

克氏针预制弯度内固定治疗儿童前臂骨折

宋永清, 宋儒龙, 欧意权, 陈泽港

(宋尊秀纪念医院骨科, 湖南 郴州 424100)

【摘要】 目的:探讨克氏针预制弯度内固定治疗儿童前臂骨折的临床疗效。方法:自 2019 年 10 月至 2022 年 12 月采用克氏针预制弯度内固定治疗儿童前臂骨折 32 例,男 25 例,女 7 例;年龄 3~15(8.0±0.5)岁;左侧 18 例,右侧 14 例;桡、尺骨双骨折 24 例, Monteggia 骨折 3 例, Galeazzi 骨折 4 例, 桡骨颈“歪戴帽”骨折 1 例。记录患者手术时间、术中出血量、X 线透视次数、骨折愈合时间和并发症, 并采用上肢功能评定表 (disabilities of arm, shoulder and hand, DASH) 和 Grace-Eversman 前臂双骨折评价系统评估克氏针预制弯度内固定治疗儿童前臂骨折的临床疗效。结果:32 例患者获得随访, 时间 2~12(7.16±2.51)个月。术中出血量(20.68±5.50) ml, X 线透视次数(5.80±2.50)次, 手术时间(24.34±5.10) min。32 例均骨折顺利愈合, 愈合时间(8.82±1.62)周。2 例出现并发症, 其中 1 例术后拇长伸肌腱断裂, 1 例术后预制弯度克氏针在骨髓腔旋转导致骨折明显移位。DASH 评分 0~16(8.32±1.50)分; 依据 Grace-Eversman 前臂双骨折评价系统:优 28 例, 良 2 例, 可 2 例。结论:克氏针预制弯度内固定治疗儿童前臂骨折具有损伤小, 出血少, 复位好、固定牢靠, 骨折愈合快, 功能恢复良好的优点。

【关键词】 前臂骨折; 儿童; 克氏针; 预制弯度; 内固定

中图分类号:R683.41

DOI:10.12200/j.issn.1003-0034.20230569

开放科学(资源服务)标识码(OSID):



Prefabricated curvature internal fixation with Kirschner needle for forearm fracture in children

SONG Yong-qing, SONG Ru-long, OU Yi-quan, CHEN Ze-gang (Department of Orthopaedics, Song Zunxiu Memorial Hospital, Chenzhou 424100, Hunan, China)

ABSTRACT Objective To explore clinical effect of precast curvature internal fixation with Kirschner needle in treating forearm fracture in children. **Methods** From October 2019 to December 2022, 32 children with forearm fractures were treated with precast curvature internal fixation with Kirkler's needles, including 25 males and 7 females, aged from 3 to 15 years old with an average of (8.0±0.5) years old, 18 patients on the left side and 14 on the right side, 24 patients with double fractures of radial and ulna, 3 patients with Monteggia fractures, and 4 patients with Galeazzi fractures, and 1 patient with radial neck fracture of crooked cap. Operation time, intraoperative blood loss, C-arm fluoroscopy, fracture healing time and complications were recorded, and disabilities of arm, shoulder and hand (DASH) scale and Grace-Eversman forearm double fracture evaluation system were used to evaluate clinical efficacy of precast curvature internal fixation with Kirschner's needle for forearm fracture in children. **Results** All 32 patients were followed up for 2 to 12 months with an average of (7.16±2.51) months. Intraoperative blood loss was (20.68±5.50) ml, C-arm fluoroscopy was (5.80±2.50), and operation time was (24.34±5.10) min, fracture healing time was (8.82±1.62) weeks. Two patients occurred complications, including postoperative rupture of extensor pollicis longus tendon in 1 patient and obvious displacement of fracture caused by rotation of prefabricated curvature Kirschner needle on bone marrow cavity in 1 patient. DASH scores ranged from 0 to 16 scores with an average of (8.32±1.50) scores. According to Grace-Eversman double fracture evaluation system, 28 patients got excellent result, 2 good and 2 fair. **Conclusion** The treatment of forearm fracture with Kirschner's needle prefabricated curvature internal fixation has advantages of less trauma, less bleeding, good reduction, stable fixation, fast fracture healing and good functional recovery.

KEYWORDS Forearm fracture; Children; Kirschner wire; Prefabricated bending; Internal fixation

随着人们的生活水平的提高, 儿童户外运动量及运动项目的增加, 儿童外伤致前臂骨折较为常见。前臂骨骼由桡、尺两骨组成。前臂双骨折也称桡、尺骨双骨折, 是骨科临床比较常见的骨折, 占全身长骨

骨折的 7.5%^[1]。尺骨上 1/3 骨折合并桡骨头脱位又称 Monteggia 骨折, 直接或间接暴力均可引起。桡骨中下 1/3 骨折合并下尺桡关节脱位又称 Galeazzi 骨折^[2], 此种损伤较 Monteggia 骨折更为多见。桡骨颈骨折后“歪戴帽”指桡骨头骨折块偏斜向一侧, 犹如人戴法兰西帽姿势^[3]。成人前臂骨折应用具备匹配弧度的 Acumed 前臂髓内钉治疗有微创美观、操

通讯作者:宋永清 E-mail:songyongqing424100@163.com

Corresponding author:SONG Yong-qing E-mail:songyongqing424100@163.com

作简便、手术时间短、出血量少、骨折愈合率高并发症少等优势^[4],但不适用于儿童骨折。弹性髓内钉和传统克氏针治疗儿童前臂骨折因不能匹配桡、尺骨的生理弧度导致失效率高,效果不好。本研究改进为预制弯度,2019 年 10 月至 2022 年 12 月治疗儿童前臂骨折 32 例,取得了良好的效果,现报告如下。

1 临床资料

纳入标准:年龄 3~15 岁;术前有明显外伤;诊断为上肢前臂骨折,即桡尺骨双骨折、Monteggia 骨折、Galeazzi 骨折、桡骨颈“歪戴帽”骨折。排除标准:外伤 5 d 后入院治疗者;病理性骨折或合并其他骨病病史者;转院治疗患儿。

本组 32 例患者,男 25 例,女 7 例;年龄 3~15 (8.0±0.5)岁;左侧 18 例,右侧 14 例。其中桡、尺骨双骨折 24 例, Monteggia 骨折 3 例, Galeazzi 骨折 4 例, 桡骨颈“歪戴帽”骨折 1 例。32 例均为摔伤,3 例桡、尺骨骨折为 Gustilo I 型开放性骨折^[5],1 例合并右胫骨平台、左内外踝、对侧桡骨远端骨折,其余 28 例为闭合伤和单纯骨折。32 例均无神经损害症状,经 X 线片检查确诊。均为新鲜骨折,受伤至手术时间 1~5 (2.3±1.2) d。

2 治疗方法

2.1 手术方法

患者仰卧于手术床上,患肢稍外展,C 形臂 X 线机透视下标记进针点。臂丛麻醉或全身麻醉,麻醉成功后,常规消毒铺巾。2 名助手分别于骨折远近端充分牵引,C 形臂 X 线机监测下进行手法复位,手法复位以矫正骨折缩短移位为目的,不强求手法复位矫正侧方和成角移位。桡骨 Lister 结节内侧或尺骨鹰咀标记进针点做 1.5 cm 的切口,依次切开皮肤、皮下组织,组织钳钝性分离肌肉或肌腱,显露进针点骨骼。取直径 2.0 mm 克氏针进针点钻孔,取直径 1.5 mm 针头预弯克氏针作导针沿进针点的钻孔推进髓腔至骨折端,取同等粗细和长度的克氏针测量进针点至骨折端的距离。继续推进导针至骨折近端骨骺下 0.5 cm,骨折端存在侧方移位时,C 形臂 X 线机监测下调整预弯导针的针头方向就能顺利穿越骨折端。再次取同等粗细和长度的克氏针测量进针点至骨折近端骨骺下距离。取直径 2.0 mm 克氏针预制弯度,针尾部折弯,折弯剪除口骨锤细纹柄刨磨光滑。预制的克氏针长短及弯度依据桡尺骨生理弧度(桡骨上细下粗且有向外呈 9.3°的生理弧度,尺骨上粗下细,桡尺骨均有向背侧 6.4°的生理弧度)、测量到的进针点至骨折端的距离、进针点至骨折近端骨骺下距离以及骨折手法复位后残余的侧方和成角移位方向确定。退出导针,取预制弯度克氏针沿进针口小幅度旋

转置入骨髓腔直至骨折近端骨骺下 0.5 cm,骨折残余的侧方和成角移位,在预制弯度克氏针挤压下自然得以矫正。术中再次在 C 形臂 X 线机透视下确认骨折对位对线良好,内置物位置佳,将预制弯度克氏针尾部埋于皮下,缝合手术切口。

2.2 术后处理

术后屈肘 90°,中上 1/3 骨折前臂轻度旋后位、中下 1/3 骨折前臂中立位,前臂石膏制动保护。术后肘关节、掌指关节及指间关节屈伸活动,早期避免前臂旋转功能锻炼,术后 12 d 切口拆线,3~4 周后取下前臂石膏,腕关节屈伸及前臂旋转功能锻炼。术后 2~12 个月拆除预制弯度克氏针。

3 结果

3.1 疗效评价标准

术后采用上肢功能评定表(disabilities of the arm, shoulder and hand, DASH)^[6]进行临床疗效评价,0 表示上肢功能完全正常,100 表示上肢功能极度受限;并采用 Grace-Eversman 前臂双骨折评价系统^[7]从骨折愈合、关节功能恢复等方面对手术疗效进行评价:优,骨愈合,关节功能大于正常的 90%;良,骨愈合,关节功能大于正常的 80%;可,骨愈合,关节功能大于正常的 60%;差,骨不愈合或关节功能小于正常的 60%。

3.2 治疗结果

32 例患者获得随访,时间 2~12 (7.16±2.51)个月。术中出血量(20.68±5.50) ml,C 形臂 X 线机透视次数(5.80±2.50)次,手术时间(24.34±5.10) min。32 例均骨折顺利愈合,愈合时间(8.82±1.62)周。2 例患者出现并发症,其中 1 例桡、尺骨双骨折患者术后 12 周拟拆内固定时发现拇长伸肌腱断裂,行示指固有伸肌腱转移修复伸拇长肌腱痊愈。1 例桡、尺骨双骨折术后 8 周复查因预制弯度克氏针在骨髓内旋转导致桡骨骨折端有明显向前侧尺侧成角移位,因患者自述无疼痛、无明显功能障碍拒绝再次手术治疗。术后 DASH 评分 0~16 (8.32±1.50)分。根据 Grace-Eversman 前臂双骨折评价系统,本组优 28 例,良 2 例,可 2 例。典型病例图片见图 1、图 2。

4 讨论

4.1 本研究的亮点与创新点

儿童前臂骨折,特别是桡尺骨双骨折、Monteggia 骨折、Galeazzi 骨折、桡骨颈骨折,骨折局部解剖关系复杂,闭合复位困难,闭合复位后再移位倾向大,大多需要手术治疗。手术治疗分为开放复位钢板内固定、髓内钉内固定和克氏针内固定。如果采用开放复位钢板内固定,需要广泛组织剥离,破坏骨折端局部血运,手术出血多,骨不愈合及感染率高,手术风险

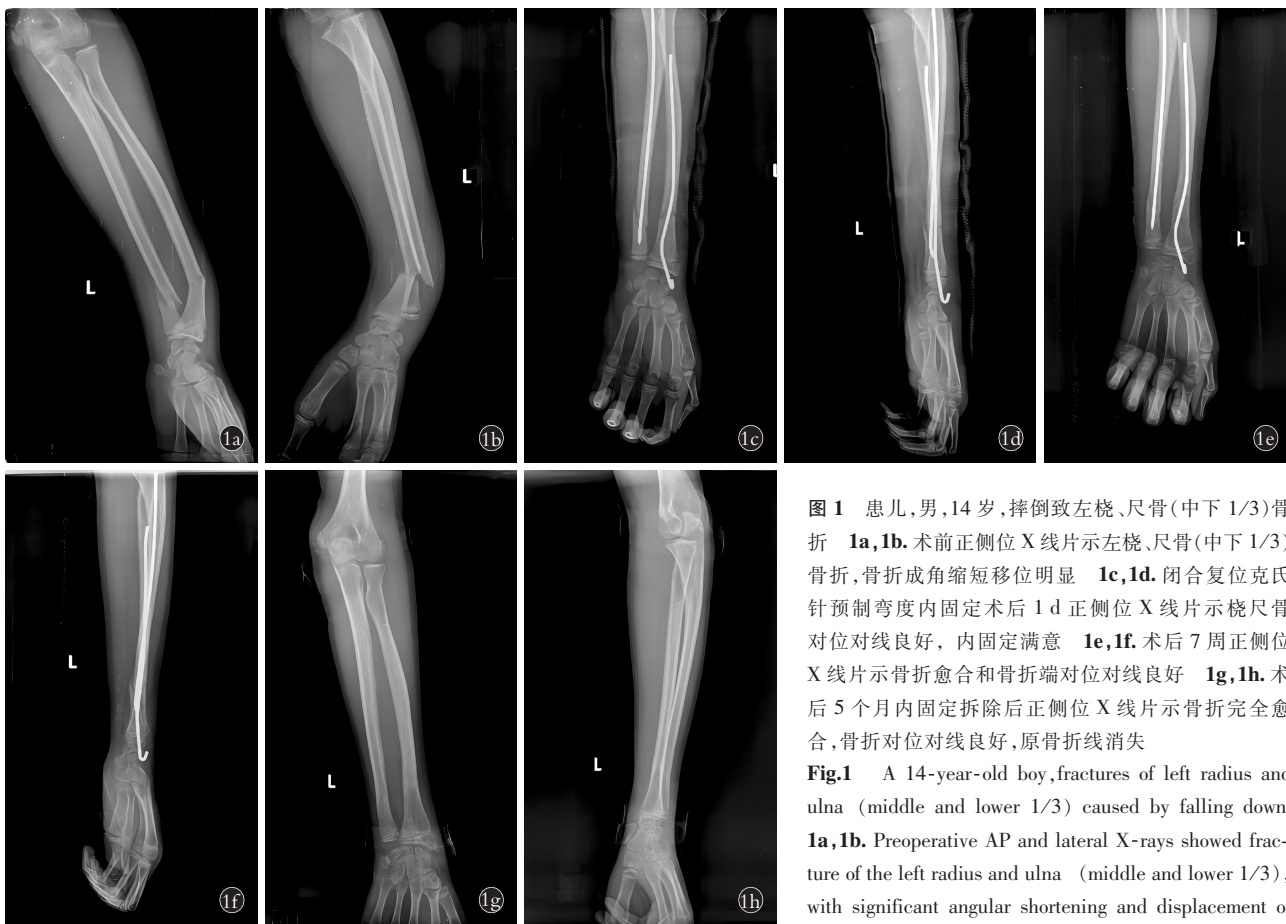

图 1 患儿,男,14岁,摔倒致左桡、尺骨(中下 1/3)骨折 1a,1b。术前正侧位 X 线片示左桡、尺骨(中下 1/3)骨折,骨折成角缩短移位明显 1c,1d。闭合复位克氏针预制弯度内固定术后 1 d 正侧位 X 线片示桡尺骨对位对线良好,内固定满意 1e,1f。术后 7 周正侧位 X 线片示骨折愈合和骨折端对位对线良好 1g,1h。术后 5 个月内固定拆除后正侧位 X 线片示骨折完全愈合,骨折对位对线良好,原骨折线消失

Fig.1 A 14-year-old boy, fractures of left radius and ulna (middle and lower 1/3) caused by falling down 1a,1b. Preoperative AP and lateral X-rays showed fracture of the left radius and ulna (middle and lower 1/3), with significant angular shortening and displacement of the fracture 1c,1d. One day after closed reduction and

Kirschner wire prefabricated bending internal fixation surgery, AP and lateral X-rays showed good alignment of radius and ulna, and internal fixation was satisfactory 1e,1f. At 7 weeks after operation, AP and lateral X-rays showed good fracture healing and alignment of the fracture ends 1g,1h. After removal of fixation within 5 months after operation, AP and lateral X-rays showed complete union of the fracture, good alignment of fracture, and disappearance of the original bone fracture line

大^[8]。HANSEN 等^[9]统计了 36 244 例儿童前臂骨干骨折治疗偏好的变化,结果发现克氏针内固定使用率从 1%增加到 9%,髓内钉内固定从 1%增加到 14%,开放复位钢板内固定从 2%下降到 1%;结果表明出克氏针和髓内钉治疗儿童前臂骨折的前景广阔。髓内钉有具备匹配弧度的 Acumed 前臂髓内钉,但对于髓腔<3 mm 和骨骺未闭合的儿童患者不能应用^[10]。弹性髓内钉可以预弯应用于儿童前臂骨折,但这种预弯只是简单的整体折弯成弧形,选择太粗易致骨骺及骺板损伤,导致骨骺早闭、肢体生长畸形;选择太细不能匹配桡尺骨的生理弧度导致失效率高,术后再骨折、骨折愈合延迟、骨折愈合畸形等并发症发生情况也成了弹性髓内钉治疗儿童前臂骨折临床医师关注的焦点^[11]。本研究改进克氏针治疗前臂骨折为预制弯度,不是简单地整体折弯成弧形,预制的克氏针长短及弯度依据桡尺骨生理弧度、测量到的进针点至骨折端的距离、进针点至骨折近端骨骺下距离以及骨折手法复位后残余的侧方或成角移

位方向确定。儿童前臂骨折克氏针预制弯度内固定具有以下特点:(1)克氏针预制弯度后增加了克氏针立体厚度,使克氏针与骨髓腔大小匹配,在髓腔内推进时通过挤压作用能自然矫正骨折端残余的侧方或成角移位,不破坏骨折部位血供,缩短骨折愈合时间,避免骨折不愈合或延迟愈合的发生。(2)预制弯度后的克氏针能够完美匹配桡尺骨生理弧度,具有横向稳定性、轴向稳定性、侧方稳定性及旋转稳定性,维持复位状态同时能使前臂骨间膜产生张力而充分展开,有利于恢复前臂的旋转功能,允许早期功能锻炼,避免了外固定时间过长而引起关节僵硬、肌肉萎缩等并发症。(3)克氏针预制弯度内固定可微创植入骨折处,手术切口小,同时预制好弯度后,手术时操作简单,可缩短手术时间及 C 形臂 X 线机透视次数,减少术中出血量。

4.2 前臂骨折儿童骨创伤的特殊性

儿童处于身体发育阶段,儿童长管状骨的两端是软骨成分较多的骨骺及骺板,骨骺及骺板是儿童

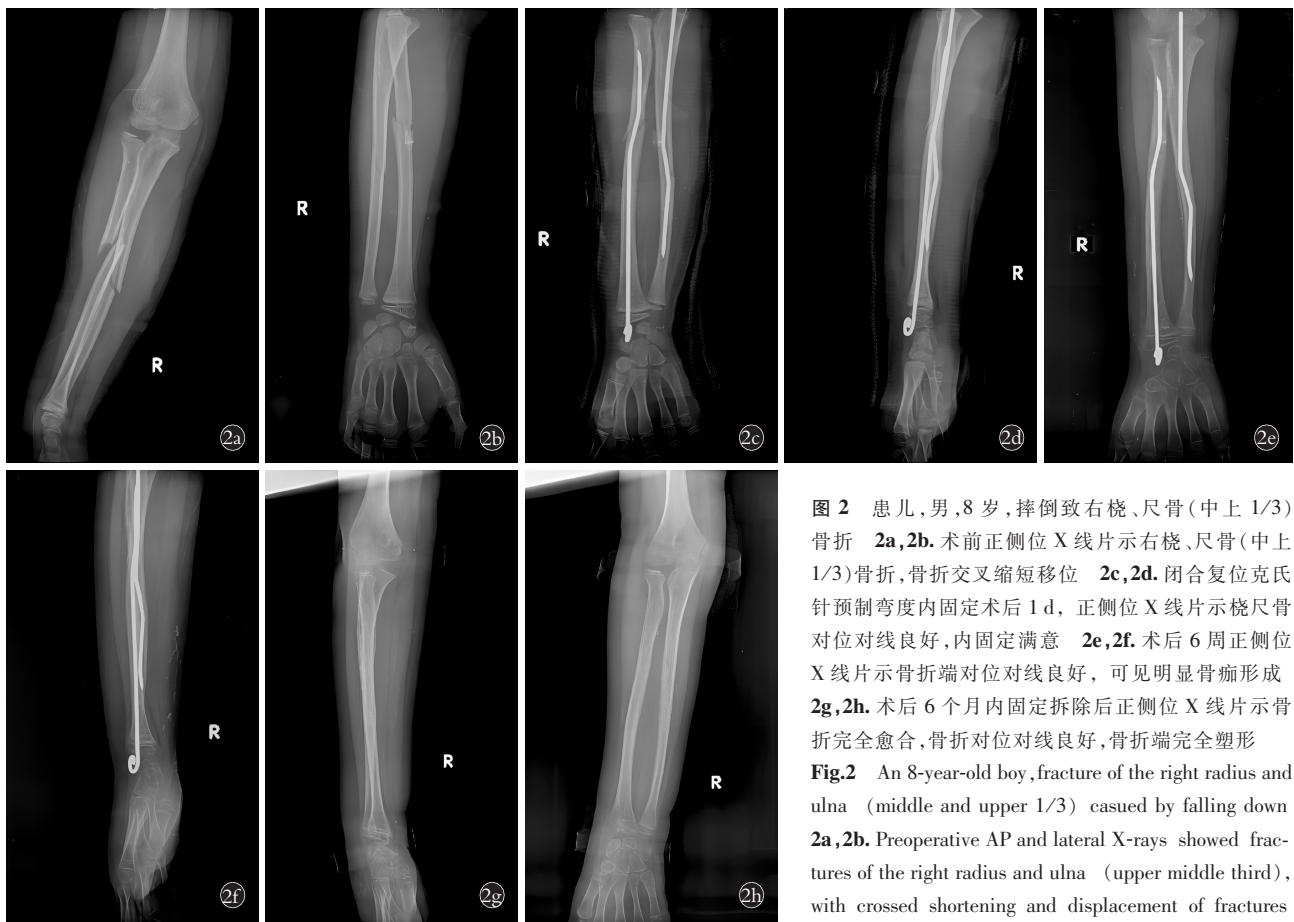


图 2 患儿,男,8 岁,摔倒致右桡、尺骨(中上 1/3)骨折 2a,2b. 术前正侧位 X 线片示右桡、尺骨(中上 1/3)骨折,骨折交叉缩短移位 2c,2d. 闭合复位克氏针预制弯度内固定术后 1 d, 正侧位 X 线片示桡尺骨对位对线良好,内固定满意 2e,2f. 术后 6 周正侧位 X 线片示骨折端对位对线良好,可见明显骨痂形成 2g,2h. 术后 6 个月内固定拆除后正侧位 X 线片示骨折完全愈合,骨折对位对线良好,骨折端完全塑形

Fig.2 An 8-year-old boy, fracture of the right radius and ulna (middle and upper 1/3) caused by falling down 2a, 2b. Preoperative AP and lateral X-rays showed fractures of the right radius and ulna (upper middle third), with crossed shortening and displacement of fractures 2c, 2d. One day after closed reduction and Kirschner wire

prefabricated bending internal fixation surgery, AP and lateral X-rays showed good alignment of radius and ulna, and internal fixation was satisfactory 2e, 2f. At 6 weeks after operation, AP and lateral X-rays showed good alignment of fracture end and obvious callus formation 2g, 2h. After removal of fixation within 6 months after operation, AP and lateral X-rays showed complete union of the fracture, good alignment and alignment of the fracture, and complete shaping of fracture end

骨发育的特殊结构。骨骺及骺板损伤,易导致骨骺早闭、肢体生长畸形。克氏针或弹性髓内钉内固定治疗儿童前臂骨折的克氏针或髓内钉大多需要穿越骨骺,即使是邻近骺板穿钉,因穿钉角度增大致手术难度也增大,难免累及骨骺,会存在骨骺及骺板损伤的风险。王恩波等^[12]研究表明直径<2 mm 光滑的克氏针经骺板固定不会影响儿童骨骺的发育。因此,强调应用直径<2 mm 光滑的克氏针治疗儿童前臂骨折显得尤为重要。使用直径<2 mm 的克氏针在置入桡尺骨髓腔前将克氏针预制弯度,增加了克氏针立体厚度,使克氏针与骨髓腔大小匹配,既增强了的骨折固定的稳定性,又避免了损伤骨骺的风险。由于本研究克氏针预制弯度是在术中现场制作,临床应用会存在一定的局限性。因此,重视儿童骨创伤的特殊性,探索更多、更好的同时具备直径小且固定稳定的骨髓腔内固定器材十分迫切。

4.3 克氏针预制弯度内固定注意事项

(1) 本研究发现 1 例桡、尺骨双骨折患者术后

12 周拇长伸肌腱断裂。采用克氏针预制弯度内固定技术在桡骨远端背侧置针时,要注意对拇长肌腱的保护,针尾折弯剪除口要骨锤细纹柄刨磨光滑或制作成圆形,以防止腕关节前屈背伸运动时对拇长伸肌腱的切割性损伤。拇长伸肌腱断裂的补救治疗不宜直接缝合断裂的拇长伸肌,而采用示指固有伸肌腱转移修复伸拇长肌腱,可取得良好的效果^[13]。(2) 本研究 1 例桡、尺骨双骨折患者术后 8 周随访因预制弯度克氏针在骨髓腔旋转导致桡骨骨折端有明显向前侧尺侧成角移位。采用克氏针预制弯度内固定技术时,需要术中反复多次旋前、旋后前臂,以评估克氏针预制弯度固定的稳定性,如术中检查发现预制弯度克氏针在骨髓腔有旋转时,仅在术中矫正旋转、恢复骨折对位对线是不够的,应将克氏针预制弯度角度减小,即使牺牲部分骨折对位对线不良时,只要符合功能对位标准,也要这样做,否则会导致后期骨折端更大的移位。另外,前臂骨折术后石膏制动一般为超肘的长臂石膏制动,本研究采用短臂肘下

前臂石膏辅助外固定虽然有利于肘关节及前臂早期功能锻炼,但相对于术中发现预制弯度克氏针在骨髓腔有旋转倾向的的病术后超肘的长臂石膏制动仍然是必须遵从的。

综上所述,克氏针预制弯度内固定治疗儿童前臂骨折具有损伤小,出血少,复位好、固定牢靠,骨折愈合快,功能恢复良好的优点。

参考文献

- [1] HAN B Q, WANG Z G, LI Y C, et al. Risk factors for refracture of the forearm in children treated with elastic stable intramedullary nailing[J]. *Int Orthop*, 2019, 43(9):2093-2097.
- [2] FAYAZ H C, JUPITER J B. Galeazzi fractures: our modified classification and treatment regimen[J]. *Handchir Mikrochir Plast Chir*, 2014, 46(1):31-33.
- [3] 林红明, 马一平, 胡成挺, 等. 改良 Metaizeau 法治疗 Judet III 型或 IV 型儿童桡骨颈骨折[J]. *中国骨伤*, 2018, 31(9):790-793.
LIN H M, MA Y P, HU C T, et al. Modified Metaizeau's technique for the treatment of radial neck fractures of Judet III or IV in children[J]. *China J Orthop Traumatol*, 2018, 31(9):790-793. Chinese.
- [4] 何红英, 张建政, 王晓伟, 等. Acumed 前臂髓内钉治疗成人前臂双骨折[J]. *中国骨伤*, 2018, 31(9):803-807.
HE H Y, ZHANG J Z, WANG X W, et al. Acumed intramedullary nail for the treatment of adult diaphyseal both-bone forearm fractures[J]. *China J Orthop Traumatol*, 2018, 31(9):803-807. Chinese.
- [5] 郭文, 于情, 刘宇, 等. 急诊经前臂背侧 S 型切口入路治疗 Gustilo I, II 型尺桡骨干骨折的前瞻性研究[J]. *中国伤残医学*, 2017, 25(22):2-4.
GUO W, YU Q, LIU Y, et al. Prospective study of emergency treatment of Gustilo I, II type of ulnar and radial fractures by S incision in dorsal forearm[J]. *Chin J Trauma Disabil Med*, 2017, 25(22):2-4. Chinese.
- [6] HUDAK P L, AMADIO P C, BOMBARDIER C. Development of an upper extremity outcome measure: the DASH (disabilities of the arm, shoulder and hand)[corrected]. *The Upper Extremity Collaborative Group (UECG)*[J]. *Am J Ind Med*, 1996, 29(6):602-608.
- [7] GRACE T G, EVERSMANN W W Jr. Forearm fractures: treatment by rigid fixation with early motion[J]. *J Bone Joint Surg Am*, 1980, 62(3):433-438.
- [8] 曾海陆, 邓思然, 李兴, 等. 弹性髓内钉内固定与传统钢板固定在儿童孟氏骨折治疗中应用效果对比研究[J]. *中国伤残医学*, 2019, 27(9):44-46.
ZENG H L, DENG S R, LI X, et al. Comparative study on the application effect of elastic intramedullary nail internal fixation and traditional plate fixation in the treatment of Monteggia fracture in children[J]. *Chin J Trauma Disabil Med*, 2019, 27(9):44-46. Chinese.
- [9] HANSEN R T, BORGHEGN N W, CUNDTTOFT P H, et al. Change in treatment preferences in pediatric diaphyseal forearm fractures: a Danish nationwide register study of 36,244 fractures between 1997 and 2016[J]. *Acta Orthop*, 2023, 94:32-37.
- [10] 何红英, 刘智, 郭永智, 等. Acumed 前臂髓内钉治疗尺桡骨骨折的临床研究[J]. *实用骨科杂志*, 2013, 19(5):385-387.
HE H Y, LIU Z, GUO Y Z, et al. Clinical study of acumed intramedullary nail for treatment of forearm fractures[J]. *J Pract Orthop*, 2013, 19(5):385-387. Chinese.
- [11] 高晓辉, 刘巍, 常兴伟. 弹性髓内钉对儿童前臂骨折临床疗效及并发症的影响[J]. *安徽医学*, 2020, 41(12):1420-1423.
GAO X H, LIU W, CHANG X W. Effect of elastic intramedullary nail on clinical treatment effect and complication of forearm fracture in children[J]. *Anhui Med J*, 2020, 41(12):1420-1423. Chinese.
- [12] 王恩波, 张立军, 李连永. 再谈儿童骨科创伤特殊性、提倡诊治专业化[J]. *中国骨与关节杂志*, 2020, 9(3):161-163.
WANG E B, ZHANG L J, LI L Y. Children's fracture calls for professional management[J]. *Chin J Bone Jt*, 2020, 9(3):161-163. Chinese.
- [13] MOELLER R T, MENTZEL M, VERGOTE D, et al. Long-term results of extensor indicis transposition following rupture of the extensor pollicis longus tendon after paediatric forearm fracture[J]. *Handchir Mikrochir Plast Chir*, 2023, 55(1):16-23.

(收稿日期:2023-09-15 本文编辑:李宜)