

· 临床研究 ·

胫骨高位截骨联合内侧半月板中央化治疗膝骨关节炎

朱黎明, 管捷, 陈亿民, 马海涛, 叶家宽

(杭州市萧山区第一人民医院骨科运动医学中心, 浙江 杭州 311201)

【摘要】 目的: 探讨胫骨高位截骨 (high tibial osteotomy, HTO) 联合内侧半月板中央化治疗膝骨关节炎 (knee osteoarthritis, KOA) 的临床疗效。方法: 回顾分析 2018 年 10 月至 2020 年 10 月接受手术治疗的 KOA 患者 26 例, 其中行胫骨高位截骨联合关节镜下半月板中央化手术 14 例为中央化组, 男 8 例, 女 6 例, 年龄 (50.2±1.4) 岁, 随访时间 (16.8±4.0) 个月; 仅行胫骨高位截骨术 12 例患者为对照组, 男 6 例, 女 6 例, 年龄 (50.9±1.8) 岁, 随访时间 (19.0±4.8) 个月。记录并比较两组手术时间、术前后膝关节 Lysholm 评分和膝关节 2000IKDC 评分、MRI、股骨胫骨角 (femur tibia angle, FTA)、髌膝踝角 (hip knee ankle angle, HKA) 等放射学影像及并发症情况。结果: 术后患者切口均获 I 期愈合, 无并发症。中央化组手术时间长于对照组 [(65.0±2.1) min vs 52.0±2.1) min, $P<0.05$]。中央化组内侧半月板外突减少值明显高于对照组 [(2.8±1.4) mm vs (1.1±2.2) mm, $P<0.05$]。两组 FTA、HKA、膝关节 Lysholm 评分、膝关节 2000 IKDC 评分比较, 差异均无统计学意义 ($P>0.05$)。两组术后膝关节 Lysholm 评分、膝关节 2000 IKDC 评分均较术前改善 ($P<0.05$)。结论: 胫骨高位截骨联合内侧半月板中央化可改善早期 KOA 内侧半月板外突, 改善术后膝关节功能, 中远期疗效仍需要多病例的长期随访。

【关键字】 胫骨高位截骨; 半月板外突; 半月板中央化; 膝骨关节炎; 保膝

中图分类号: R684.3

DOI: 10.12200/j.issn.1003-0034.20220491

开放科学 (资源服务) 标识码 (OSID):



Analysis of the efficacy of high tibial osteotomy combined with medial meniscus centralization in knee osteoarthritis

ZHU Li-ming, GUAN Jie, CHEN Yi-min, MA Hai-tao, YE Jia-kuan (Sports Medicine Center, Department of Orthopedics, the First People's Hospital of Xiaoshan District, Hangzhou 311201, Zhejiang, China)

ABSTRACT Objective To explore the efficacy of high tibial osteotomy (HTO) combined with medial meniscus centralization in knee osteoarthritis. **Methods** A total of 26 patients who underwent surgery from October 2018 to October 2020 were reviewed. Among them, 14 patients underwent high tibial osteotomy combined with arthroscopic meniscus centralization surgery were centralized group, including 8 males and 6 females, with an average age of (50.2±1.4) years old and follow-up time of (16.8±4.0) months. Twelve patients with high tibial osteotomy were in the control group, including 6 males and 6 females, with an average age of (50.9±1.8) years and follow-up time of (19.0±4.8) months. Operation time, the knee Lysholm score, knee 2000 IKDC score, MRI, femoral tibial angle (FTA), hip knee ankle angle (HKA), and intraoperative and postoperative complications were recorded. **Results** All the incisions healed without any complication. The operation time in the centralized group was longer than that in the control group [(65.0±2.1) min vs (52.0±2.1) min, $P<0.05$]. The medial meniscus extrusion reduction value in the centralized group was significantly reduced compared with the control group [(2.8±1.4) mm vs (1.1±2.2) mm, $P<0.05$]. The FTA, HKA, knee Lysholm score, and 2000 IKDC score between two groups were no significantly ($P>0.05$). Postoperative knee Lysholm score and knee 2000 IKDC score improved in both groups ($P<0.05$). **Conclusion** HTO combined with centralization of medial meniscus can improve the reduction of medial meniscus and improve knee function. The medium and long-term curative effect still needs long-term follow-up of more cases.

KEYWORDS High tibial osteotomy; Meniscus extrusion; Meniscus centralization; Knee osteoarthritis; Knee preservation

膝骨关节炎 (knee osteoarthritis, KOA) 是临床常见疾病, 尤其在中老年患者群体更加常见。随着保膝

技术理念以及膝骨关节炎阶梯式治疗理念的推广, 越来越多的医师和患者倾向于选择保膝手术治疗早期以及中期的 KOA, 胫骨高位截骨术 (high tibial osteotomy, HTO) 以及单髁置换术是应用最为广泛的保膝技术。国外多中心临床研究显示, 如果以转化为全

通讯作者: 朱黎明 E-mail: hzzhuliming@163.com

Corresponding author: ZHU Li-ming E-mail: hzzhuliming@163.com

膝置换术后终点,HTO 术后 5 年及 10 年的翻修率为 10%和 30%^[1]。近年来众多学者研究表明下肢力线异常与内侧半月板损伤修复愈合及临床效果相关^[2]。半月板作为膝关节的重要结构之一,发挥着负荷传递、减震、关节稳定等重要作用,为关节软骨提供保护,半月板功能的减退或缺失与 KOA 发生发展密切相关。在膝关节 MRI 冠状位显示内侧半月板中部突出于胫骨内侧平台边缘>3 mm,即认为存在病理性内侧半月板外突。其中半月板后跟部撕裂引起的半月板外突是比较常见的原因,对于内侧半月板后跟部撕裂,往往建议手术治疗,传统的手术方式包括经胫骨隧道技术和带线锚钉技术^[3]。半月板中央化技术正是应对半月板外突现象而产生,在动物实验中,中央化技术被证实有效减缓软骨退变^[4-5]。本研究回顾性分析了 2018 年 10 月至 2020 年 10 月行 HTO 以及 HTO 联合关节镜下半月板中央化技术的 KOA 患者,探索 HTO 联合关节镜下半月板中央化技术用于改善半月板外突的疗效,以及治疗伴有胫骨内翻的早期患者的临床疗效。

1 资料与方法

1.1 病例选择

纳入标准:年龄<60 岁;胫骨内翻角<85°;Lellgren-Lawrence, K-L)分级≤Ⅲ级。排除标准:膝关节周围韧带损伤;随访数据不全;术中需行半月板完全切除;非首次膝关节周围手术。

1.2 一般资料与分组

回顾分析 2018 年 10 月至 2020 年 10 月行 HTO 的 46 例 KOA 患者。1 例术后感染,1 例出现骨折,8 例术前或术后影像资料缺失,4 例因术前或术后问卷填写不完整,6 例失随访予以退出研究,共计有效病例 26 例,其中 3 例同时行内侧半月板后跟部修补,2 例行半月板修补。本研究共 26 例患者,其中 12 例仅行 HTO 为对照组,14 例同时行 HTO 以及半月板中央化技术为中央化组。两组患者年龄、性别、身高、体重、膝关节 K-L 分级等术前临床资料比较,差异无统计学意义($P>0.05$),具有可比性。见表 1。所有患者对所接受的治疗方法知情签署知情同意书,

研究获得所在单位医学伦理委员会审批认可 [伦理批号:伦审字(科)(2021)28 号]。

1.3 方法

1.3.1 术前准备 手术均由 2 位运动医学科主任医师完成。本研究 HTO 术中将力线设置于 Fujisawa 点,即负重位力线位于胫骨平台 62.5%^[6]。对于截骨力线的设置,部分学者考虑过度矫正引起膝关节外翻将矫正力线设置于中立位,有学者提出术后负重位力线位于膝关节由内至外 50%~60%或者 60%~66%短期疗效未见明显差异^[7]。本研究将负重力线设置位于平均由内向外 62.5%。中央化技术采用 Banca 教授首次描述的锚钉全内缝合技术^[5]。两组均采用标准关节镜术前探查,必要时清除部分滑膜,半月板如存在不稳定的情况则予以修补,无法修补的予以部分切除,尽可能保留稳定的半月板。

1.3.2 手术方法 (1)中央化组。通过膝关节常规前内及前外侧通道探查及初步清理,采用探钩探查内侧半月板可看见半月板后跟部撕裂(图 1a),半月板外突至内侧平台边缘以确认内侧半月板外突(图 1b),建立前内侧通道,后跟部撕裂采取胫骨隧道方式力求固定于解剖点(图 1c),前方采用微型钢板悬吊固定。建立内侧通道,位于关节间隙近端约 1 cm,股骨内侧髁前方。松解关节囊,准备胫骨内侧缘骨床(图 1d),于胫骨平台内侧缘植入 1 枚铆钉(Arthrex, Corkscrew)(图 1e),采用专用缝合钩将铆钉线依次缝合内侧关节囊(图 1f),然后打结,可见半月板复位(图 1g)。如无后跟部撕裂则无须跟部修补步骤,其中 3 例合并存在后跟部撕裂,采取上述 pull-out 技术修补后跟部,采用微型钢板悬吊固定。采取胫骨高位截骨标准化技术行截骨术,撑开高度依据术前设计测量,术中透视确认力线,均未植骨,钢板由国产大博公司提供。

(2)对照组。同样采用标准膝关节入路探查内外侧半月板,清理关节腔,如跟部撕裂采取同样的 pull-out 技术处理,半月板如存在不稳定情况则予以修补,无法修补则部分切除,尽量保留稳定的半月板组织,采用同样的标准技术行胫骨高位截骨术。

表 1 两组早期膝骨关节炎患者术前一般资料比较

Tab.1 Comparison of clinical data before operation between two groups of patients with early-stage knee osteoarthritis

组别	例数	性别/例		年龄($\bar{x}\pm s$)/岁	身高($\bar{x}\pm s$)/cm	体重($\bar{x}\pm s$)/kg	K-L 分级/例		
		男	女				I 级	II 级	III 级
中央化组	14	8	6	50.2±1.4	167.0±2.0	66.8±3.3	2	9	3
对照组	12	6	6	50.9±1.8	166.3±2.2	69.2±3.8	2	6	4
检验值		$\chi^2=0.133$		$t=0.029$	$t=0.255$	$t=0.472$	$\chi^2=0.593$		
P 值		0.715		0.979	0.641	0.801	0.744		

1.3.3 术后康复 两组术后第 2 天即开始免负重状态下的膝关节活动度训练以及股四头肌力量训练,术后 6 周内免负重,6 周后开始部分负重至术后 3 个月完全负重行走,3 个月内均避免深蹲,3 个月后进行力量恢复练习,术后 6 个月恢复正常工作及运动。术后 3 个月内每月门诊随访 1 次,3 个月后每 2 个月随访 1 次,如有切口愈合不佳,膝关节剧烈肿胀等不适,随时复查随诊。

1.4 观察项目与方法

(1)手术时间:以止血带计时所示时间为准。(2)放射学指标:记录术前及术后 1 年的髌膝踝角(hip-knee-ankle angle, HKA)、股骨胫骨角(femorotibial angle, FTA)。(3)内侧半月板外突的减少值:观察比较两组术前及术后 1 年膝关节 MRI 所示内侧半月板外突的变化情况。两组影像学检查均由 2 位高年资放射科医师分别读片,医师并不知晓患者是否接受中央化的手术步骤,如为连续变量则取 2 位医师读片的均值,分类变量如有差异则 2 位医师商议后确定。(4)并发症:包括切口愈合不良、血管神经损伤等。

1.5 临床疗效评价

采用 LYSHOLM 等^[8]制定的 Lysholm 评分标准评估膝关节功能,包括跛行(5 分)、交锁(15 分)、疼痛(25 分)、支撑物(5 分)、不稳定(25 分)、肿胀(10 分)、上楼困难(10 分)、下蹲受限(5 分)8 项内容,总分为 100 分。采用 2000 国际膝关节评分委员会关节功能主观评分(2000 International Knee Documentation Committee, 2000IKDC)^[9],包括无痛时运动水平、疼痛频率、疼痛强度、肿胀、无肿胀时运动水平、交锁、无不稳时运动水平、运动水平、日常生活、功能,其分数经百分比换算后总分也为 100 分。

1.6 统计学处理

采取 Graphpad Prism 9 软件进行统计学分析,手术时间、HKA、FTA、Lysholm 评分等定量资料以均数±标准差($\bar{x}\pm s$)表示,两组间比较采用独立样本 t 检验;性别、分级等定性资料比较采用 χ^2 检验。以 $P<0.05$ 为差异有统计学意义。

2 结果

2.1 一般随访结果

两组患者获得 12~28 个月随访。两组随访时间、

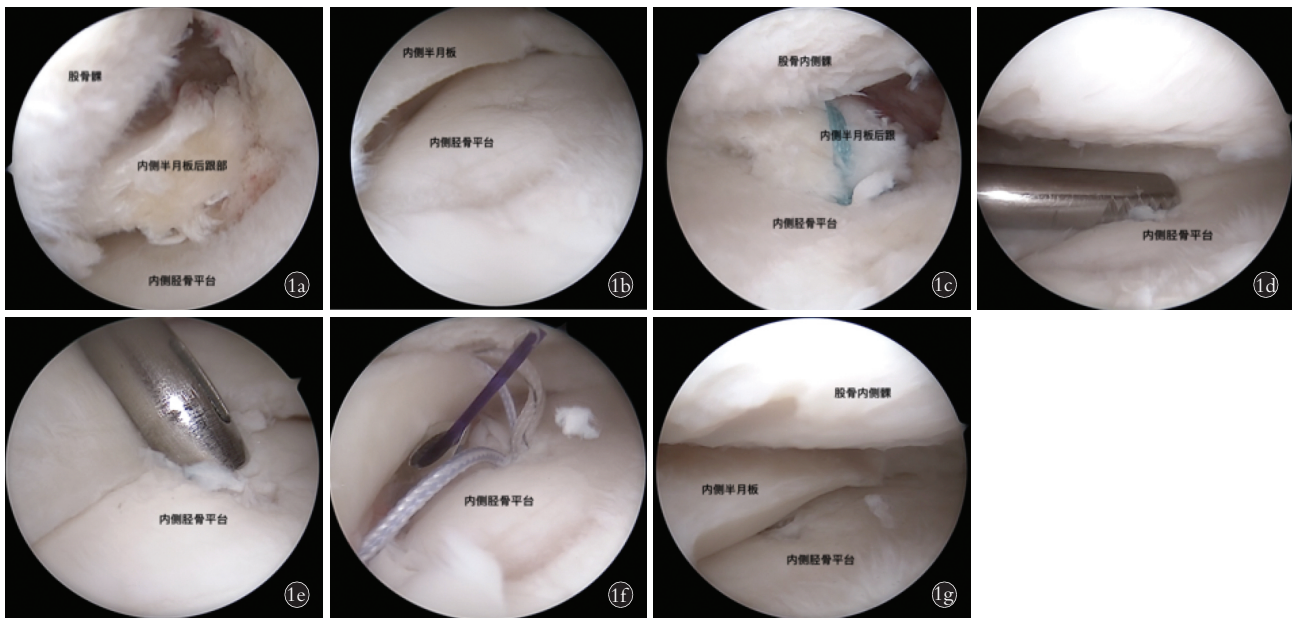
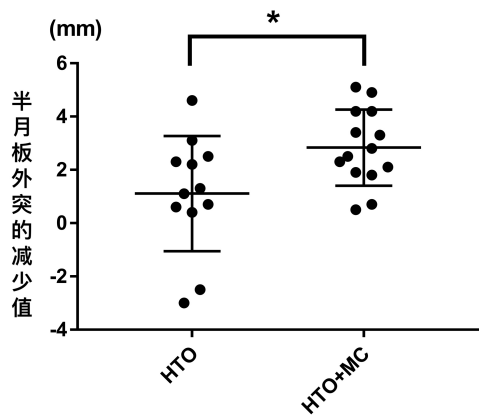


图 1 男,56 岁,左膝关节炎,胫骨近端内翻畸形,内侧半月板后根部损伤,内侧半月板外突,行 HTO 联合半月板中央化手术 **1a.** 标准左膝关节镜检查及滑膜清理,可见内侧半月板后根部撕裂 **1b.** 内侧半月板突出于胫骨平台内侧缘,胫骨平台软骨面部分退变 **1c.** 后根部采取胫骨隧道的方式向前拉出缝线固定胫骨前方 **1d.** 松解胫骨平台内侧缘,也就是松解部分板胫韧带 **1e.** 经过膝关节内侧靠后的入路在胫骨平台内侧缘置入双线锚钉 **1f.** 采用缝合钩分别将缝线从下往上依次穿过半月板与关节囊的结合处 **1g.** 打结后可见内侧半月板明显复位

Fig.1 A 56-year-old male patient with left knee osteoarthritis, proximal tibial varus deformity, medial meniscus posterior root injury, medial meniscus extrusion, treated by high tibial osteotomy combined with arthroscopic meniscus centralization **1a.** Standard arthroscopy and synovial debridement of the left knee showed the medial posterior meniscus root injury **1b.** Medial meniscus protruded beyond the medial edge of tibial plateau, and the cartilage surface of the tibial plateau was partially degenerated **1c.** The torn posterior meniscus root was fixed through a tibial tunnel technic (pull-out) **1d.** Release the medial edge of the tibial plateau, which means the releasing of meniscotibial ligament **1e.** Double suture-loaded anchor inserted at the medial edge of the tibial plateau through the medial approach **1f.** Suture hooks were used to cross the suture through the meniscus and the joint capsule **1g.** Medial meniscus reduction completed

术前后 HKA 及 FTA 比较, 差异均无统计学意义 ($P > 0.05$), 中央化组手术时间明显长于对照组 ($t = 4.902, P < 0.05$)。两组间术前及术后 1 年半半月板外突值比较, 差异均无统计学意义 ($P > 0.05$)。中央化组半月板外突减少值明显多于对照组 ($t = 2.434, P < 0.05$)。见图 2、表 2。



注: * $P < 0.05$, 中央化组半月板外突减少值大于对照组, 负值为半月板外突增加

图 2 两组 KOA 患者半月板外突的减少值

Fig.2 Reduction values of the meniscal extrusion in both KOA groups

2.2 功能疗效评价结果

术前中央化组膝关节 Lysholm 评分总分为 (63.2 ± 2.3) 分, 对照组为 (60.4 ± 2.8) 分, 两组比较差异无统计学意义 ($P > 0.05$); 末次随访时中央化组膝关节 Lysholm 评分为 (72.8 ± 2.8) 分, 对照组 (70.5 ± 3.4) 分, 两组比较差异无统计学意义 ($P > 0.05$); 两组膝关节 Lysholm 评分中, 跛行、交锁、不稳定、疼痛、支撑、肿胀、下蹲困难、上楼困难各项目比较, 差异无统计学意义 ($P > 0.05$); 两组末次随访时 Lysholm 评分总分较术前明显提高 ($P < 0.05$)。见表 3。

中央化组术前 2000 IKDC 评分为 (53.8 ± 2.2) 分, 对照组为 (51.2 ± 2.5) 分, 两组比较差异无统计学意义 ($P > 0.05$); 末次随访中央化组 2000 IKDC 评分为 (60.8 ± 1.8) 分, 对照组为 (60.2 ± 1.9) 分, 两组比较差异无统计学意义 ($P > 0.05$); 两组末次随访 2000 IKDC 评分总分较术前明显提高 ($P < 0.05$)。见表 4。

3 讨论

评估 HTO 疗效最重要的指标就是翻修为全膝关节置换的发生率, 近期的研究^[10]显示出 HTO 的疗效随着技术本身的提高以及内植物的改良有所提高, 但仍存在一定的翻修率, 中央化技术通过将外突失效的半月板重新拉回至原来位置希望其继续发挥缓冲的软骨保护作用, 以期提高 HTO 的临床疗效。

KRYCH 等^[11]研究提示胫骨内翻和后跟部撕裂是内侧半月板外突的危险因素。本研究一方面采取中央化的技术将半月板外突做直接的复位, 另一方面是纠正了胫骨内翻以及部分患者存在的后跟部撕裂这两项危险因素。半月板的外突以及膝骨关节炎的进展互为因果不仅受到上述两种因素的影响, 诸如胫韧带等因素均有所影响, 目前短期的随访支持试验组半月板的在位良好, 但需要更长期的随访以证实其疗效。

早先的生物力学研究^[12]显示半月板传导了超过 50% 的轴向应力, 半月板外突之后, 其传导轴向应力的作用大大减退^[13]。动物试验也显示半月板中央化的操作可以恢复外突的半月板的轴向应力传导作用^[14], 因此, 有理由相信半月板中央化技术理论上可以改善 HTO 后膝关节功能疗效。有研究^[15]显示 HTO 联合半月板中央化相比于单纯 HTO 虽不改善短期临床疗效, 但相比于对照组显著改善胫骨内侧间隙, 一定程度提示 HTO 联合半月板中央化可减少或延缓翻修为全膝关节置换术。目前本研究显示半月板中央化技术不显著提高 HTO 术后临床疗效, 短期的随访显示术后 1 年复查 MRI, 半月板外突均改善, 存在显著性差异, 半月板的持续在位发挥其缓冲胫股关节压力以减缓 KOA 进展。

前期文献报道 HTO 术后短期随访 IKDC 评分为 61~73 分^[16-17], 本研究两组术后 1 年随访结果显示 2000 IKDC 评分也位于该范围, 术后膝关节 Lysholm 评分 58~92 分也跟文献相仿^[17-18], 半月板中央化在 1 年的短期随访并未显示其在膝关节 2000 IKDC 评分以及 Lysholm 评分的优势, 该膝关节主观评分结果同此前研究结果相似^[15], 但均为短期

表 2 两组早期膝骨关节炎患者临床结局指标比较 ($\bar{x} \pm s$)

Tab.2 Comparison of indicators of clinical outcome between two groups of patients with early-stage knee osteoarthritis ($\bar{x} \pm s$)

组别	例数	手术时间/ min	随访时间 /月	HKA/ $^{\circ}$		FTA/ $^{\circ}$		半月板外突值/mm		半月板外突减少值/mm
				术前	术后 1 年	术前	术后 1 年	术前	术后 1 年	
中央化组	14	65.0 \pm 2.1	16.8 \pm 4.0	6.8 \pm 0.4	-1.0 \pm 0.7	181.5 \pm 0.6	171.8 \pm 0.7	4.6 \pm 1.0	1.8 \pm 0.8	2.8 \pm 1.4
对照组	12	52.0 \pm 2.1	19.0 \pm 4.8	7.0 \pm 0.4	-2.0 \pm 0.7	181.2 \pm 0.9	171.5 \pm 0.8	4.0 \pm 0.8	2.8 \pm 1.8	1.1 \pm 2.2
<i>t</i> 值		4.902	1.320	0.310	0.945	0.294	0.255	1.815	1.998	2.434
<i>P</i> 值		<0.05	0.199	0.759	0.354	0.771	0.801	0.082	0.057	<0.05

表 3 两组早期膝骨关节炎患者术前与末次随访时 Lysholm 评分比较 ($\bar{x} \pm s$)

Tab.3 Comparison of preoperative and the final follow-up Lysholm score between two groups of patients with early-stage knee osteoarthritis ($\bar{x} \pm s$)

组别	例数	跛行		交锁		疼痛		支撑		不稳定	
		术前	末次随访	术前	末次随访	术前	末次随访	术前	末次随访	术前	末次随访
中央化组	14	3.5±1.4	4.7±0.7	9.0±3.6	14.6±1.3	13.2±5.0	20.7±3.9	3.9±1.5	4.8±0.8	18.9±3.5	22.9±2.6
对照组	12	3.2±1.7	4.8±0.6	9.6±4.1	14.6±1.4	11.4±4.6	19.2±4.7	3.8±1.5	5.0±0.0	19.6±3.3	23.8±2.3
<i>t</i> 值		0.530	1.359	0.389	0.109	0.943	0.925	0.299	0.923	0.486	0.933
<i>P</i> 值		0.602	0.187	0.701	0.914	0.355	0.364	0.767	0.365	0.632	0.360

组别	例数	肿胀		上楼困难		下蹲受限		总分		<i>t</i> 值	<i>P</i> 值
		术前	末次随访	术前	末次随访	术前	末次随访	术前	末次随访		
中央化组	14	7.4±2.5	9.4±1.5	5.1±2.3	8.6±2.0	3.1±1.5	4.1±1.0	63.2±2.3	72.8±2.8	6.320	<0.05
对照组	12	7.0±2.5	9.7±1.2	6.0±2.4	8.7±2.0	2.7±1.7	3.8±1.1	60.4±2.8	70.5±3.4	6.945	<0.05
<i>t</i> 值		0.434	0.457	0.923	0.122	0.643	0.768	0.801	0.570		
<i>P</i> 值		0.668	0.652	0.365	0.904	0.527	0.450	0.431	0.574		

表 4 两组早期膝骨关节炎患者术前与末次随访时 2000 IKDC 评分比较 ($\bar{x} \pm s$)

Tab.4 Comparison of preoperative and the final follow-up 2000 IKDC score between two groups of patients with early-stage knee osteoarthritis ($\bar{x} \pm s$)

组别	例数	无痛时运动水平		疼痛频率		疼痛强度		肿胀	
		术前	末次随访	术前	末次随访	术前	末次随访	术前	末次随访
中央化组	14	1.5±0.9	3.1±0.7	2.6±1.3	3.8±0.6	4.7±1.5	6.1±1.3	1.6±0.8	2.8±0.5
对照组	12	1.5±0.9	2.7±0.8	1.6±0.9	3.3±0.7	3.8±1.2	5.2±1.1	1.6±0.7	2.8±0.5
<i>t</i> 值		0.134	1.414	1.983	1.737	1.361	1.362	0.197	0.410
<i>P</i> 值		0.894	0.170	0.059	0.095	0.186	0.186	0.845	0.686

组别	例数	无肿胀时运动水平		交锁		无不稳时运动水平		运动水平	
		术前	末次随访	术前	末次随访	术前	末次随访	术前	末次随访
中央化组	14	2.7±0.9	4.0±0.7	0.3±0.2	1.0±0.4	2.3±1.0	3.6±0.7	2.5±0.9	3.3±1.0
对照组	12	2.3±0.9	3.4±1.0	0.4±0.2	0.9±0.5	2.6±0.9	3.6±0.8	2.3±1.0	3.3±0.7
<i>t</i> 值		1.015	1.582	0.252	0.670	0.692	0.081	0.591	0.067
<i>P</i> 值		0.320	0.127	0.803	0.509	0.496	0.936	0.560	0.947

组别	例数	日常生活		功能		总分		<i>t</i> 值	<i>P</i> 值
		术前	末次随访	术前	末次随访	术前	末次随访		
中央化组	14	19.3±3.8	23.3±3.4	4.8±1.5	6.2±1.3	53.8±2.2	60.8±1.8	8.44	<0.05
对照组	12	17.0±3.0	22.0±4.3	4.3±1.3	5.7±1.6	51.2±2.5	60.2±1.9	7.86	<0.05
<i>t</i> 值		2.064	0.150	0.583	0.793	1.100	1.019		
<i>P</i> 值		0.060	0.882	0.566	0.436	0.859	0.988		

的临床随访,需要更加长期的随访。但动物实验已经证实将外突的半月板复位后可有效延缓软骨的退变程度^[19],并且 HTO 术后内侧间室减压后可促进内侧软骨的修复已被多项研究证实^[20]。因此,可以期待在内侧间室减压之后,复位后持续在位的内侧半月板,将对膝关节内侧间室的关节软骨起到持续的保护作用,延缓甚至逆转内侧间室的退变,以阻止 KOA 的进展。

本研究存在的不足包括本研究为回顾性研究,

不可避免存在一定选择偏倚;随访时间较短,为短期随访报道,进一步的随访目前仍在持续中;对于半月板外突值的测量目前采用平卧位非负重位 MRI,有条件的话采取负重位的检测手段可以更好反映日常负重状态下半月板的在位情况;此外,可以满足手术适应证的患者相对较少,可纳入病例数较少,因此可能需要多中心合作的模式来增加病例数量。

参考文献

[1] W-DAHL A, ROBERTSSON O, LOHMANDER L S. High tibial os-

- teotomy in Sweden, 1998–2007: a population-based study of the use and rate of revision to knee arthroplasty [J]. *Acta Orthop*, 2012, 83 (3): 244–248.
- [2] 许涛, 周游. 下肢力线与内侧半月板损伤修复新进展 [J]. *中国骨伤*, 2022, 35(6): 595–600.
XU T, ZHOU Y. Recent research on relationship of lower limb alignment and repairment of medial meniscus injury [J]. *China J Orthop Traumatol*, 2022, 35(6): 595–600. Chinese.
- [3] 毕擎. 重视半月板后根部撕裂 [J]. *中国骨伤*, 2019, 32(12): 1077–1081.
BI Q. Focusing on the meniscal posterior root tears [J]. *China J Orthop Traumatol*, 2019, 32(12): 1077–1081. Chinese.
- [4] CHUNG K S, HA J K, RA H J, et al. A meta-analysis of clinical and radiographic outcomes of posterior horn medial meniscus root repairs [J]. *Knee Surg Sports Traumatol Arthrosc*, 2016, 24(5): 1455–1468.
- [5] CHERNCHUJIT B, AGRAWAL S. Arthroscopic all-inside medial Meniscus extrusion reduction [J]. *Arthrosc Tech*, 2019, 8(5): e495–e501.
- [6] FUJISAWA Y, MASUHARA K, SHIOMI S. The effect of high tibial osteotomy on osteoarthritis of the knee. An arthroscopic study of 54 knee joints [J]. *Orthop Clin North Am*, 1979, 10(3): 585–608.
- [7] ZAMPOGNA B, VASTA S, AMENDOLA A, et al. Assessing lower limb alignment: comparison of standard knee Xray vs long leg view [J]. *Iowa Orthop J*, 2015, 35: 49–54.
- [8] LYSHOLM J, GILLQUIST J. Evaluation of knee ligament surgery results with special emphasis on use of a scoring scale [J]. *Am J Sports Med*, 1982, 10(3): 150–154.
- [9] IRRGANG J J, ANDERSON A F, BOLAND A L, et al. Development and validation of the international knee documentation committee subjective knee form [J]. *Am J Sports Med*, 2001, 29(5): 600–613.
- [10] SCHALLBERGER A, JACOBI M, WAHL P, et al. High tibial valgus osteotomy in unicompartmental medial osteoarthritis of the knee: a retrospective follow-up study over 13–21 years [J]. *Knee Surg Sports Traumatol Arthrosc*, 2011, 19(1): 122–127.
- [11] KRYCH A J, BERNARD C D, LELAND D P, et al. Isolated meniscus extrusion associated with meniscotibial ligament abnormality [J]. *Knee Surg Phys Traumatol Arthrosc*, 2020, 28(11): 3599–3605.
- [12] FUKUBAYASHI T, KUROSAWA H. The contact area and pressure distribution pattern of the knee. A study of normal and osteoarthrotic knee joints [J]. *Acta Orthop Scand*, 1980, 51(6): 871–879.
- [13] HADA S, ISHIJIMA M, KANEKO H, et al. Association of medial meniscal extrusion with medial tibial osteophyte distance detected by T2 mapping MRI in patients with early-stage knee osteoarthritis [J]. *Arthritis Res Ther*, 2017, 19(1): 201.
- [14] OZEKI N, KOGA H, MATSUDA J, et al. Biomechanical analysis of the centralization procedure for extruded lateral menisci with posterior root deficiency in a porcine model [J]. *J Orthop Sci*, 2020, 25(1): 161–166.
- [15] KATAGIRI H, NAKAGAWA Y, MIYATAKE K, et al. Short-term outcomes after high tibial osteotomy aimed at neutral alignment combined with arthroscopic centralization of medial Meniscus in osteoarthritis patients [J]. *J Knee Surg*, 2023, 36(3): 261–268.
- [16] NIEMEYER P, SCHMAL H, HAUSCHILD O, et al. Open-wedge osteotomy using an internal plate fixator in patients with medial-compartment gonarthrosis and varus malalignment: 3-year results with regard to preoperative arthroscopic and radiographic findings [J]. *Clin Trial Arthroscopy*, 2010, 26(12): 1607–1616.
- [17] BASTARD C, MIROUSE G, POTAGE D, et al. Return to sports and quality of life after high tibial osteotomy in patients under 60 years of age [J]. *Orthop Traumatol Surg Res*, 2017, 103(8): 1189–1191.
- [18] RIBEIRO C H, SEVERINO N R, MORAES DE BARROS FUCS P M. Opening wedge high tibial osteotomy: navigation system compared to the conventional technique in a controlled clinical study [J]. *Int Orthop*, 2014, 38(8): 1627–1631.
- [19] OZEKI N, MUNETA T, KAWABATA K, et al. Centralization of extruded medial meniscus delays cartilage degeneration in rats [J]. *J Orthop Sci*, 2017, 22(3): 542–548.
- [20] KOSHINO T, WADA S, ARA Y, et al. Regeneration of degenerated articular cartilage after high tibial valgus osteotomy for medial compartmental osteoarthritis of the knee [J]. *Knee*, 2003, 10(3): 229–236.

(收稿日期: 2022-12-19 本文编辑: 王玉蔓)