

## · 诊疗指南 ·

**编者按** 2023 年《脊髓型颈椎病中西医结合诊疗指南》是由中国中西医结合学会骨伤科专业委员会针对骨伤科领域脊髓型颈椎病(Cervical spondylotic myelopathy, CSM)的临床诊疗难点,组织国内中医骨伤科、脊柱外科、中西医结合骨伤科领域 110 余名专家制定的第一部 CSM 专病诊疗指南。本指南在循证医学原则和专家共识指导下,以中西医结合医学的基础理论为指导,以分度治疗为原则,主要内容包含诊断要点、病情分度评估、中医辨证、手术指征与时机、中西医结合治疗及术后康复等。

**EDITOR'S NOTE** The 2023 "Clinical Guidelines for Diagnosis and Treatment of Cervical Spondylotic Myelopathy with the Integrated Traditional Chinese and Western Medicine" is the first clinical guidelines for the diagnosis and treatment of Cervical spondylotic myelopathy (CSM) disease formulated by more than domestic 110 experts in the fields of traumatology, spine surgery, and orthopedics with integrated traditional Chinese and Western medicine, who are organized by the Orthopedics and Traumatology Professional Committee of the Chinese Association of Integrative Medicine to address the difficulties in the clinical diagnosis and treatment of CSM in the field of orthopedics and traumatology. This guideline is guided by the principles of evidence-based medicine and expert consensus, takes the basic theory of integrated traditional Chinese and Western medicine as guidance, and takes graded treatment as the principle. The main content includes diagnostic points, disease grading assessment, TCM syndrome differentiation, surgical indications and timing, integrated traditional Chinese and Western medicine treatment, and postoperative rehabilitation

## 脊髓型颈椎病中西医结合诊疗指南(2023)

中国中西医结合学会骨伤科专业委员会,莫文<sup>1</sup>,袁文<sup>2</sup>

(1. 上海中医药大学附属龙华医院,上海 200032; 2. 中国人民解放军海军军医大学第二附属医院,上海 200003)

**【摘要】** 《脊髓型颈椎病中西医结合诊疗指南》由中国中西医结合学会骨伤科专业委员会遵照循证医学原则和专家共识制定,为临床医师提供 CSM 临床诊疗的学术性指导意见。主要内容包含诊断要点、病情分度评估、中医辨证、手术指征与时机、中西医结合治疗及术后康复等。本指南首次提出 CSM 应遵循分度治疗原则、明确手术治疗的时机和方式、制定常见的中医辨证分型标准、重视术后中西医结合康复以及日常随访管理,以期促进 CSM 临床治疗的规范化、有效性和安全性。

**【关键词】** 脊髓型颈椎病; 中西医结合; 诊疗指南

中图分类号:R681.5+3

DOI:10.12200/j.issn.1003-0034.20230767

开放科学(资源服务)标识码(OSID):



### Clinical guidelines for diagnosis and treatment of cervical spondylotic myelopathy with the integrated traditional Chinese and Western medicine (2023)

ORTHOPEDECS AND TRAUMATOLOGY PROFESSIONAL COMMITTEE OF THE CHINESE ASSOCIATION OF INTEGRATIVE MEDICINE, MO wen<sup>1</sup>, YUAN Wen<sup>2</sup> (1. Longhua hospital Shanghai University of Traditional Chinese Medicine, Shanghai 200032, China; 2. The Second Affiliated Hospital of PLA Naval Medical University, Shanghai 200003, China)

**ABSTRACT** The "Clinical Guidelines for Diagnosis and Treatment of Cervical Spondylotic Myelopathy with the Integrated Traditional Chinese and Western Medicine" were formulated by the Orthopedic and Traumatology Professional Committee of the Chinese Association of Integrative Medicine in accordance with the principles of evidence-based medicine and expert consensus, and provide clinicians with academic guidance on clinical diagnosis and treatment of CSM. The main content includes diagnostic points, disease grading assessment, TCM syndrome differentiation, surgical indications and timing, integrated tradi-

基金项目:国家中医药管理局、国家卫生计生委办公厅、中央军委后勤保障部卫生局《重大疑难疾病中西医临床协作试点项目》(编号:国中医药办医政发[2018]3号);上海市卫生健康委员会脊髓型颈椎病防治传承创新团队(编号:2021LPTD-008)

Fund program: National Clinical Pilot Project of Traditional Chinese and Western Medicine for Major and Difficult Diseases (No.2018-3); Shanghai Municipal Health Commission (No. 2021LPTD-008)

通讯作者:莫文 E-mail: mw2218@126.com

Corresponding author: MO Wen E-mail: mw2218@126.com

tional Chinese and Western medicine treatment, and postoperative rehabilitation. This guideline proposes for the first time that the treatment of CSM should follow the principle of grading, clarify the timing and methods of surgical treatment, establish common TCM syndrome differentiation and classification, attach importance to postoperative integrated rehabilitation of Chinese and Western medicine, and strengthen daily follow-up management. It hopes to promote the standardization, effectiveness, and safety of clinical treatment of CSM.

**KEYWORDS** Cervical spondylotic myelopathy; Integrated traditional Chinese and western medicine; Clinical guidelines

脊髓型颈椎病 (cervical spondylotic myelopathy, CSM) 是最为严重的颈椎病亚型, 具有临床症状重、致残率高且预后不确定等特点, 给临床诊治带来巨大挑战。中西医结合治疗在 CSM 不同阶段可发挥协同作用, 大量研究已证实其有效性。由国家中医药管理局、国家卫生健康委员会、中央军委后勤保障部卫生局立项的重大疑难疾病中西医临床协作试点项目, 在中国中西医结合学会骨伤科专业委员会的指导下, 上海中医药大学附属龙华医院骨伤科莫文教授和中国人民解放军海军军医大学第二附属医院骨科袁文教授共同牵头, 组织本领域专家制定《脊髓型颈椎病中西医结合诊疗专家共识》作为全国团体标准发布, 编号为 T/CAIM018-2021, 得到业内专家的广泛关注和认可。在此基础上, 项目组进一步采用推荐意见分级的评估、制订及评价分级体系, 构建 CSM 中西医结合诊治的临床关键问题, 并广泛征求国内中医骨伤科、脊柱外科、中西医结合骨科、康复科、循证医学等领域专家意见, 制定《脊髓型颈椎病中西医结合诊疗指南》, 并通过全国中西医结合标准化技术委员会审核, 于 2023 年 5 月 31 日经中国中西医结合学会、中华中医药学会、中华医学会联合发布, 编号: 中西会发〔2023〕93 号。

## 1 定义

脊髓型颈椎病是以颈椎和椎间盘退变为主要病理基础, 相邻部位骨与软组织增生、钙化或退变, 黄韧带增厚或向前皱褶, 导致脊髓受压或供血障碍, 而出现肢体麻木乏力、手指精细动作困难、下肢行走不稳, 甚至瘫痪、大小便障碍为主要特征的神经功能障碍性疾病<sup>[1]</sup>。CSM 属于中医学“痹证”“痿证”“痉证”范畴。1997 年国家中医药管理局颁布的《中医临床诊疗术语》疾病部分将其统称为“项痹”。其病因病机主要是禀赋不足、慢性劳损、风寒湿邪侵袭等, 证属本虚标实, 多归于督脉瘀阻、髓海枯竭、气血不和。

## 2 诊断

### 2.1 症状

CSM 起病往往缓慢而隐匿, 神经功能损害多呈逐渐加重的趋势, 发展结果为脊髓不可逆性损伤, 但有部分患者可长期处于相对稳定状态。最常见的主诉为上肢感觉障碍, 最常见症状是上肢和下肢运动

功能障碍<sup>[2]</sup>。轻度 CSM 可仅表现为间断、轻微肢体麻木, 无运动功能障碍。中、重度 CSM 可表现为手部精细动作障碍, 如写字、持勺筷、扣纽扣等不灵活; 躯干、四肢可有麻木、烧灼、冰凉、蚁行等感觉异常, 或胸腹部束带感; 行走不稳或容易跌倒、踏棉感; 病情严重者, 可伴膀胱和直肠功能障碍或性功能减退, 严重者出现肢体瘫痪。

### 2.2 体征

**2.2.1 运动功能障碍** 本病可见不同程度步态异常, 迈步速度、幅度和步长减小, 轻者仅行走速度受限, 较重者行走时双下肢左右分开呈宽底状, 步宽增加, 步幅减小, 增加双脚站立时间以补偿平衡稳定的步态特征, 随着病情加重而进一步恶化, 逐渐表现出蹒跚步态<sup>[3]</sup>。上肢以腕和手部功能障碍明显, 初起肌力下降, 随病情加重可出现鱼际肌、骨间肌萎缩, 表示病变严重, 通常不是早期表现。手内在肌肉萎缩和痉挛导致“脊髓病手”, 表现为小指逃避征<sup>[4]</sup>。

**2.2.2 病理反射** Hoffmann 征是 CSM 较常出现的病理反射, 颈后伸位 Hoffmann 征阳性则可视为本病早期的特征性表现<sup>[5]</sup>。Babinski 征也是主要的病理反射之一, 但早期出现较少。部分患者深反射活跃或亢进, 少数患者出现髌阵挛、踝阵挛阳性。

### 2.3 影像学表现

**2.3.1 X 线** 用于观察颈椎生理曲度、椎旁结构退变、增生、椎体形态、椎间隙的变化等。可测量椎管矢状径, 评估有无颈椎管狭窄<sup>[6]</sup>, Pavlov 比值可作为 CSM 的影像学参考因素之一。由于不能直接显示椎间盘突出和脊髓受压情况, 因此不能作为诊断 CSM 的方法。

**2.3.2 CT** CT 较 X 线片可以更好地观察骨性结构, 但对脊髓神经、椎间盘等软组织的分辨率较差, 较难分辨脊髓受压及信号变化情况; 显示后纵韧带骨化、椎间盘或黄韧带钙化等优于 MRI, 矢状面、冠状面重建有助于手术方案的制订, 研究证明 X 线和 MRI 诊断颈椎 OPLL 所致 CSM 的准确性低于 CT 扫描<sup>[7]</sup>。

**2.3.3 核磁共振** MRI 对脊髓病变具有较高的灵敏度, 能很好地显示软组织的病变、椎间盘退变程度、脊髓信号改变和受压程度, 为该病首选的影像学

检查手段。有研究结果发现 T2 序列高信号表现与病情恶化无关, T2 序列高信号节段数量, T1/T2 序列信号强度改变以及 T1/T2 序列信号强度比值为手术结局预测的重要因素<sup>[8]</sup>。动态 MRI 有助于评估颈脊髓在过伸和过屈位的动态受压情况。

## 2.4 病情评估

推荐采用改良日本骨科学会颈脊髓功能评分(mJOA 评分)对 CSM 的病情严重程度分度, 分数越低表示残疾和脊髓功能损害越严重。分度标准为<sup>[9]</sup>: 轻度 $\geq 15$ 分; 中度 12~14 分; 重度 $\leq 11$ 分。依据 mJOA 最小临床意义变化值的研究进展<sup>[10]</sup>, 患者在随访过程中 mJOA 评分相较基线评分下降 $\geq 2$ 分可视为病情加重。

## 2.5 中医辨证分型

本指南参考中医“痹证”“痿证”和“痉证”的重要典籍, 参考《中医病证诊断疗效标准》<sup>[11]</sup>, 并对近年来关于 CSM 辨证分型的文献进行数据挖掘分析, 结合专家讨论意见, 推荐气虚血瘀型、肝肾亏虚型、瘀血阻络型为 CSM 的常见中医证型<sup>[12]</sup>。临证或有不同证型, 或有兼证, 可根据临床实际辨证。

**2.5.1 气虚血瘀型** 颈项胀痛、肢体疼痛, 拒按不移、肢体麻木、四肢痿软、行走乏力、肌肉萎缩; 身倦乏力, 气短懒言, 食少便溏, 面色淡白或晦滞; 舌淡紫质暗, 苔白, 脉细涩或缓涩。

**2.5.2 肝肾亏虚型** 颈项强痛、肢体疼痛、肢体麻木、四肢痿软、行走乏力、肌肉萎缩; 腰膝酸软、眩晕耳鸣、低热颧红、畏寒肢冷、心悸失眠; 舌红少苔, 脉细数或脉弦数。

**2.5.3 瘀血阻络型** 颈项刺痛、肢体疼痛、痛而拒按, 夜间痛甚、肢体麻木、四肢痿软、行走乏力、肌肉萎缩; 肌肤甲错、食少腹胀、面色晦暗、口唇色紫、形体消瘦; 舌质紫黯、舌有瘀点、瘀斑、脉沉或涩。

## 3 中西医结合治疗

中西医结合治疗的目标是改善临床症状, 延缓或阻断疾病的进展, 促进患者脊髓神经功能的康复, 提高生活质量。

### 3.1 手术治疗

**3.1.1 手术指征** (1)轻度患者(mJOA15~17分)。建议优先进行规范化保守治疗, 但对于出现运动功能障碍或伴有括约肌功能障碍的患者, 应尽早手术(证据等级: II 级; 推荐强度: 强推荐)。有研究显示 C<sub>2</sub>-C<sub>7</sub> 活动度 $>50^\circ$ 、椎体滑脱 $>2$  mm、最严重压迫节段存在节段性后凸为保守患者需要进行手术治疗的危险因素, 而大部分轻度 MRI T2 象限高信号的患者, 病情可在长时间内处于良性稳定状态而不需要手术干预<sup>[13]</sup>。

(2)中度患者(mJOA12~14分)。可以考虑手术干预, 但对于出现运动功能障碍或伴有括约肌功能障碍的患者应尽早手术(证据等级: II 级; 推荐强度: 强推荐)。一项纳入 60 例基线 JOA 评分 $\geq 13$ 分的 CSM 患者<sup>[14]</sup>, 在平均 94.3 个月的随访时间内, 55 例患者中 14 例出现脊髓功能恶化(25.5%), 12 例最终接受手术治疗, 而 41 例(74.5%)保持轻中度病情没有恶化。

(3)重度患者(mJOA $\leq 11$ 分)。应尽早进行手术干预(证据等级: II 级; 推荐强度: 强推荐)。研究证明 CSM 患者手术治疗后的症状改善情况与术前病情严重程度相关, 重度 CSM 接受手术治疗将获得较大收益<sup>[15]</sup>。

**3.1.2 手术时机** 轻中度 CSM 患者在随访过程 mJOA 评分 $<13$ 分或较基线评分下降 $\geq 2$ 分, 可定义为脊髓功能恶化, 应考虑手术(证据等级: II 级; 推荐强度: 强推荐)。对于采用非手术治疗的 CSM 患者, 应定期密切随访, 特别是影像学表现为严重椎管狭窄、椎管占位率 $>50\%$ 、颈椎局部不稳或后凸、脊髓高信号等情况的患者, 应充分告知病情进展的风险, 保守治疗 3 个月以上且疗效不佳时, 可以选择手术治疗。

**3.1.3 手术方式** 颈椎手术应从严掌握手术指征, 以减压彻底、创伤小、便于恢复椎节高度与曲度, 增加椎节稳定为基本原则, 对于脊髓本身不可逆转的病损没有治疗意义。在选择手术治疗时, 对于患者的年龄、职业、机体对手术的耐受性以及患者对手术治疗的态度应给予必要考虑。

(1)前方入路手术。推荐前路手术适应证<sup>[16-17]</sup>: 影像学表现为脊髓致压物来自前方、椎管无明显狭窄、脊髓受压节段 $\leq 3$ 个、颈椎整体曲度差(K-line 阴性)以及节段性不稳定的病例。常见的手术方式包括: 椎间盘切除减压融合术(ACDF)、椎体次全切除减压融合术(ACCF)、人工颈椎间盘置换术(ADR)(证据等级: II 级; 推荐强度: 强推荐)。

(2)后方入路手术。推荐后路手术适应证<sup>[18-19]</sup>: 脊髓受压节段 $>3$ 、脊髓后方受压如黄韧带肥厚、椎板突向椎管内的骨赘等病变, 前路手术无法切除致压物或减压过程手术风险大、有前路手术史, 前路显露困难或已经存在一侧喉上神经/喉返神经损伤患者、合并骨性椎管狭窄的病例。常用的手术方式包括: 椎管扩大椎板成形术(单开门、双开门), 椎板切除+侧块螺钉固定或椎弓根螺钉固定等(证据等级: II 级; 推荐强度: 强推荐)。

(3)前、后联合入路手术。推荐前后联合入路适用于颈椎椎管狭窄(椎管侵占率 $\geq 50\%$ )和严重 O-PLL 的患者。脊髓前后方压迫均严重, 或单一的前



路/后路手术效果不理想,3~6 个月后根据症状恢复和脊髓形态情况决定是否需要 II 期手术<sup>[20]</sup>(证据等级:IV 级;推荐级别:弱推荐)

(4)微创手术。推荐基于内窥镜技术的经皮内镜下颈椎间盘切除术、内镜下颈后路开窗减压髓核摘除术等技术适用于单节段或 2 个节段的椎间盘突出压迫脊髓或者内固定术后邻近节段突出者,对于病变严重的多节段病例,则应谨慎选择<sup>[21]</sup>(证据等级:III 级;推荐强度:弱推荐)

### 3.2 中医治疗

**3.2.1 中药内服** (1)气虚血瘀型。治则治法:补气活血,化瘀通络。推荐使用补阳还五汤(《医林改错》)加减<sup>[22]</sup>(证据等级 III 级;推荐强度:弱推荐)。

(2)肝肾亏虚证。治则治法:补益肝肾,强筋壮骨。推荐使用地黄饮子(《圣济总录》)加减<sup>[23]</sup>(证据等级 III 级;推荐强度:弱推荐)。

(3)瘀血阻络证。治则治法:活血祛瘀,通络止痛。推荐使用复元活血汤(《医学发明》)合圣愈汤(《医宗金鉴》)加减<sup>[24]</sup>(证据等级 III 级;推荐强度:弱推荐)。

**3.2.2 针灸** 针灸具有扶正祛邪、疏通经络、调理阴阳气血的作用。根据“治痿独取阳明”、“经脉所过,主治所及”的原则,针灸治疗 CSM 常取督脉、足太阳膀胱经、手足阳明经以及循行过颈肩的经脉。推荐选用针灸或电针疗法以颈夹脊、曲池、外关、阳陵泉、悬钟、手三里为主穴,循经和辨证取穴相结合,改善轻中度或未接受手术的 CSM 患者神经功能和生活质量<sup>[25]</sup>(证据等级: I 级;推荐强度:强推荐)。

**3.2.3 手法** 推拿治疗 CSM 不当有造成脊髓损伤的风险,行业内有待建立手法规范化治疗临床路径。治疗前应对患者的颈椎影像学特征和病情严重程度进行充分的评估,对于影像学显示存在颈椎失稳、椎管狭窄、脊髓压迫 $\geq 50\%$ 、脊髓高信号、脊髓骨性压迫、黄韧带增厚或钙化所致脊髓后方压迫,JOA 评分 $\leq 14$ 分、Hoffmann 征阳性者应慎用颈椎旋转、斜扳、侧扳、拔伸、过屈后伸等正骨类手法,防止对机体产生医源性伤害(证据等级 IV 级,不推荐)。

理筋松解类手法,如拿法、弹拨法、揉法、擦法等,具有镇痛解痉、散瘀活血、疏松肌肉的作用。推荐使用理筋类手法改善轻中度或术后产生轴性症状 CSM 患者的颈肩部僵硬疼痛、肢体肌肉痉挛等症状<sup>[26]</sup>(证据等级: II 级;推荐强度:弱推荐)。

### 3.3 术后康复

手术能快速有效解除脊髓的压迫,但部分患者由于脊髓本身不可逆损伤、术中对神经的牵拉、术后切口组织粘连增生等,术后存在残留症状以及术后

轴性症状、C<sub>5</sub> 神经根麻痹等并发症。应重视中西医结合康复治疗在围手术期的运用,特别是术后 3 个月以内的康复过程可促进脊髓神经功能恢复,提高手术疗效。

**3.3.1 中医分期辨证** 术后局部肌肉、脊髓存在局部微循环障碍、充血水肿、炎症反应等病理改变,术后残余不同程度的脊髓、神经功能障碍。中医学认为术后脊髓功能障碍的主要病机为余邪未净、瘀血阻滞、气血耗伤和肝肾亏虚、督脉受损<sup>[27]</sup>,主张分期辨证治疗。手术解除脊髓压迫之后,辅以中药不仅能够改善脊髓神经的血液循环,减少颈部软组织炎性渗出,缓解颈部症状,同时能够促进神经细胞修复,加速神经功能恢复<sup>[28]</sup>。

(1)瘀血阻络型。早期(术后 1~2 周),局部瘀血阻滞,气血不通,为使瘀祛新生,防止瘀久化热,治当和营凉血、活血化瘀,推荐身痛逐瘀汤(《医林改错》)加减<sup>[29]</sup>(证据等级: II 级;推荐强度:强推荐)。

(2)气虚血瘀型。中期(术后 3~6 周),瘀祛而未尽,日久气血亏虚,脾胃虚弱,治当补益气血、活血化瘀,推荐补阳还五汤(《医林改错》)加减<sup>[30]</sup>(证据等级: I 级;推荐强度:强推荐)。

(3)肝肾亏虚型。后期(术后 6 周~6 个月),病久肾精不足,督脉不充,则肢体麻木、肌肉无力。针对术后遗留症状、预防并发症及骨质疏松导致的假体松动等,治当补益肝肾、强壮筋骨,推荐补肾壮筋汤(《伤科补要》)或补肾活血汤(《伤科大成》)加减(证据等级:IV 级;推荐强度:弱推荐)。

**3.3.2 功能康复** 术后早期以预防术后并发症、呼吸训练和适度的颈部关节活动度训练为主,术后中后期结合康复评定制定个体化的康复治疗方,通过中药辨证口服、中药贴敷、中药热敷或熏蒸疗法、针灸、理筋类手法、穴位按摩或注射、物理治疗、作业治疗、高压氧治疗等方式,逐渐强化颈部功能康复、神经功能康复和恢复日常生活能力<sup>[31]</sup>。

(1)颈部功能康复。一般术后 2 周开始肌肉训练,从抗阻等长收缩训练开始,扩展到颈部各方向运动肌群的力量训练,增加颈椎活动范围。若训练后疼痛明显,局部予以冰敷、中药定向透药、经皮神经电刺激等治疗,必要时口服非甾体抗炎药,控制炎症反应,缓解疼痛。部分术后患者出现颈项部及肩背部疼痛、僵硬、沉重感和肌肉痉挛等轴性症状,推荐选用针刺颈夹脊、风池、天柱、百劳、大杼、后溪、阳陵泉等穴位<sup>[32]</sup>或中药热奄包外敷<sup>[33]</sup>等治疗(证据等级: III 级;推荐强度:弱推荐)。

(2)神经功能康复。对于存在四肢肌萎缩、肌力下降或出现 C<sub>5</sub> 神经根麻痹的患者,应针对相应肌群

及肢体进行训练。肌力 III 级以下的肌群给予电针低频脉冲刺激,配合按摩、推拿手法助力运动训练;肌力 III 级或以上者可增加中频电刺激、生物反馈治疗,并配合主动或抗阻肌力训练。对于手部精细功能差的患者,配合手指肌力训练和康复师手法治疗,提高精细动作协调性和灵活性。依据中医经络理论,以督脉两旁的夹脊穴为主,配以病变局部经络辨证取穴,通过针刺或穴位注射可使督脉气血充盈、振奋阳气,以达行气活血之效,有利于改善神经系统功能障碍<sup>[34]</sup>。

(3)日常能力康复。在四肢肌力、协调性达到一定水平后,推荐可选用八段锦<sup>[35]</sup>、太极云手<sup>[36]</sup>等平衡训练、上下台阶和步行等有氧耐力训练,以提高患者的下肢平衡功能和肌肉控制能力,提高独立性和日常生活工作能力,尽早重返家庭和社会(证据等级 III 级;推荐强度:弱推荐)。

#### 4 CSM 的诊断、评估和治疗流程

CSM 的诊断、评估和治疗流程详见图 1。

#### 5 编制说明

##### 5.1 证据质量分级

先根据文献类型采用对应量表对纳入的单篇文献进行质量评价,其中符合要求的文献(Meta 分析文献 AMSTAR 量表评分 $\geq 5$ 分<sup>[37]</sup>、随机对照试验文献改良 Jadad 量表评分 $\geq 3$ 分<sup>[38]</sup>、非随机临床试验文献 MINORS 条目评分 $\geq 13$ 分<sup>[39]</sup>);再采用《基于证据体的中医药临床证据分级标准建议》进行证据分级<sup>[41]</sup>。

##### 5.2 推荐强度分级

采用名义群体法对推荐意见进行推荐强度分级,专家结合证据等级、疗效、安全性、经济性、患者接受度等因素进行投票。推荐方向

包括推荐和不推荐,推荐强度包括强和弱。

##### 5.3 利益冲突声明

本指南受到国家中医药管理局、国家卫生健康委办公厅、中央军委后勤保障部卫生局《重大疑难疾病中西医临床协作试点项目》资助,编号:国中医药办医政发[2018]3 号。本指南所有参与人员均声明不存在利益冲突。

##### 5.4 指南评审和发布

本指南由中国中西医结合学会牵头、联合中华中医药学会、中华医学会多次组织专家评审,过程受国家中医药管理局法监司、机关纪委监督,在全国范围内进行公示和同行评议,并对评审意见进行了回复和修改。指南的全文在中国中西医结合学会官网发布,根据国家中医药管理局《中医药团体标准管理

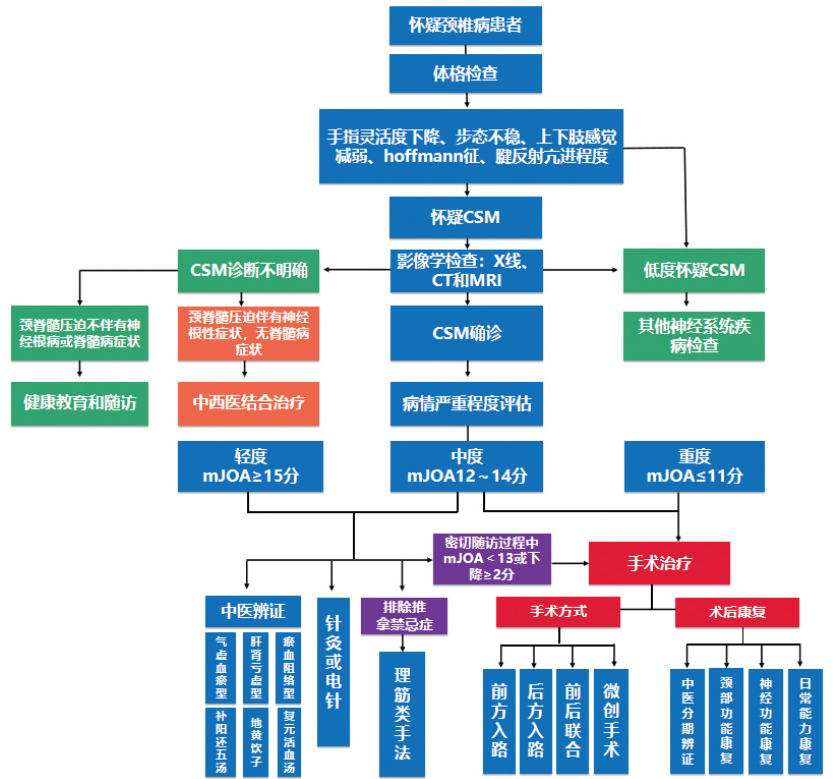


图 1 CSM 的诊断、评估和治疗流程图

Fig.1 CSM diagnosis, evaluation and treatment flowchart

表 1 中医药临床研究证据的分级标准

Tab.1 Classification standard of clinical research evidence of traditional Chinese medicine

证据等级	有效性	安全性
I 级	随机对照试验及其系统综述、N-of-1 试验系统综述	随机对照试验及其系统综述、队列研究及其系统综述
II 级	非随机临床对照试验、队列研究、N-of-1 试验	上市后药物流行病学研究、IV 期临床试验、主动监测
III 级	病例对照研究、前瞻性病例系列	病例对照研究
IV 级	规范化的专家共识、回顾性病例系列、历史性对照研究	病例系列/病例报告
V 级	非规范化专家共识、病例报告、经验总结	临床前安全性评价,包括致畸、致癌、半数致死量、致敏和致毒评价

办法》，拟 2~3 年后更新。更新的内容取决于新的研究证据的出现，证据变化对指南推荐意见的影响。

### 5.5 指南临床应用

CSM 作为需要长期规范化管理的颈椎退行性疾病，本指南建议 CSM 的临床诊治应根据我国国情，汲取中西医理论，凸显中西医结合优势，结合具体情况，阶梯性地给予患者个体化、精准化、人性化的中西医结合多模式诊疗方案。

#### 《脊髓型颈椎病中西医结合诊疗指南》编写委员会

指南牵头人：莫文(上海中医药大学附属龙华医院)；袁文(海军军医大学第二附属医院)

指南执笔人：许金海(上海中医药大学附属龙华医院)；徐辰(海军军医大学第二附属医院)；崔学军(上海中医药大学附属龙华医院)；叶洁(上海中医药大学附属龙华医院)；陈华江(海军军医大学第二附属医院)；魏戊(中国中医科学院望京医院)；移平(中日友好医院)；李振华(长春中医药大学附属医院)；张必萌(上海市第一人民医院)

指南顾问：施杞(上海中医药大学)；韦贵康(广西中医药大学)；朱立国(中国中医科学院望京医院)；孙宇(北京大学第三医院)；吕国华(中南大学湘雅二医院)；李锋(华中科技大学同济医学院附属同济医院)；赵文海(长春中医药大学附属医院)；万春友(天津医院)；谭明生(中日友好医院)

指南讨论专家(按姓氏笔画为序)：于杰(中国中医科学院望京医院)；口锁堂(上海市第六人民医院)；马俊明(上海中医药大学附属龙华医院)；马勇(南京中医药大学)；马增兵(北京医院)；王平(天津中医药大学附属第一医院)；王拥军(上海中医药大学)；王建伟(江苏省无锡市中医院)；王海彬(广州中医药大学第一附属医院)；王培民(江苏省中医院)；王朝鲁(中国中医科学院望京医院)；王新伟(海军军医大学第二附属医院)；尹恒(江苏省无锡市中医院)；厉驹(浙江省中医院)；卢敏(湖南中医药大学附属第一医院)；叶晓健(上海同仁医院)；田纪伟(江苏省南京明基医院)；田野(海军军医大学第二附属医院)；刘又文(河南省洛阳正骨医院)；刘少喻(中山大学附属第一医院)；刘洋(海军军医大学第二附属医院)；刘爱峰(天津中医药大学附属第一医院)；刘浩(四川大学华西医院)；江晓兵(广州医科大学附属第二医院)；祁敏(海军军医大学第二附属医院)；许超(浙江中医药大学)；孙武权(上海中医药大学附属岳阳中西医结合医院)；苏友新(福建中医药大学)；杜文喜(浙江省中医院)；李宁(甘肃中医药大学附属医院)；李飞跃(上海交通大学医学院附属瑞金医院)；李西海(福建中医药大学)；李刚(山东省中医院)、李华南(江西

省中医院)；李具宝(云南省中医院)；李明(上海长海医院)；李念虎(山东省中医院)；李盛华(甘肃省中医院)；李楠(福建中医药大学)；杨伟毅(广东省中医院)；杨锋(陕西中医药大学附属医院)；吴广文(福建中医药大学)；吴连国(浙江省新华医院)；吴弢(复旦大学附属华东医院)；余斌(陕西省西安市红会医院)；冷向阳(长春中医药大学)；沈洪兴(上海交通大学医学院附属仁济医院)；沈晓龙(海军军医大学第二附属医院)；宋红梅(福建中医药大学)；宋建东(湖北省中西医结合医院)；宋敏(甘肃中医药大学)；张开伟(贵州中医药大学附属第一医院)；陈雷雷(广州中医药大学第三附属医院)；陈薇(北京中医药大学)；汪海滨(南京医科大学附属第四医院)；茆军(江苏省中医院)；林定坤(广东省中医院)；罗卓荆(空军军医大学附属西京医院)；罗毅文(广州中医药大学第三附属医院)；金大地(南方医科大学第三附属医院)；金红婷(浙江省中医院)；周红海(广西中医药大学)；周宏玉(上海长征医院)；周英杰(河南省洛阳正骨医院)；周非非(北京大学第三医院)；郑召民(中山大学附属第一医院)；郑军(上海中医药大学附属岳阳中西医结合医院)；单乐天(浙江中医药大学)；孟魏魏(上海市长宁区天山中医医院)；赵长伟(长春中医药大学附属医院)；赵玲(上海中医药大学)；修忠标(福建省人民医院)；姜自伟(广州中医药大学第一附属医院)；姜宏(江苏省苏州市中医院)；姜建元(复旦大学附属华山医院)；姚长风(安徽省中西医结合医院)；姚啸生(辽宁中医药大学附属医院)；姚敏(上海中医药大学附属龙华医院)；袁普卫(陕西中医药大学附属医院)；倪光夏(南京中医药大学)；倪斌(海军军医大学第二附属医院)；徐西林(黑龙江中医药大学附属第二医院)；徐荣明(浙江大学明州医院)；奚小冰(上海交通大学医学院附属瑞金医院)；黄宏兴(广州中医药大学第三附属医院)；曹鹏(海军军医大学第二附属医院)；梁德(广州中医药大学第一附属医院)；葛继荣(福建中医药大学)；蒋电明(重庆医科大学附属第一医院)；韩成钢(宁波大学医学院附属医院)；童培建(浙江省中医院)；谢兴文(甘肃中医药大学附属医院)；詹红生(上海中医药大学附属曙光医院)；樊效鸿(成都中医药大学附属医院)；穆晓红(北京中医药大学东直门医院)

#### 参考文献

- [1] BRAIN W R, NORTHFIELD D, WILKINSON M. The neurological manifestations of cervical spondylosis [J]. Brain, 1952, 75(2): 187-225.
- [2] NIU S, ANASTASIO A T, MAIDMAN S D, et al. The frequency of various "myelopathic symptoms" in cervical myelopathy: evaluation in a large surgical cohort [J]. Clin Spine Surg, 2020, 33(10): E448-



- E453.
- [3] LEE J H, LEE S H, SEO I S. The characteristics of gait disturbance and its relationship with posterior tibial somatosensory evoked potentials in patients with cervical myelopathy [J]. *Spine*, 2011, 36(8): E524–E530.
- [4] EBARA S, YONENOBU K, FUJIWARA K, et al. Myelopathy hand characterized by muscle wasting. A different type of myelopathy hand in patients with cervical spondylosis [J]. *Spine*, 1988, 13(7): 785–791.
- [5] RHEE J M, HEFLIN J A, HAMASAKI T, et al. Prevalence of physical signs in cervical myelopathy: a prospective, controlled study [J]. *Spine*, 2009, 34(9): 890–895.
- [6] YUE W M, TAN S B, TAN M H, et al. The Torg: Pavlov ratio in cervical spondylotic myelopathy: a comparative study between patients with cervical spondylotic myelopathy and a nonspondylotic, non-myelopathic population [J]. *Spine*, 2001, 26(16): 1760–1764.
- [7] KANG M S, LEE J W, ZHANG H Y, et al. Diagnosis of cervical O-PLL in lateral radiograph and MRI: is it reliable [J]. *Korean J Spine*, 2012, 9(3): 205–208.
- [8] TETREAU L A, DETTORI J R, WILSON J R, et al. Systematic review of magnetic resonance imaging characteristics that affect treatment decision making and predict clinical outcome in patients with cervical spondylotic myelopathy [J]. *Spine*, 2013, 38(22 Suppl 1): S89–S110.
- [9] TETREAU L, KOPJAR B, NOURI A, et al. The modified Japanese Orthopaedic Association scale: establishing criteria for mild, moderate and severe impairment in patients with degenerative cervical myelopathy [J]. *Eur Spine J*, 2017, 26(1): 78–84.
- [10] TETREAU L, NOURI A, KOPJAR B, et al. The minimum clinically important difference of the modified Japanese orthopaedic association scale in patients with degenerative cervical myelopathy [J]. *Spine*, 2015, 40(21): 1653–1659.
- [11] 国家中医药管理局. 中医病证诊断疗效标准 [M]. 南京: 南京大学出版社, 1994: 189.
- NATIONAL ADMINISTRATION OF TRADITIONAL CHINESE MEDICINE. The Standard for TCM Diseases and Syndromes Therapeutic Results [M]. Nanjing: Nanjing University Press, 1994: 189. Chinese.
- [12] 张成波, 董正一, 许金海, 等. 基于数据挖掘的中医治疗脊髓型颈椎病证治方药规律研究 [J]. *上海中医药杂志*, 2021, 55(4): 15–20.
- ZHANG C B, TONG Z Y, XU J H, et al. Data mining based research on rules of syndrome-treatment-prescription-medicine for traditional Chinese medicine treatment of cervical spondylotic myelopathy [J]. *Shanghai J Tradit Chin Med*, 2021, 55(4): 15–20. Chinese.
- [13] OSHIMA Y, SEICHI A, TAKESHITA K, et al. Natural course and prognostic factors in patients with mild cervical spondylotic myelopathy with increased signal intensity on T2-weighted magnetic resonance imaging [J]. *Spine*, 2012, 37(22): 1909–1913.
- [14] SUMI M, MIYAMOTO H, SUZUKI T, et al. Prospective cohort study of mild cervical spondylotic myelopathy without surgical treatment [J]. *J Neurosurg Spine*, 2012, 16(1): 8–14.
- [15] FEHLINGS M G, WILSON J R, KOPJAR B, et al. Efficacy and safety of surgical decompression in patients with cervical spondylotic myelopathy: results of the AOSpine North America prospective multi-center study [J]. *J Bone Joint Surg Am*, 2013, 95(18): 1651–1658.
- [16] DEORA H, KIM S H, BEHARI S, et al. Anterior surgical techniques for cervical spondylotic myelopathy: WFNS spine committee recommendations [J]. *Neurospine*, 2019, 16(3): 408–420.
- [17] LIU H, LI X, WANG J R, et al. Comparison study of clinical outcomes and sagittal alignment improvement between anterior and posterior fusion techniques for multilevel cervical spondylotic myelopathy [J]. *J Orthop Surg*, 2021, 29(1): 2309499020988177.
- [18] BAJAMAL A H, KIM S H, ARIFIANTO M R, et al. Posterior surgical techniques for cervical spondylotic myelopathy: WFNS spine committee recommendations [J]. *Neurospine*, 2019, 16(3): 421–434.
- [19] AUDAT Z A, FAWAREH M D, RADYDEH A M, et al. Anterior versus posterior approach to treat cervical spondylotic myelopathy, clinical and radiological results with long period of follow-up [J]. *SAGE Open Med*, 2018, 6: 2050312118766199.
- [20] BRAM R, FIORE S, LABIAK J J, et al. Combined anterior-posterior decompression and fusion for cervical spondylotic myelopathy [J]. *Am J Orthop*, 2017, 46(2): E97–E104.
- [21] MINAMIDE A, YOSHIDA M, SIMPSON A K, et al. Microendoscopic laminotomy versus conventional laminoplasty for cervical spondylotic myelopathy: 5-year follow-up study [J]. *J Neurosurg Spine*, 2017, 27(4): 403–409.
- [22] 王振亚, 张浩浩, 栾继耀, 等. 补阳还五汤加电针治疗 38 例脊髓型颈椎病临床观察 [J]. *心血管外科杂志(电子版)*, 2018, 7(2): 264.
- WANG Z Y, ZHANG H H, LUAN J Y, et al. Clinical observation on 38 cases of cervical spondylotic myelopathy treated by Buyanghuanwu Decoction combined with electroacupuncture [J]. *J Cardiovasc Surg Electron Ed*, 2018, 7(2): 264. Chinese.
- [23] 吴晔, 高翔, 施杞, 等. 针灸配合地黄饮子加减方治疗脊髓型颈椎病 30 例 [J]. *上海针灸杂志*, 2004, 23(3): 12–13.
- WU T, GAO X, SHI Q, et al. Treatment of Spinal Cervical Spondylomyelopathy by Acupuncture and Moxibustion plus Modified Rehmannia Decoction [J]. *Shanghai J Acupunct Moxibustion*, 2004, 23(3): 12–13. Chinese.
- [24] 叶秀兰, 唐占英, 莫文, 等. 复元活血汤合圣愈汤治疗脊髓型颈椎病 30 例临床观察 [J]. *江苏中医药*, 2008, 40(6): 39–40.
- YE X L, TANG Z Y, MO W, et al. Clinical observation on 30 cases of cervical spondylotic myelopathy treated by Fuyuan Huoxue Decoction combined with Shengyu Decoction [J]. *Jiangsu J Tradit Chin Med*, 2008, 40(6): 39–40. Chinese.
- [25] 赵东东. 针灸治疗脊髓型颈椎病的 Meta 分析 [D]. 济南: 山东中医药大学, 2017.
- ZHAO D D. Meta analysis about myelopathic type cervical vertebra disease after acupuncture and moxibustion treatment [D]. Jinan: Shandong University of Traditional Chinese Medicine, 2017. Chinese.
- [26] 朱成林, 徐波, 李艳, 等. 推拿治疗脊髓型颈椎病的系统评价 [J]. *陕西中医药大学学报*, 2016, 39(2): 71–74.
- ZHU C L, XU B, LI Y, et al. Systematic review of massage in the treatment of cervical spondylotic myelopathy [J]. *J Shaanxi Univ Chin Med*, 2016, 39(2): 71–74. Chinese.
- [27] 梁相强, 兰晓飞, 王韶康, 等. 脊髓型颈椎病术后残留神经症状的中医药治疗研究进展 [J]. *中医研究*, 2017, 30(9): 77–80.

- LIANG X Q, LAN X F, WANG S K, et al. Research progress on treatment of residual neurological symptoms after operation of cervical spondylotic myelopathy with traditional Chinese medicine [J]. *Tradit Chin Med Res*, 2017, 30(9): 77-80. Chinese.
- [28] 杨峰, 谭明生, 移平, 等. 椎管减压联合中药治疗脊髓型颈椎病的临床研究[J]. *中国骨伤*, 2018, 31(1): 30-36.  
YANG F, TAN M S, YI P, et al. Clinical study on spinal cord decompression combined with traditional Chinese medicine for the treatment of cervical spondylotic myelopathy [J]. *China J Orthop Traumatol*, 2018, 31(1): 30-36. Chinese.
- [29] 唐仲海. 身痛逐瘀汤联合 ACCF 治疗脊髓型颈椎病的临床观察[D]. 兰州: 甘肃中医药大学, 2020.  
TANG Z H. Clinical observation of Shentong Zhuyu Decoction combined with ACCF in treating cervical spondylotic myelopathy [D]. Lanzhou: Gansu University of Chinese Medicine, 2020. Chinese.
- [30] 阿吾提·卡斯木, 侯宇龙, 王旭凯. 补阳还五汤对脊髓型颈椎病术后恢复影响的 Meta 分析[J]. *中医学报*, 2022, 37(7): 1577-1582.  
AWUTI K, HOU Y L, WANG X K. Meta-analysis of effect of Buyang Huanwu Decoction on postoperative recovery of patients with cervical spondylotic myelopathy [J]. *Acta Chin Med*, 2022, 37(7): 1577-1582. Chinese.
- [31] 龙水文, 李晋玉, 郑晨颖, 等. 脊髓型颈椎病术后脊髓神经功能康复中医治疗研究进展[J]. *中国中医药信息杂志*, 2021, 28(7): 137-140.  
LONG S W, LI J Y, ZHENG C Y, et al. Research progress in TCM treatment for spinal nerve function recovery of cervical spondylotic myelopathy of post-cervical vertebral surgery [J]. *Chin J Inf Tradit Chin Med*, 2021, 28(7): 137-140. Chinese.
- [32] 王冬, 孙旗, 贾育松, 等. 针刺治疗颈椎后路椎管成形术后轴性症状的随机对照研究[J]. *环球中医药*, 2019, 12(9): 1419-1421.  
WANG D, SUN Q, JIA Y S, et al. Randomized controlled study on acupuncture treatment of axial symptoms after posterior cervical laminoplasty [J]. *Glob Tradit Chin Med*, 2019, 12(9): 1419-1421. Chinese.
- [33] 欧志亮. 中药热奄包治疗脊髓型颈椎病颈后路术后轴性症状的临床疗效观察[D]. 福州: 福建中医药大学, 2020.  
OU Z L. Clinical observation on the axial symptoms of cervical spondylotic myelopathy induced by traditional Chinese herbal medicine hot-pack [D]. Fuzhou: Fujian University of Traditional Chinese Medicine, 2020. Chinese.
- [34] 路银芝. 电针穴位刺激治疗对大鼠脊髓急性损伤运动功能及神经生长因子表达的影响[J]. *中国老年学杂志*, 2014, 34(16): 4620-4622.  
LU Y Z. Effects of electroacupuncture and acupoint stimulation on motor function and nerve growth factor expression in rats with acute spinal cord injury [J]. *Chin J Gerontol*, 2014, 34(16): 4620-4622. Chinese.
- [35] 王延之, 刘栩豪, 武志佳, 等. 杵针配合八段锦对脊髓型颈椎病术后轴性症状患者康复效果的影响[J]. *世界最新医学信息文摘*, 2019, 19(28): 17-19.  
WANG Y Z, LIU X H, WU Z J, et al. Effect of pestle needle combined with Baduanjin on rehabilitation of patients with axial symptoms after cervical spondylotic myelopathy surgery [J]. *World Latest Med Inf*, 2019, 19(28): 17-19. Chinese.
- [36] 覃波, 邵晨兰, 赵卫卫, 等. 改良太极“云手”对脊髓型颈椎病术后平衡功能以及弥散张量成像的影响[J]. *颈腰痛杂志*, 2020, 41(6): 661-665.  
QIN B, SHAO C L, ZHAO W W, et al. Effects of modified Taiji "Yunshou" on postoperative balance function and diffusion tensor imaging in patients with cervical spondylotic myelopathy [J]. *J Cervicodynia Lumbodynia*, 2020, 41(6): 661-665. Chinese.
- [37] 倪萍, 时景璞. 系统评价与 Meta 分析再评价方法的更新及展望[J]. *中国循证心血管医学杂志*, 2018, 10(10): 1170-1174.  
NI P, SHI J P. Update and prospect of system review and meta-analysis reevaluation [J]. *Chin J Evid Based Cardiovasc Med*, 2018, 10(10): 1170-1174. Chinese.
- [38] JADAD A R, MOORE R A, CARROLL D, et al. Assessing the quality of reports of randomized clinical trials: is blinding necessary [J]. *Control Clin Trials*, 1996, 17(1): 1-12.
- [39] 曾宪涛, 庄丽萍, 杨宗国, 等. Meta 分析系列之七: 非随机实验性研究、诊断性试验及动物实验的质量评价工具[J]. *中国循证心血管医学杂志*, 2012, 4(6): 496-499.  
ZENG X T, ZHUANG L P, YANG Z G, et al. Meta-analysis series 7: quality evaluation tools for non-randomized experimental research, diagnostic experiment and animal experiment [J]. *Chin J Evid Based Cardiovasc Med*, 2012, 4(6): 496-499. Chinese.
- [40] 陈薇, 方赛男, 刘建平. 基于证据体的中医药临床证据分级标准建议[J]. *中国中西医结合杂志*, 2019, 39(3): 358-364.  
CHEN W, FANG S N, LIU J P. Recommendations for clinical evidence grading on traditional Chinese medicine based on evidence body [J]. *Chin J Integr Tradit West Med*, 2019, 39(3): 358-364. Chinese.

(收稿日期: 2024-01-02 本文编辑: 李宜)