

# 基于 Mimics 软件分析新型复合型颈椎前路内固定方式的可行性

侯志鹏<sup>1</sup>, 叶森琦<sup>1</sup>, 张吉辉<sup>2</sup>, 赵刘军<sup>2</sup>, 顾勇杰<sup>2</sup>, 于亮<sup>2</sup>

(1. 宁波大学医学部, 浙江 宁波 315211; 2. 浙江省宁波市第六医院脊柱外科, 浙江 宁波 315040)

**【摘要】 目的:** 探讨 Mimics 软件分析新型复合型颈椎前路内固定方式——下颈椎前路椎弓根螺钉(anterior transpedicular screw, ATPS)固定+零切迹内固定方式的可行性。**方法:** 选取 2021 年 1 月至 2022 年 9 月 50 例行颈椎 CT 扫描的正常人行 C<sub>1</sub>-C<sub>7</sub> 节段扫描, 其中男 27 例, 女 23 例, 年龄 25~65(46.0±9.0)岁。导出 Dicom 格式, 刻入光盘, 通过 Mimics 软件对各节段进行三维重建。并在图像上置入模拟螺钉, 按照零切迹螺钉的临界值(头尾倾角 44°, 内倾角 29°)置入, 观察每个节段零切迹螺钉所在位置, 确定下颈椎前路椎弓根螺钉固定+零切迹内固定方式的可行性。**结果:** 在本次研究中, 对于上位零切迹螺钉, 50 例研究对象的颈椎三维图像在 C<sub>3</sub>-C<sub>7</sub> 节段中均处于安全位置中, 且没有出现上位零切迹螺钉与 ATPS 螺钉相交。对于下位零切迹螺钉, 在 C<sub>3</sub>-C<sub>4</sub>、C<sub>4</sub>-C<sub>5</sub> 中, 50 例研究对象的颈椎三维图像中有 4 例处于安全位置, 46 例在最大尾倾角分别为(32.3±1.9)°和(36.1±2.2)°时可实现安全置钉; 在 C<sub>5</sub>-C<sub>6</sub>、C<sub>6</sub>-C<sub>7</sub> 2 个节段中, 没有出现下位零切迹螺钉与 ATPS 螺钉相交, 螺钉均处于安全位置。**结论:** 下颈椎前路椎弓根螺钉固定+零切迹内固定方式通过选择的进钉点、位置可以实现置钉成功。

**【关键词】** 颈椎; Mimics 软件; 下颈椎前路椎弓根螺钉

中图分类号: 683.2

DOI: 10.12200/j.issn.1003-0034.20230241

开放科学(资源服务)标识码(OSID):



## Feasibility of a novel type of complex anterior cervical fixation by using Mimics software

HOU Zhi-peng<sup>1</sup>, YE Sen-qi<sup>1</sup>, ZHANG Ji-hui<sup>2</sup>, ZHAO Liu-jun<sup>2</sup>, GU Yong-jie<sup>2</sup>, YU Liang<sup>2</sup>(1. Health Science Center, Ningbo University, Ningbo 315211, Zhejiang, China; 2. Department of Spinal Surgery, Ningbo No.6 Hospital, Ningbo 315040, Zhejiang, China)

**ABSTRACT Objective** To investigate the feasibility of mimics software in analyzing a new type of complex anterior cervical fixation -- anterior transpedicular screw fixation+zero notch internal fixation. **Methods** From January 2021 to September 2022, 50 normal pedestrians who underwent cervical spine CT scanning were selected for C<sub>1</sub>-C<sub>7</sub> segment scanning, including 27 males and 23 females, aged from 25 to 65 years old with an average of (46.0±9.0) years old. The dicom format is exported and engraved into the CD, and use the mimics software to perform 3D reconstruction of each segment. A simulated screw is placed on the image according to the critical value of zero notch screw (head and tail angle 44°, internal angle 29°). The position of zero notch screw in each segment is observed to determine the feasibility of anterior transpedicular screw fixation plus zero notch internal fixation. **Results** For the upper zero notch screws the three-dimensional images of the cervical spine across all 50 subjects within the C<sub>3</sub>-C<sub>7</sub> segments demonstrated safe position, with no instances of intersection with ATPS. For the lower zero notch screw, in C<sub>3</sub>-C<sub>4</sub> and C<sub>4</sub>-C<sub>5</sub>, 4 out of 50 subjects are in the safe position in the three-dimensional images of cervical vertebrae, and 46 cases could achieve secure screw placement when the maximum caudal angle is (32.3±1.9)° and (36.1±2.2)°, respectively. In C<sub>5</sub>-C<sub>6</sub> and C<sub>6</sub>-C<sub>7</sub> segments, no lower zero notch screws intersected with ATPS, and all screws are in safe positions. **Conclusion** Lower cervical anterior pedicle screw fixation plus zero notch internal fixation can achieve successful nail placement through the selected entry point and position.

**KEYWORDS** Cervical vertebra; Mimics software; Anterior transpedicular screw

2008 年, KOLLER 等<sup>[1]</sup>首次报道了下颈椎前路

椎弓根螺钉(anterior transpedicular screw, ATPS)技术, 并在后续的研究中证实 ATPS 的把持力为传统前路椎体螺钉的 2.5 倍<sup>[2]</sup>。国内外学者在此基础上进行了一定程度的深入研究, 发现单纯的 ATPS 固定方式强度依然弱于前后联合入路内固定方式<sup>[3-4]</sup>。因此, 为了解决下颈椎严重“三柱”损伤单纯前路内固

基金项目: 浙江省卫生健康科技计划(编号: 2022KY341)

Fund program: Health Science and Technology Program of Zhejiang Province (No.2022KY341)

通讯作者: 赵刘军 E-mail: zhaoliujun555@sina.com

Corresponding author: ZHAO Liu-jun E-mail: zhaoliujun555@sina.com

定的稳定性,同时不增加前路手术固定节段,故提出在颈椎损伤平面植入零切迹融合器以增加前路内固定的稳定性。

### 1 资料与方法

#### 1.1 病例选择

纳入标准:年龄 18~75 岁;既往无颈椎手术史;颈椎无先天性畸形。排除标准:颈椎有感染性疾病病史;颈椎有肿瘤疾病病史;颈椎有外伤疾病病史。

#### 1.2 临床资料

选取 2021 年 1 月至 2022 年 9 月在宁波市第六医院行颈椎 CT 扫描的正常人,共 50 例,其中男 27 例,女 23 例,年龄 25~65(46.0±9.0)岁,所有研究对象通过 CT 扫描仪器(荷兰 Philips 公司)扫描其 C<sub>1</sub>-C<sub>7</sub> 节段,导出 Dicom 格式,刻入光盘。

#### 1.3 方法

1.3.1 术前设计 通过三维辅助软件 Mimics 软件,将所选中的正常人进行颈椎三维重建,并在三维图像上进行模拟置钉及测量后,分析经下颈椎前路椎弓根螺钉固定(ATPS)+零切迹内固定方式的可行性。见图 1。

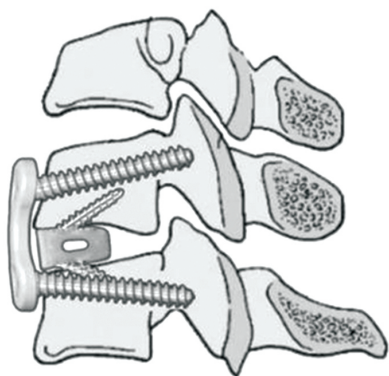


图 1 下颈椎前路椎弓根螺钉(ATPS)固定+零切迹内固定方式  
Fig.1 Anterior transpedicular screw fixation+zero notch internal fixation

1.3.2 三维图像的建立 将所选的颈椎 CT 数据导入计算机,运用 Mimics Medical 21.0 软件对图像进行分析:先对图像进行阈值选取,获得原始蒙版,在此基础上进行多次编辑、修补、分割获得 C<sub>3</sub>-C<sub>7</sub> 各个节段的蒙版,然后通过三维重建得到完整的 C<sub>3</sub>-C<sub>7</sub> 的三维图像,并予以保存。

1.3.3 模拟置钉 将获得的 C<sub>3</sub>-C<sub>7</sub> 三维图像透明化,运用 Mimics 上的圆柱体代替螺钉。颈椎椎体平面的确定:在透明化的颈椎三维图像上,以椎体后壁作为参照物,使椎体后壁垂直于屏幕(即椎体后壁上下缘投影重叠),以椎管的中心与椎体前缘中点的连线作为中心线,过椎体中心做中心线的垂线为横垂线,旋转椎体,使椎体后壁左右缘的投影重叠,做中

心线的垂线为竖垂线,最后通过 2 条线确定一个平面分出矢状面、冠状面、横切面。椎弓根螺钉置入位置:采用刘建东等<sup>[5]</sup>的置钉方法,C<sub>3</sub>、C<sub>4</sub> 进钉点位于椎体正中矢状面的左侧 2~3 mm,距椎体上终板平面 1~4 mm;C<sub>5</sub> 进钉点位于椎体正中矢状面的左侧 1~2 mm,距椎体上终板平面 4~5 mm;C<sub>6</sub>、C<sub>7</sub> 进钉点位于椎体正中矢状面的右侧 3~5 mm,距椎体上终板平面 5~8 mm。ATPS 选取直径为 3.5 mm<sup>[6]</sup>,螺钉长度约为 32 mm。零切迹融合器选用 ZERO-P VA(图 2),其螺钉选取直径为 3.5 mm,长度约为 15 mm。置入角度范围:头尾端成角 27°~44°(图 3),内外侧成角 15°~29°(图 4)。上位零切迹螺钉置入位置为椎体正中矢状面的右侧 4~5 mm,下位零切迹螺钉置入位置为椎体正中矢状面的左侧 4~5 mm。




图 2 零切迹融合器  
Fig.2 ZERO-P VA



图 3 零切迹融合器螺钉的冠状面  
Fig.3 Coronal plane of ZERO-P VA

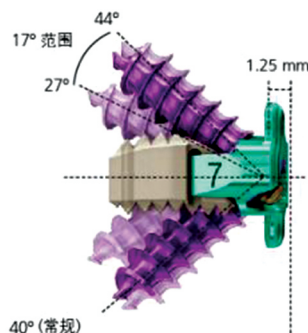


图 4 零切迹融合器螺钉的矢状面  
Fig.4 Sagittal plane of ZERO-P VA

### 1.4 观察项目与方法

本次研究是为了验证下颈椎前路椎弓根螺钉固定+零切迹内固定方式的可行性,因此,本次研究选择零切迹螺钉置入角度最大临界值——头尾倾角  $44^\circ$ ,内倾角  $29^\circ$ 。零切迹螺钉头尾倾角(图 5):矢状面上,螺钉与下节椎体横切面形成的角度。零切迹螺钉内倾角(图 6):冠状面上,螺钉与通过钉尾的矢状面形成的角度。若发生下颈椎前路椎弓根螺钉与零切迹螺钉相交,则改变零切迹螺钉的内倾角、头尾倾角使螺钉之间由相交变为相切。最后,测量零切迹螺钉的内倾角、头尾倾角,并观察 50 例三维图像中的 ATPS 及零切迹融合器螺钉的位置(图 7、图 8、图 9)。

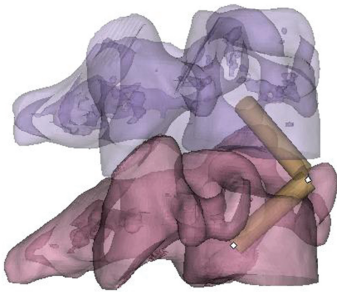


图 5 零切迹螺钉头尾倾角  
Fig.5 Zero notch screw head and caudal angle angle

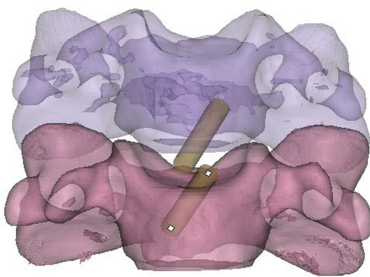


图 6 零切迹螺钉内倾角  
Fig.6 Zero notch screw inclination angle

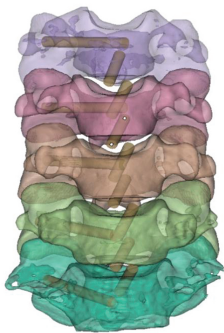

图 7 螺钉固定后的颈椎冠状面  
Fig.7 The coronal surface of the cervical spine after screw fixation

## 2 结果

通过 Mimics 软件置入螺钉,观察螺钉位置发

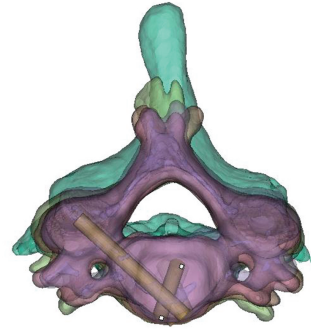


图 8 螺钉固定后的颈椎横切面  
Fig.8 The transverse section of the cervical spine after screw fixation

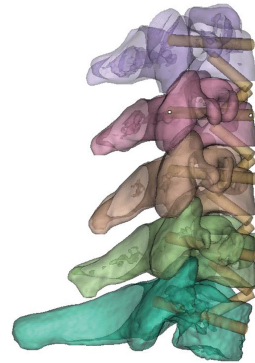

图 9 螺钉固定后的颈椎矢状面  
Fig.9 The sagittal surface of the cervical spine after screw fixation

现:对于上位零切迹螺钉,50 例研究对象的颈椎三维图像在  $C_3-C_7$  节段中均处于安全位置中,且没有出现上位零切迹螺钉与 ATPS 相交。对于下位零切迹螺钉,在  $C_3-C_4$ 、 $C_4-C_5$  中,50 例研究对象的颈椎三维图像中有 4 例处于安全位置,46 例出现下位零切迹螺钉与下节椎体的 ATPS 相交(图 10),调整下位零切迹螺钉角度致使下位螺钉与 ATPS 相切(图 11),当下位零切迹螺钉的尾倾角为  $44^\circ$  不变时,改变内倾角度数,还是存在螺钉之间的相交。当下位零切迹螺钉的内倾角为  $29^\circ$  不变时,改变尾倾角度数,发现当  $C_3-C_4$  和  $C_4-C_5$  中的下位螺钉的最大尾倾角分别为  $(32.3 \pm 1.9)^\circ$  和  $(36.1 \pm 2.2)^\circ$  时可实现下位螺钉与 ATPS 相切;在  $C_5-C_6$ 、 $C_6-C_7$  2 个节段中,没有出现下位零切迹螺钉与 ATPS 相交,螺钉处于安全位置。

## 3 讨论

### 3.1 颈椎手术的方式与利弊

下颈椎三柱损伤是头颈部遭受严重暴力破坏导致骨折脱位,严重者常伴有椎管内脊髓或神经根严重受损,一般受伤的剪切力较大,需手术治疗。手术治疗的方式主要分为前路、后路和前后联合入路 3 种方式。颈椎后路椎弓根螺钉在颈椎重建手术中可以提供牢靠的内固定,且其体外试验结果证实其



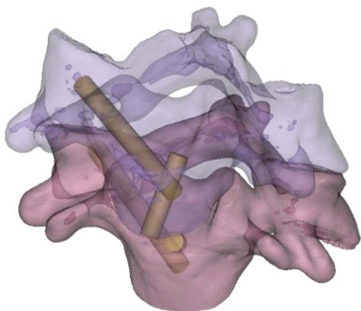


图 10 下位零切迹螺钉与 ATPS 相交  
Fig.10 The lower zero notch screw intersects the ATPS

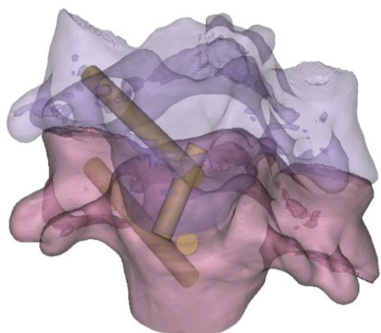


图 11 下位零切迹螺钉与 ATPS 相切  
Fig.11 The lower zero notch screw is tangent to the ATPS

稳定性明显高于前路钢板、侧块螺钉等<sup>[7]</sup>。但是后路手术不能对前方致压物彻底减压，也无法对颈椎前中柱进行有效重建，从而会导致出现前中柱塌陷、内固定失败等问题<sup>[6]</sup>。后路手术往往需要长节段固定，易造成较多运动单位的丢失。此外，后路手术中复位时可能使前方的致压物随椎体的复位而进入椎管，进一步加重脊髓神经功能损伤<sup>[3]</sup>。因此以上这些不足限制了单纯后路手术在下颈椎三柱损伤病例中的临床应用，临床上经常采用前-后-前入路，不仅手术时间长、出血多、并发症增加，而且显著增加患者经济负担。传统前路椎间盘切除减压椎间融合术 (anterior cervical discectomy and fusion, ACDF) 一般采用单皮质螺钉固定实行内固定，其螺钉固定强度对于只需前中柱固定的 1~3 节段颈椎疾病患者是完全足够的<sup>[8]</sup>。但对于 >3 个节段或者严重“三柱”损伤的颈椎疾病患者，单皮质螺钉固定强度非常有限，不足以重建其手术后的稳定失败风险较高<sup>[9]</sup>。基于这些因素，加强前路重建手术的强度，可以同时解决内固定强度不足和减压彻底。KOLLER 等<sup>[1]</sup>于 2008 年提出下颈椎前路椎弓根螺钉技术，国内外学者对此也做了一定程度的研究，但是单纯的 ATPS 固定方式强度依然弱于前后联合入路内固定方式。为了增加前路内固定的稳定性，本次研究提出一种新型复合型颈椎前路内固定方式——下颈椎前路椎弓根螺钉固

定+零切迹内固定方式，并通过 Mimics 软件进行模型建立和模拟置钉，探讨此方案的可行性，并为未来临床置钉技术提供有效依据。

### 3.2 Mimics 软件进行模拟置钉的可信性

通过 Mimics 软件进行分析下颈椎前路椎弓根螺钉固定+零切迹内固定方式的可行性存在是否可信的问题。Mimics 软件是一款可以将临床上的抽象 CT、MR 转变为三维图像的软件，其可对得到的三维图像进行编辑、修补等操作，而得到更加贴近实物的图像。虽然三维图像与实物还是有所偏差，但是其已可以暴露出所研究实物的重要部位。通过透明化图像，更为直观地置入本次研究的螺钉与融合器。在三维图像上可以直观、客观地看到螺钉大小、长度、方向与所在位置。置入螺钉的操作并不是简单地平面操作而是立体的空间操作，这一点十分贴近临床。对于此软件，已有大量研究<sup>[10-11]</sup>使用，因此，通过 Mimics 软件进行分析下颈椎(ATPS)固定+零切迹内固定方式的可行性是具有一定可信度的。

### 3.3 前路椎弓根螺钉及零切迹螺钉模拟置钉成功的关键要素

前路椎弓根螺钉及零切迹螺钉模拟置钉成功的关键要素在于颈椎平面的统一和 Mimics 软件构建的三维图像与实物的相似度。因颈椎曲度的存在，无法将所有颈椎节段在同一个平面上观察测量。通过规定的矢状面、冠状面、横切面，使置钉平面统一化，从而避免了因节段不同而出现的置入方法不统一。零切迹螺钉的模拟置钉：首先通过横切面来确定前正中中线，置入零切迹螺钉，使得 2 枚螺钉保持一定距离且在前正中中线两旁，通过矢状面、冠状面分别来确定螺钉的头尾端成角和内外倾成角，并使螺钉置入椎体中且选择适当的螺钉的角度。ATPS 的模拟置钉：首先通过矢状面与冠状面来确定 ATPS 的进钉点，再通过横切面、矢状面分别来确定 ATPS 外倾角与头尾倾角，使得螺钉准确地置入椎弓根中，远离椎动脉孔、椎管、椎间孔，避免损伤椎动脉、脊髓神经。Mimics 软件构建出的三维图像越贴近实物，越能为螺钉置入提供更为真实的解剖结构，是虚拟置钉成功不可或缺的一点，因此构建三维图像时应多注重重要解剖位置的准确性与真实性，使其更贴近实物。

### 3.4 零切迹螺钉与 ATPS 相对位置的讨论及临床置钉的参考

对于上位零切迹螺钉与 ATPS, 50 例研究对象的颈椎三维图像中上位零切迹螺钉与 ATPS 相交率为 0。这可能是因为矢状面与冠状面中上位螺钉与 ATPS 的进钉点距离较远，且横切面上 2 枚螺钉打向左右两侧，致使上位零切迹螺钉与 ATPS 螺钉相交

的概率较小。

对于下位零切迹螺钉与 ATPS, 在 C<sub>3</sub>-C<sub>4</sub>、C<sub>4</sub>-C<sub>5</sub> 两个节段上, 50 例研究对象的颈椎三维图像中下位零切迹螺钉与 ATPS 螺钉相交率达到 92%。这可能是因为横切面中 C<sub>3</sub>、C<sub>4</sub> 进钉点位于椎体正中矢状面的左侧 2~3 mm, C<sub>5</sub> 进钉点位于椎体正中矢状面的左侧 1~2 mm, 下位零切迹螺钉与 ATPS 进钉点为同侧且相近; 冠状面中 C<sub>3</sub>、C<sub>4</sub> 进钉点距椎体上终板平面 1~4 mm, C<sub>5</sub> 进钉点距椎体上终板平面 4~5 mm, 下位零切迹螺钉与 ATPS 进钉点相近; 矢状面中下位零切迹螺钉的尾倾角为 44°, 远大于 ATPS 的尾倾角, 因此, 综合考虑三维空间的情况, 下位零切迹螺钉与 ATPS 相交的概率较大。在 C<sub>5</sub>-C<sub>6</sub>、C<sub>6</sub>-C<sub>7</sub> 两个节段上, 50 例研究对象的颈椎三维图像中下位零切迹螺钉与 ATPS 相交率为 0。这可能是因为矢状面中下位零切迹螺钉尾倾角远大于 ATPS 的尾倾角; 横切面中 C<sub>6</sub>、C<sub>7</sub> 进钉点位于椎体正中矢状面的右侧 3~5 mm, 下位零切迹螺钉与 ATPS 进钉点为对侧; 冠状面中 C<sub>6</sub>、C<sub>7</sub> 进钉点距椎体上终板平面 5~8 mm, 2 枚螺钉距离较远。因此, 综合考虑三维空间的情况, 下位零切迹螺钉与 ATPS 相交的概率较小。

本研究为使 C<sub>3</sub>-C<sub>4</sub>、C<sub>4</sub>-C<sub>5</sub> 中下位零切迹螺钉与 ATPS 螺钉不再相交, 改变内倾角与尾倾角度数。当下位零切迹螺钉的尾倾角为 44° 不变时, 改变内倾角度数, 还是存在螺钉之间的相交。当下位零切迹螺钉的内倾角为 29° 不变时, 改变尾倾角度数, 发现当 C<sub>3</sub>-C<sub>4</sub> 和 C<sub>4</sub>-C<sub>5</sub> 中的下位螺钉的最大尾倾角分别为 (32.3±1.94)° 和 (36.1±2.2)° 时可实现下位螺钉与 ATPS 相切。在临床置钉时, 为了置钉安全, 在 C<sub>3</sub>-C<sub>4</sub>、C<sub>4</sub>-C<sub>5</sub> 上, 下位零切迹螺钉的尾倾角与内倾角可以适当缩小, 着重关注尾倾角度数的改变。

### 3.5 结论与不足

本研究通过 Mimics 软件对所选研究对象的颈椎 CT 数据进行三维重建, 模拟置入 ATPS 与零切迹螺钉, 来研究其可行性, 为下颈椎三柱损伤的病人提供新的选择。在可行性方面, 本次研究的新型复合型颈椎前路内固定方式是可行的。但是, 还需要对其进行生物力学研究来验证其稳定性。因分析、测量的颈椎数量有限, 且临床上患者颈椎存在一定程度的破坏与损伤, 所以, 本研究的数据与现实存在一定的误差。临床手术医生还需根据患者的颈椎 CT 来设计螺钉置入的角度, 因此, 本研究的数据仅供参考。

#### 参考文献

[1] KOLLER H, HEMPFING A, ACOSTA F, et al. Cervical anterior

transpedicular screw fixation. Part I: Study on morphological feasibility, indications, and technical prerequisites[J]. Eur Spine J, 2008, 17(4): 523-538.

- [2] KOLLER H, ACOSTA F, TAUBER M, et al. Cervical anterior transpedicular screw fixation (ATPS): part II. Accuracy of manual insertion and pull-out strength of ATPS[J]. Eur Spine J, 2008, 17(4): 539-555.
- [3] 吴海昊, 汤涛, 庞清江, 等. 下颈椎三柱损伤前路椎弓根螺钉内固定的生物力学研究[J]. 中华创伤骨科杂志, 2017, 19(10): 897-901.  
WU H H, YANG T, PANG Q J, et al. Biomechanical study of anterior transpedicular screw fixation for subaxial cervical three-column injury[J]. Chin J Orthop Trauma, 2017, 19(10): 897-901. Chinese.
- [4] HARTMANN S, THOMÉ C, KEILER A, et al. Biomechanical testing of circumferential instrumentation after cervical multilevel corpectomy[J]. Eur Spine J, 2015, 24(12): 2788-2798.
- [5] 刘建东, 刘杰, 宋文慧, 等. 下颈椎前路椎弓根螺钉植入的相关解剖学及影像学研究[J]. 中国临床研究, 2014, 27(6): 650-652, 655, 636.  
LIU J D, LIU J, SONG W H, et al. Anatomic and imaging related parameters measurement of anterior pedicle screw insertion in lower cervical spine[J]. Chin J Clin Res, 2014, 27(6): 650-652, 655, 636. Chinese.
- [6] LI J, ZHAO L J, LIU W M, et al. Anterior transpedicular screws in conjunction with plate fixation and fusion for the treatment of subaxial cervical spine diseases[J]. Eur Spine J, 2015, 24(8): 1681-1690.
- [7] HUSSAIN M, NASSR A, NATARAJAN R N, et al. Biomechanical effects of anterior, posterior, and combined anterior-posterior instrumentation techniques on the stability of a multilevel cervical corpectomy construct: a finite element model analysis[J]. Spine J, 2011, 11(4): 324-330.
- [8] AGHAYEV K, DOULGERIS J J, GONZALEZ-BLOHM S A, et al. Biomechanical comparison of a two-level anterior discectomy and a one-level corpectomy, combined with fusion and anterior plate reconstruction in the cervical spine[J]. Clin Biomech, 2014, 29(1): 21-25.
- [9] KOLLER H, HEMPFING A, FERRARIS L, et al. 4- and 5-level anterior fusions of the cervical spine: review of literature and clinical results[J]. Eur Spine J, 2007, 16(12): 2055-2071.
- [10] 张吉辉. 应用 Mimics 软件分析颈椎前路椎弓根基底部螺钉的可行性及置钉参数[D]. 宁波: 宁波大学, 2018.  
ZHANG J H. The feasibility and parameters of placement in anterior transpedicular root screws by mimics software[D]. Ningbo: Ningbo University, 2018. Chinese.
- [11] 牟婷琛, 冯剑颖, 章振兴. Mimics 在颞下颌关节紊乱病髁突体积、表面积及形态学指数测量中的应用[J]. 口腔医学, 2022, 42(12): 1097-1100.  
MOU T C, FENG J Y, ZHANG Z X. Application of Mimics in the measurement of condylar volume, surface area and morphological index in temporomandibular disorders[J]. Stomatology, 2022, 42(12): 1097-1100. Chinese.

(收稿日期: 2023-09-08 本文编辑: 朱嘉)