

· 临床研究 ·

全内保残技术与标准化重建技术在前交叉韧带重建中的疗效比较

金文铭¹, 李宝², 赵根², 李涵², 刘欣伟¹

(1. 中国医科大学北部战区总医院骨科, 辽宁 沈阳 110016; 2. 大连医科大学北部战区总医院骨科, 辽宁 沈阳 110016)

【摘要】 目的:探讨前交叉韧带重建手术中全内保残技术的疗效和临床结果。方法:回顾性分析 2018 年 1 月至 2019 年 12 月收治的 56 例行前交叉韧带重建手术的病例。根据手术方式不同分为全内重建组和标准胫骨隧道组,全内重建组 21 例,男 15 例,女 6 例,年龄 20~48(35.6±6.7)岁;标准胫骨隧道组 35 例,男 26 例,女 9 例,年龄 22~51(33.7±9.6)岁。术前查体 Lachman 试验阳性,磁共振均提示前交叉韧带断裂。比较两组手术时间、编织后移植肌腱的长度及直径,术后 1、2 年国际膝关节评分委员会(International Knee Documentation Committee, IKDC)评分、Lysholm 评分、Tegner 评分和围手术期相关并发症。结果:两组患者均获随访,时间 24~30(26.9±3.4)个月。术后切口愈合良好,末次随访时未出现失效或关节感染病例。两组手术时间、韧带直径、韧带长度等一般资料比较,差异无统计学意义($P>0.05$)。两组术前,术后 1、2 年 IKDC 评分、Lysholm 评分、Tegner 评分比较,差异无统计学意义($P>0.05$),但术后 1、2 年 IKDC 评分、Lysholm 评分、Tegner 评分均高于术前($P<0.05$)。结论:在前交叉韧带重建手术中,采用保残全内技术和标准化重建技术都能获得相似的术后功能及膝关节稳定性,但是相比于标准化重建方式,保残全内组只取半腱肌,保留股薄肌,更大地保留胫骨侧骨量。

【关键词】 前交叉韧带; 全内重建技术; 标准重建技术; 保残重建; 膝关节镜

中图分类号:R684.3

DOI:10.12200/j.issn.1003-0034.20221282

开放科学(资源服务)标识码(OSID):



Retrospective analysis and comparison of total internal disability preservation technique and standardized reconstruction technique

JIN Wen-ming¹, LI Bao², ZHAO Gen², LI Han², LIU Xin-wei¹ (1. Department of Orthopaedics, Northern Theater Command General Hospital, Chinese Medical University, Shenyang 110016, Liaoning, China; 2. Department of Orthopaedics, Northern Theater Command General Hospital, Dalian Medical University, Shenyang 110016, Liaoning, China)

ABSTRACT Objective To investigate the efficacy and clinical results of total internal protection technique in anterior cruciate ligament reconstruction. **Methods** A total of 56 patients undergoing anterior cruciate ligament reconstruction treated from January 2018 to December 2019 were selected. According to the different surgical methods, they were divided into total internal reconstruction group and standard bone tunnel group. There were 21 patients in the total internal reconstruction group, including 15 males and 6 females, aged from 20 to 48 with an average of (35.6±6.7) years old, and 35 patients in the standard tibial tunnel group, including 26 males and 9 females, aged 22 to 51 years old with an average of (33.7±9.6) years old. Preoperative examination of Lachman test was positive, magnetic resonance indicated anterior cruciate ligament rupture. There were no significant differences between the two groups in age, sex, body mass index, time from injury to ACL reconstruction, combined meniscus injury and operation method, operation time, ligament diameter, ligament length and other general information. Postoperative evaluation included operation duration, length and diameter of transplanted tendon after braid. International Knee Documentation Committee (IKDC) score, Lysholm score, Tegner score and perioperative complications 2 years after surgery. **Results** Both groups were followed up, ranging from 24 to 30 months with an average of (26.9±3.4) months. Postoperative incision healing was good, and no failure or joint infection occurred at the last follow-up. There was no statistically significant difference between the two groups in IKDC score, Lysholm score and Tegner score before, 1 year and 2 years after surgery. However, IKDC score, Lysholm score and Tegner score at 1 year and 2 years after surgery. **Conclusion** The same postoperative

基金项目:沈阳联勤保障中心自选科研项目(编号:2020-485)

Fund program: Self-selected Scientific Research Project of Shenyang Joint Logistics Support Center (No. 2020-485)

通讯作者:刘欣伟 E-mail:liuxinweils@126.com

Corresponding author: LIU Xin-wei E-mail:liuxinweils@126.com

function and stability of knee joint can be obtained by both the residual whole technique and the standardized reconstruction technique. In the residual whole group, only the semitendinosus muscle is taken, and the femoral thin muscle is retained, with greater tibial bone mass preserved, which is safe and effective in clinical practice.

KEYWORDS Anterior cruciate ligament; Total internal reconstruction technique; Standard reconstruction technique; Disability protection and reconstruction; Knee arthroscopy

前交叉韧带 (anterior cruciate ligament, ACL) 损伤容易出现在运动员中, 是膝关节的一种常见损伤, ACL 重建手术是最普遍的骨科手术之一, 其中全内重建 ACL 技术很早就已经开展, 并且在理论上优于传统的 ACL 重建, 全内重建在股骨侧和胫骨侧均使用可调样, 以适应移植物的骨内长度。其优点包括保留股骨和胫骨骨量, 减少皮质骨骨膜破坏, 减少术后疼痛^[1-3]。目前文献中尚未报道过全内侧单股半腱肌重建与标准胫骨隧道重建的研究比较。因此本研究回顾性分析 2018 年 1 月至 2019 年 12 月进行 ACL 重建手术的 56 例患者。

1 资料与方法

1.1 病例选择

纳入标准: 符合 ACL 损伤; 年龄 18~50 岁; 取自体肌腱移植病例; 关节镜下探查或术前 MRI 检查存在胫骨侧 ACL 残端。排除标准: ACL 翻修手术; 使用同种异体移植植物或自体髌腱移植植物或人工韧带重建手术; 伴随的后交叉韧带或侧副韧带损伤并需要手术; 随访时间 < 2 年。

1.2 一般资料

回顾性分析 2018 年 1 月至 2019 年 12 月行 ACL 重建手术的 56 例患者, 根据手术方式不同分为全内重建组和标准骨隧道组。全内重建组 21 例, 男 15 例, 女 6 例, 年龄 20~48(35.6±6.7) 岁。标准胫骨隧道组 35 例, 男 26 例, 女 9 例, 年龄 22~51(33.7±9.6) 岁。两组年龄、性别、身体质量指数 (body mass index, BMI)、受伤至手术时间、合并半月板损伤、一般资料比较, 差异无统计学意义 ($P > 0.05$), 具有可比性。见表 1。本研究已通过北部战区总医院伦理委员会批准 [编号: (Y2020)136]。

1.3 手术方法

1.3.1 移植植物获取 全内重建组: 取胫骨结节内侧

切口长约 2 cm 逐层切开, 取出半腱肌肌腱。修剪肌腱, 剔除表面肌肉组织, 将肌腱对折成 4 股缝合, 直径 8 mm, 肌腱两端分别留置牵引线 (美国施乐辉公司) 备用。标准胫骨隧道组: 取相同切口, 取出半腱肌肌腱及股薄肌肌腱, 修建后编织成四股肌腱, 两端留置牵引线 (美国施乐辉公司) 备用。

1.3.2 韧带重建及固定 手术均由同一位高级医生操作, 建立常规膝关节前内侧及前外侧通路, 清理增生的滑膜组织, 保留 ACL 残束, 于股骨解剖止点处定位, 经前内侧通路钻骨隧道, 选择 15 mm 样长微钢板 (美国施乐辉公司) 备用。随后于胫骨结节切口内侧安装全内定位装置, 前交叉定位钩抵于胫骨髁间定位, 与胫骨关节面成 55° 角, 导针 (4.5 mm) 进入关节后, 打开钻头, 由内向外钻骨隧道 (8 mm)。适当清理隧道后, 将编织好的肌腱带入骨隧道, 牵引下自股骨外髁处顺利翻转微钢板固定肌腱股骨端。牵引胫骨隧道外口之肌腱引导线, 反复屈伸膝关节肌腱顺畅后, 微钢板固定肌腱胫骨端。再次行前抽屉试验结果呈阴性, 韧带尾线应用无结锚钉 (美国施乐辉公司) 进行二次固定。

1.3.3 术后康复 术后常规放置引流装置, 术后 2 周内, 使用膝关节支具伸直位固定, 期间锻炼肌肉力量, 进行踝泵和直腿抬高练习, 给予抗凝治疗, 严格防治下肢血栓形成; 术后 2 周后, 每周增加 30° 的膝关节活动范围, 术后 4 周起可拄双拐轻微负重行走, 术后 12 周进行慢跑运动, 但避免进行旋转运动, 术后 20 周可恢复术前竞技性运动。

1.4 观察项目与方法

比较两组手术时间、编织后移植肌腱的长度及直径, 记录并比较两组术前、术后 1 和 2 年的国际膝关节评分委员会 (International Knee Documentation Committee, IKDC) 评分^[4]、Lysholm 评分^[5]、Tegner 评

表 1 两组前交叉韧带损伤患者一般资料比较

Tab.1 Comparison of general data of patients with anterior cruciate ligament injury between two groups

组别	例数	性别/例		年龄 ($\bar{x} \pm s$) / 岁	身体质量指数 ($\bar{x} \pm s$) / (kg·m ⁻²)	受伤至手术时间 ($\bar{x} \pm s$) / d	合并半月板损伤并 进行半月板手术/例	手术时间 ($\bar{x} \pm s$) / min	韧带直径 ($\bar{x} \pm s$) / cm	韧带长度 ($\bar{x} \pm s$) / cm
		男	女							
全内重建组	21	15	6	35.6±6.7	22.1±3.5	63.6±23.1	8	98.53±13.44	8.26±0.51	7.03±0.25
标准胫骨隧道组	35	26	9	33.7±9.6	25.1±4.3	82.5±19.5	13	95.23±9.78	8.54±0.28	11.63±1.38
检验值		$\chi^2=0.185$		$t=0.651$	$t=0.776$	$t=0.123$	$\chi^2=0.145$	$t=0.443$	$t=0.994$	$t=0.117$
P 值		0.82		0.75	0.09	0.12	0.76	0.89	0.73	0.58

分^[6],记录围术期相关并发症。

1.5 统计学处理

采用 SPSS 24.0 软件(IBM 公司,美国)进行分统计分析。两组年龄、身体质量指数 (body mass index, BMI)、受伤至手术时间等定量资料以均数±标准差($\bar{x}\pm s$)表示,手术前后多时间点间比较采用配对样本 *t* 检验,两组 IKDC 评分、Lysholm 评分及 Tegner 评分比较采用成组设计定量资料 *t* 检验;性别及合并半月板损伤等定性资料采用 χ^2 检验。以 $P<0.05$ 为差异有统计学意义。

2 结果

两组患者获门诊随访或电话随访,时间 24~30 (26.9±3.4)个月。

2.1 膝关节功能评分

两组术前 IKDC、Lysholm、Tegner 评分比较,差异无统计学意义($P>0.05$)。见表 2、表 3、表 4。术后 1、2 年比较,差异均无统计学意义($P>0.05$),同组术后 1、2 年 Lysholm、IKDC、Tegner 评分均优于术前 ($P<0.05$)。见表 2、表 3、表 4。典型病例图片见图 1。

2.2 术后并发症

两组在围术期间,手术切口愈合良好,均未出现下肢血栓形成及肺栓塞等并发症,术后随访期间均未发现关节内感染病例及移植物失效病例。

3 讨论

3.1 ACL 全内重建的研究概况

ACL 重建是运动医学中最常见的手术。近年来

表 2 两组前交叉韧带损伤患者手术前后 Lysholm 评分比较($\bar{x}\pm s$)

Tab.2 Comparison of Lysholm score before and after operation between two groups of patients with anterior cruciate

ligament injury ($\bar{x}\pm s$)

单位:分

组别	例数	疼痛			不稳			交锁		
		术前	术后 1 年	术后 2 年	术前	术后 1 年	术后 2 年	术前	术后 1 年	术后 2 年
全内重建组	21	10.32±1.13	18.35±0.34	21.24±1.38	11.11±1.21	16.11±0.23	16.11±0.23	5.12±0.28	8.24±0.54	8.13±0.11
标准胫骨隧道组	35	11.45±0.48	17.88±0.14	20.64±0.76	12.32±0.15	15.92±0.10	15.92±0.10	4.56±0.39	6.96±0.33	8.36±0.21
<i>t</i> 值		0.554	0.543	0.344	0.333	0.321	0.234	-0.387	0.234	0.764
<i>P</i> 值		0.535	0.531	0.325	0.976	0.087	0.756	0.137	0.085	0.087
组别	例数	肿胀			跛行			爬楼		
		术前	术后 1 年	术后 2 年	术前	术后 1 年	术后 2 年	术前	术后 1 年	术后 2 年
全内重建组	21	3.53±1.15	6.64±1.11	15.43±1.49	3.67±0.78	5.67±1.33	8.25±1.67	4.64±1.14	5.64±1.11	6.94±1.34
标准胫骨隧道组	35	3.57±1.26	6.57±1.81	15.53±1.35	2.36±0.47	5.32±1.01	7.39±2.01	5.67±1.25	5.64±1.16	7.14±1.38
<i>t</i> 值		-0.315	-0.324	0.562	-0.232	-0.256	-0.331	-0.621	0.631	-0.265
<i>P</i> 值		0.111	0.126	0.125	0.874	0.347	0.566	0.321	0.337	0.253
组别	例数	下蹲			支撑			总分		
		术前	术后 1 年	术后 2 年	术前	术后 1 年	术后 2 年	术前	术后 1 年	术后 2 年
全内重建组	21	4.07±0.84	6.07±0.11	12.17±0.16	5.51±0.47	6.65±0.41	11.61±1.21	57.65±4.16	69.42±3.34*	89.92±6.23*
标准胫骨隧道组	35	4.12±0.92	5.62±0.45	12.65±0.32	5.18±0.34	6.21±0.33	11.13±1.12	67.92±9.56	67.92±9.56*	86.53±7.67*
<i>t</i> 值		0.365	0.476	0.569	0.263	-0.251	-0.541	0.432	0.32	0.432
<i>P</i> 值		0.091	0.098	0.357	0.856	0.711	0.534	0.232	0.129	0.541

注:*与术前 Lysholm 评分比较, $P<0.05$

表 3 两组前交叉韧带损伤患者手术前后 IKDC 评分比较($\bar{x}\pm s$)

Tab.3 Comparison of IKDC score before and after operation between two groups of patients with anterior cruciate ligament

injury ($\bar{x}\pm s$)

单位:分

组别	例数	术前	术后 1 年	术后 2 年	<i>F</i> 值	<i>P</i> 值
全内重建组	21	62.12±5.72	69.42±3.34*	89.63±5.36*	2.855	0.035
标准胫骨隧道组	35	60.53±7.89	67.92±9.56*	88.53±7.16*	7.243	0.011
<i>t</i> 值		0.434	0.882	0.122		
<i>P</i> 值		0.36	0.54	0.61		

注:*与术前 IKDC 评分比较, $P<0.05$

表 4 两组前交叉韧带损伤患者手术前后 Tegner 评分比较($\bar{x}\pm s$)

Tab.4 Comparison of Tegner score before and after operation between two groups of patients with anterior cruciate ligament injury($\bar{x}\pm s$)

组别	例数	术前	术后 1 年	术后 2 年	F 值	P 值
全内重建组	21	1.89±0.62	4.43±0.68*	6.42±1.11*	3.653	0.023
标准胫骨隧道组	35	2.01±1.11	4.49±1.13*	6.34±0.82*	4.561	0.001
t 值		0.677	0.732	0.869		
P 值		0.57	0.76	0.26		

单位:分

注:*与术前 Tegner 评分比较, $P < 0.05$

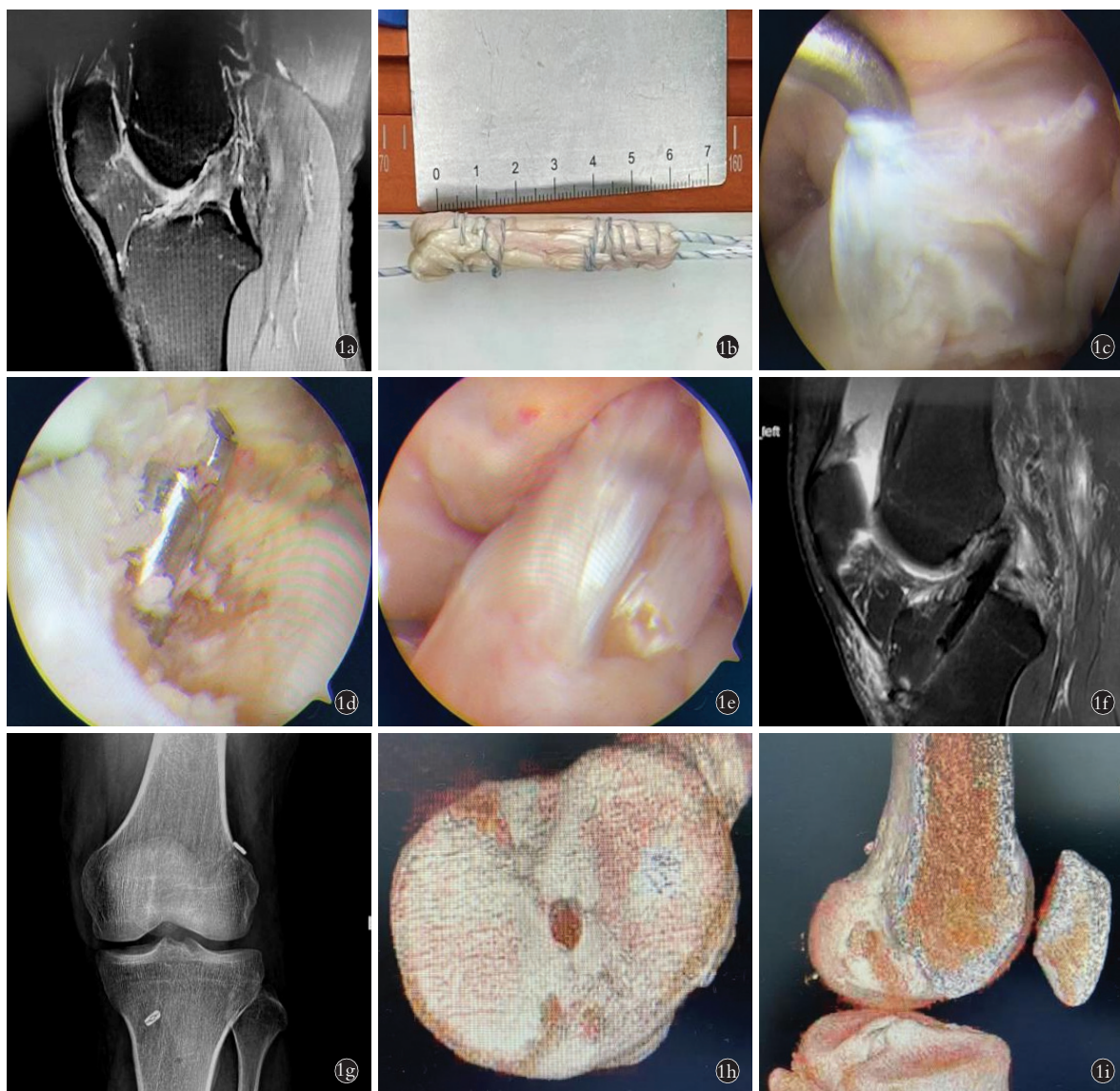


图 1 男,32 岁,左膝关节 ACL 损伤 1a. 术前 MRI 显示 ACL 损伤 1b. 取单根半腱肌编织 1c. 术中探查可见 ACL 已经失去功能 1d. 建立胫骨侧骨隧道,在残束后方与胫骨的连接部位进行缓慢的剥离,显露出胫骨内侧髁的外侧面,进行胫骨隧道的定位 1e. 术中关节镜下可见重建的前交叉韧带,前方为残束,后方为韧带 1f,1g,1h,1i. 术后 1 年 MRI, X 线和三维 CT 均提示骨隧道位置佳,未出现扩大或移植失败问题
 Fig.1 A 32-year-old male with ACL injury in the left knee joint 1a. Preoperative MRI showed ACL injury 1b. A single semitendinosus braid was taken 1c. During operation ACL had lost function 1d. The lateral tibial tunnel was established, and the joint site of the tibia behind the residual bundle was slowly dissected to expose the lateral side of the medial condyle of the tibia, and the tibial tunnel was located 1e. Intraoperative arthroscopic reconstruction of the anterior cruciate ligament was observed, with the anterior remnant bundle and the posterior ligament 1f, 1g, 1h, 1i. MRI, X-ray, and three-dimensional CT at 1 year after surgery showed that the bone tunnel was in good position, and no enlargement or graft failure occurred

关节镜下全内技术重建膝关节 ACL 逐渐受到欢迎^[7]。本研究回顾性分析 56 例行 ACL 重建手术的病例,结果表明在两年的随访期间,两组术后各随访时间的膝关节功能评分差异无统计学意义,因此两种方法均能够恢复关节稳定、改善症状。

本研究与以往关于全内技术的研究结果类似, VOLPI 等^[8]使用 Tegner、Lysholm 和 IKDC 评分比较了进行全内重建的患者和进行传统经胫骨重建的患者;发现两组在膝关节功能评分方面全内重建与传统胫骨重建方法相似。LUBOWITZ 等^[9]进行的一项随机对照研究表明,接受全内侧和完全胫骨隧道重建的患者之间的 IKDC 评分没有差异,但是该研究的局限性是选取的移植物是同种异体移植物。BENEA 等^[10]随机分配 46 例患者分别进行全内侧或全胫骨隧道重建 ACL,发现术后 6 个月的 IKDC 主观评分没有显著差异。总体而言,全内重建和标准胫骨隧道重建的结果及临床评分相似^[11-12]。有文献报道全内 ACL 重建的失败率在 4.9%~12.7%^[7,13],但是在本研究进行全内 ACL 重建的 21 例中,术后暂时没有失效病例,其可能的原因是术后跟踪随访 2 年时间短,在未来的随访中会出现移植物失效的病例。

3.2 ACL 全内重建的优劣及注意问题

全内重建和标准 ACL 重建术的主要区别在于移植物的选择,全内重建仅使用 1 根半腱肌移植物即可,因此其损伤更小,并且保留了更多的胫骨骨量^[14],但是笔者认为全内重建技术仍存在一些缺点:(1)在过去的研究中,腓绳肌移植物如果<8 mm 则更容易失效^[15]。因此对于单股半腱肌如果想要直径>8 mm,则至少需要将肌腱编织成 4 股,因此就会牺牲一部分的移植物长度,相比于标准重建更短,因此对手术技术的要求更严格。(2)全内重建的移植物需要通过前内侧入路进入,在牵拉移植物进入胫骨侧骨隧道的同时,有可能将胫骨侧的残端牵拉至骨隧道内,导致移植物的张力不够,降低手术效果,增大术后的失效率。(3)成本高,对于全内 ACL 重建技术来说,其使用的逆向钻头为一次性使用^[16],因此患者的经济条件需要纳入考虑因素。

此外,根据最近的研究,全内重建和经前内侧入路钻取骨隧道更接近股骨隧道解剖点,有助于术后获得良好的临床效果并且降低移植失败风险^[17-18]。本研究纳入的全部病例均采用经前内侧入路建立股骨隧道,因为该方法更具有灵活性^[19-20],但在技术上可能要求很高,如果操作不熟练可能会导致股骨隧道很短。

有证据表明,保留韧带断裂的残端,不仅可以提高术后重建韧带的稳定性,还可以增加本体感觉的

恢复^[21]。一般来说,关节周围的韧带内包含的机械感受器,参与为中枢神经系统提供有关关节位置和关节运动的信息^[22]。因此,对于手术中如何保留胫骨侧残端,笔者通常在残束后方缓慢地剥离出定位点,直至显露出胫骨内侧髁的外侧面,再进行胫骨隧道的定位,并且钻取骨隧道时一定小心损伤韧带残束。并且为了减少全内重建后的移植物的蹦极效应和雨刷效应^[23],所有病例在移植物固定后全部将韧带尾线进行二次固定,在避免蹦极效应和雨刷效应的同时,而且更有利于腱骨愈合。

本研究同样存在一些局限性,首先,虽然本文提到了保留残端,但是并未对本体感觉进行客观评价,需要在后续的研究中进行论述;其次,随访时间较短,可能在后续的随访中发现移植物失效病例或其他问题。

综上所述,采用保残全内技术重建 ACL 能获得与标准化重建技术同样的功能及膝关节稳定性,在临床中安全有效,且效果满意。

参考文献

- [1] WILSON A J, YASEN S K, NANCOO T, et al. Anatomic all-inside anterior cruciate ligament reconstruction using the translateral technique[J]. *Arthrosc Tech*, 2013, 2(2): e99-e104.
- [2] YASEN S K, BORTON Z M, EYRE-BROOK A I, et al. Clinical outcomes of anatomic, all-inside, anterior cruciate ligament (ACL) reconstruction[J]. *Knee*, 2017, 24(1): 55-62.
- [3] HERZOG M M, MARSHALL S W, LUND J L, et al. Incidence of anterior cruciate ligament reconstruction among adolescent females in the United States, 2002 through 2014[J]. *JAMA Pediatr*, 2017, 171(8): 808-810.
- [4] BRIGGS K K, STEADMAN J R, HAY C J, et al. Lysholm score and Tegner activity level in individuals with normal knees[J]. *Am J Sports Med*, 2009, 37(5): 898-901.
- [5] TEGNER Y, LYSHOLM J. Rating systems in the evaluation of knee ligament injuries[J]. *Clin Orthop Relat Res*, 1985(198): 43-49.
- [6] DE ANDRADE A L L, CASTRO A, LIVANI B, et al. Association between Lysholm score and muscular torque deficit after anterior cruciate ligament reconstruction[J]. *J Orthop Surg (Hong Kong)*, 2020, 28(2): 2309499020933485.
- [7] CONNAUGHTON A J, GEESLIN A G, UGGEN C W. All-inside ACL reconstruction: how does it compare to standard ACL reconstruction techniques[J]. *J Orthop*, 2017, 14(2): 241-246.
- [8] VOLPI P, BAIT C, CERVELLIN M, et al. No difference at two years between all inside transtibial technique and traditional transtibial technique in anterior cruciate ligament reconstruction[J]. *Muscles Ligaments Tendons J*, 2014, 4(1): 95-99.
- [9] LUBOWITZ J H, SCHWARTZBERG R, SMITH P. Randomized controlled trial comparing all-inside anterior cruciate ligament reconstruction technique with anterior cruciate ligament reconstruction with a full tibial tunnel[J]. *Arthroscopy*, 2013, 29(7): 1195-1200.
- [10] BENEA H, D'ASTORG H, KLOUCHE S, et al. Pain evaluation after all-inside anterior cruciate ligament reconstruction and short term functional results of a prospective randomized study[J].

- Knee, 2014, 21(1): 102-106.
- [11] LUBOWITZ J H, SCHWARTZBERG R, SMITH P. Cortical suspensory button versus aperture interference screw fixation for knee anterior cruciate ligament soft-tissue allograft: a prospective, randomized controlled trial [J]. *Arthroscopy*, 2015, 31(9): 1733-1739.
- [12] YASEN S K, BORTON Z M, EYRE-BROOK A I, et al. Clinical outcomes of anatomic, all-inside, anterior cruciate ligament (ACL) reconstruction [J]. *Knee*, 2017, 24(1): 55-62.
- [13] BLACKMAN A J, STUART M J. All-inside anterior cruciate ligament reconstruction [J]. *J Knee Surg*, 2014, 27(5): 347-352.
- [14] OSTI M, KRAWINKEL A, HOFFELNER T, et al. Quantification of tibial bone loss in antegrade versus retrograde tunnel placement for anterior cruciate ligament reconstruction [J]. *Int Orthop*, 2015, 39(8): 1611-1614.
- [15] MAGNUSSEN R A, WEST R L, et al. Graft size and patient age are predictors of early revision after anterior cruciate ligament reconstruction with hamstring autograft [J]. *Arthroscopy*, 2012, 28(4): 526-531.
- [16] COURNAPEAU J, KLOUCHE S, HARDY P. Material costs of anterior cruciate ligament reconstruction with hamstring tendons by two different techniques [J]. *Orthop Traumatol Surg Res*, 2013, 99(2): 196-201.
- [17] NAKAMURA K, NAKAMURA T, HORIE M, et al. Anatomic femoral tunnel placement is difficult by the transtibial technique: comparison of three different femoral tunnel drilling techniques in double-bundle anterior cruciate ligament reconstructions [J]. *Knee Surg Sports Traumatol Arthrosc*, 2020, 28(2): 584-593.
- [18] BURNHAM J M, MALEMPATI C S, CARPIAUX A, et al. Anatomic femoral and tibial tunnel placement during anterior cruciate ligament reconstruction: anteromedial portal all-inside and outside-In techniques [J]. *Arthrosc Tech*, 2017, 6(2): e275-e282.
- [19] ROBERT H E, BOUGUENNEC N, VOGELI D, et al. Coverage of the anterior cruciate ligament femoral footprint using 3 different approaches in single-bundle reconstruction: a cadaveric study analyzed by 3-dimensional computed tomography [J]. *Am J Sports Med*, 2013, 41(10): 2375-2383.
- [20] LUBOWITZ J H, AKHAVAN S, WATERMAN B R, et al. Technique for creating the anterior cruciate ligament femoral socket: optimizing femoral footprint anatomic restoration using outside-in drilling [J]. *Arthroscopy*, 2013, 29(3): 522-528.
- [21] 吕杰, 杨自权, 冯江峰, 等. 关节镜下三入路与传统前内侧入路重建前交叉韧带股骨骨道的比较及早期疗效分析 [J]. *中国骨伤*, 2021, 34(7): 628-635.
- LYU J, YANG Z Q, FENG J F, et al. Comparison of femoral tunnel and early curative effect analysis between arthroscopic three approach and traditional anteromedial portal for reconstruction of anterior cruciate ligament [J]. *China J Orthop Traumatol*, 2021, 34(7): 628-635. Chinese.
- [22] SJÖLANDER P, JOHANSSON H, DJUPSJÖBACKA M. Spinal and supraspinal effects of activity in ligament afferents [J]. *J Electromyogr Kinesiol*, 2002, 12(3): 167-176.
- [23] LIND M, FELLER J, WEBSTER K E. Bone tunnel widening after anterior cruciate ligament reconstruction using EndoButton or EndoButton continuous loop [J]. *Arthroscopy*, 2009, 25(11): 1275-1280.

(收稿日期: 2023-03-27 本文编辑: 朱嘉)