

## · 临床研究 ·

## 经皮超声造影对肩袖撕裂亚型的诊断价值

留碧丽<sup>1</sup>, 单悦<sup>1</sup>, 钟琦<sup>2</sup>, 葛丹<sup>1</sup>, 李艳萍<sup>1</sup>, 吕娟<sup>1</sup>, 甘书智<sup>1</sup>

(1. 浙江中医药大学附属杭州市中医院超声科, 浙江 杭州 310007; 2. 浙江中医药大学附属杭州市中医院放射科, 浙江 杭州 310007)

**【摘要】** 目的: 探讨肩袖撕裂亚型的超声造影(contrast-enhanced ultrasound, CEUS)图像特征及其对肩袖撕裂亚型的诊断价值。方法: 自 2019 年 1 月至 2022 年 3 月, 采用经皮超声引导下肩峰下滑囊造影(percuteaneous ultrasound-guided subacromial bursography, PUSB)联合经皮超声引导下肌腱造影(persutaneous ultrasound-guide tendon lesionography, PUTL)评估疑似肩袖损伤的患者 114 例, 其中男 54 例, 女 60 例; 年龄 35~75 (58.8±8.7) 岁; 右侧 76 例, 左侧 38 例。采用美国 GE LOGIQ E9 彩色多普勒超声诊断仪线阵探头, 探头频率 6~12 MHz, 对患者进行超声造影检查。以肩关节镜为金标准, 采用受试者工作特征(receiver operating characteristic, ROC)曲线评估超声(ultrasound, US), MRI 及 CEUS 对肩袖损伤的诊断效能, 并计算敏感度、特异性、阳性预测值、阴性预测值和准确度, 采用 Kappa 检验比较 US、MRI 及 CEUS 诊断肩袖撕裂分型与关节镜结果的一致性。结果: US 诊断全层撕裂的敏感度为 72.1%, 特异性为 93.0%, 准确度为 85.1%; MRI 诊断全层撕裂的敏感度为 90.9%, 特异性为 92.6%, 准确度为 92.1%; CEUS 诊断全层撕裂的敏感度、特异性、准确度均为 100%。US 诊断部分撕裂的敏感度为 85.7%, 特异性为 77.2%, 准确度为 79.8%; MRI 诊断部分撕裂的敏感度为 83.7%, 特异性为 81.7%, 准确度为 82.5%; CEUS 诊断部分撕裂的敏感度为 95.7%, 特异性为 92.6%, 准确度为 93.9%。US、MRI 和 CEUS 对肩袖滑囊侧部分撕裂的诊断结果比较, 差异有统计学意义( $P < 0.001$ )。Kappa 检验比较显示 CEUS 诊断肩袖撕裂亚型(全层及部分撕裂)与关节镜检查结果具有较好的一致性。结论: 采用 PUSB/PUTL, 观察造影剂在滑囊、肌腱及关节腔的分布情况, 来评估肩袖撕裂的类型, 其诊断效能明显优于 US 和 MRI。经皮超声造影可作为诊断肩袖撕裂亚型的可靠方法。

**【关键词】** 肩袖撕裂; 超声; 超声造影; 关节镜检查; 诊断  
中图分类号: R445.1

DOI: 10.12200/j.issn.1003-0034.2023.10.013

开放科学(资源服务)标识码(OSID):

**Value of contrast-enhanced percutaneous ultrasound in the diagnosis of rotator cuff tear subtype**

LIU Bi-li<sup>1</sup>, SHAN Yue<sup>1</sup>, ZHONG Qi<sup>2</sup>, GE Dan<sup>1</sup>, LI Yan-ping<sup>1</sup>, LYU Juan<sup>1</sup>, GAN Shu-zhi<sup>1</sup> (1. Department of Ultrasound, Hangzhou Hospital of Traditional Chinese Medicine, Zhejiang University of Traditional Chinese Medicine, Hangzhou 310007, Zhejiang, China; 2. Department of Radiology, Hangzhou Hospital of Traditional Chinese Medicine, Zhejiang University of Traditional Chinese Medicine, Hangzhou 310007, Zhejiang, China)

**ABSTRACT Objective** To explore characteristics of contrast-enhanced ultrasound (CEUS) images features and diagnostic value of rotator cuff tear subtypes. **Methods** From January 2019 to March 2022, percutaneous ultrasound-guided subacromial bursography (PUSB) with persutaneous ultrasound-guide tendon lesionography (PUTL) was performed on 114 patients with suspected rotator cuff injury were evaluated, including 54 males and 60 females ranged in age from 35 to 75 years old with an average of (58.8±8.7) years old; 76 patients on the right side and 38 patients on the left side; the course of disease ranged from 0.13 to 111 months with an average of (10.2±9.8) months. GE LOGIQ E9 color doppler ultrasound diagnostic high frequency (6 to 12 MHz) was used to CEUS Using arthroscopy as gold standard, receiver operating characteristic (ROC) curve was used to evaluate diagnostic efficacy of US, MRI and CEUS for rotator cuff injury, also sensitivity, specificity, positive predictive value, negative predictive value and accuracy were calculated. **Results** The sensitivity of US in diagnosing full-thickness tears was 72.1%, specificity was 93.0%, and accuracy was 85.1%. The sensitivity, specificity and accuracy of MRI diagnosis of full-thickness tear were 90.9%, 92.6% and 92.1% respectively. The sensitivity, specificity and accuracy of CEUS in diagnosis of full-thickness tear were 100%. The sensitivity, specificity and accuracy of US in the diagnosis of partial tear were 85.7%, 77.2% and 79.8% respectively. The sensitivity, specificity and accuracy of MRI diagnosis of partial tear were 83.7%, 81.7%

基金项目: 浙江省基础公益研究计划项目(编号: LGF21H180006); 浙江省医药卫生科技计划项目(编号: 2021KY257)

Fund program: Zhejiang Basic Public Welfare Research Plan Project (No. LGF21H180006)

通讯作者: 留碧丽 E-mail: 49558419@qq.com

Corresponding author: LIU Bi-li E-mail: 49558419@qq.com

and 82.5% respectively. The sensitivity, specificity and accuracy of CEUS in diagnosis of partial tear were 95.7%, 92.6% and 93.9% respectively. There were significant differences in diagnosis results of US, MRI and CEUS for rotator cuff bursa tear ( $P < 0.001$ ). Kapp test showed good consistency between CEUS and arthroscopy in diagnosing rotator cuff tear subtypes (full-thickness and partial tears). **Conclusion** Using PUBS/PUTL to observe distribution of contrast media in bursa, tendon and joint cavity to evaluate the type of rotator cuff tear, its diagnostic performance is significantly better than US and MRI. Therefore, percutaneous contrast-enhanced ultrasound can be a reliable method for diagnosing subtypes of rotator cuff tears.

**KEYWORDS** Rotator cuff tear; Ultrasound; Contrast-enhanced ultrasound; Arthroscopy; Diagnosis

目前认为,肩袖撕裂(rotator cuff tear, RCT)与肌腱的退行性病变、肩峰撞击、创伤等有关<sup>[1]</sup>。肩袖损伤的发生率呈上升趋势<sup>[2]</sup>。影像学研究表明,60岁以上无症状人群中30%存在肩袖损伤,70岁以上无症状人群中65%存在肩袖损伤<sup>[3]</sup>。研究报道<sup>[4]</sup>手术是肩袖重度部分撕裂的最佳治疗方式,滑囊面部分撕裂较关节面部分撕裂预后差,需手术修补。COADASCO等<sup>[5]</sup>认为滑囊面肩袖损伤,因其具有较多神经纤维和血管组织,若仅行肩峰成形而不缝合肩袖,术后疼痛常得不到缓解,故明确肩袖撕裂的分型具有较高的临床需求性。超声(ultrasound, US)具备实时动态、易重复检查、无创等优点,已成为诊断肩袖损伤的一种常用方法。国内外学者探讨了经皮超声引导下肩峰下滑囊造影对肩袖损伤的诊断价值,发现其对全层撕裂的诊断敏感度优于US<sup>[6]</sup>。但目前超声造影(contrast-enhanced ultrasound, CEUS)在肩袖撕裂亚型中的应用报道相对较少。因此,本研究拟通过经皮超声引导下肩峰下滑囊造影(percutaneous ultrasound-guided subacromial bursography, PUBS)联合经皮超声引导下肌腱造影(percutaneous ultrasound-guide tendon lesionography, PUTL),观察造影剂在滑囊、肌腱及关节腔的分布情况评估肩袖撕裂的程度和类型。对比关节镜结果,总结不同类型肩袖撕裂的超声造影特点,探讨其对肩袖撕裂亚型的诊断价值,为临床制订手术方案提供可靠的依据。

## 1 资料与方法

### 1.1 病例选择

纳入标准:体格检查存在肩关节压痛、体征异常或活动障碍;同意行肩关节镜手术并配合随访者。排除标准:肩关节手术史患者;低凝血状态,严重的肝、肾功能不全患者;意识不清不能配合检查者;罗哌卡因及超声造影剂过敏者。

### 1.2 临床资料

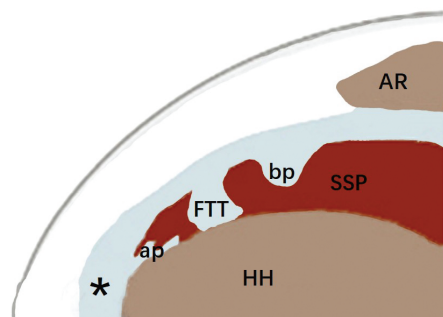
选取2019年1月至2022年3月行PUBS及PUTL的患者114例,其中男54例,女60例;年龄35~75(58.8±8.7)岁;右侧76例,左侧38例;病程0.13~111(10.2±9.8)个月。所有患者签署知情同意书,本研究已获得医院伦理审查委员会的批准(伦理批准号:2020KY120)。

### 1.3 检查方法

采用美国GE LOGIQ E9彩色多普勒超声诊断仪,选用线阵探头,探头频率为6~12 MHz,具有造影功能。超声造影剂选用由意大利Bracco公司生产的SonoVue(规格59 mg),其主要成分是六氟化硫微泡,使用前注入5 ml 0.9%氯化钠溶液震荡备用。

### 1.4 检测项目与方法

**1.4.1 肌腱撕裂类型** 根据肌腱撕裂的程度不同<sup>[7]</sup>,可分为全层撕裂和部分撕裂两大类,部分撕裂根据撕裂部位不同又可分为滑囊侧、关节侧和肌腱内部分撕裂3种亚型(图1)。本研究根据关节镜结果将全层撕裂宽度>1 cm的定义为大全层撕裂,≤1 cm为小全层撕裂。



注: \*肩峰下-三角肌下滑囊; ap, 关节侧撕裂; bp, 滑囊侧撕裂; FTT, 全层撕裂; AR, 肩峰; HH, 肱骨头; SSP, 冈上肌。下同

图1 肩袖撕裂亚型示意图

Fig.1 Schematic diagram of rotator cuff tear subtype

**1.4.2 US检查** 根据欧洲肌骨放射学会发布的肌骨超声技术指南<sup>[8]</sup>对肩关节进行超声检查。依次检查肱二头肌长头腱,肩袖(包括肩胛下肌腱、冈上肌腱、冈下肌腱和小圆肌腱),后盂唇和喙肩韧带,肩峰下-三角肌下滑囊(subacromial-subdeltoid bursa, SASD),记录肩袖撕裂的类型。

**1.4.3 MRI检查** 使用1.5 T双梯度磁共振扫描成像仪(Signa HDxt,美国通用电气公司生产),8通道肩关节专用线控线圈。患者采取仰卧位头先进,身体呈侧斜位,被扫描肩关节贴近检查床。扫描范围从肱骨大结节到肩胛体部位,冈下肌和冈上肌最远侧的肌纤维也包括在内。扫描序列及参数:横断位T1加权成像、横断位脂肪抑制T2加权成像、斜冠状位

T1 加权成像、斜矢状面脂肪抑制 T2 加权成像以及斜冠状位脂肪抑制 STIR 成像。短时反转恢复序列 (STIR TR/TE=2 600/42 ms), 自旋回波 T1 加权成像 (SE-T1WI, TR/TE=680/14 ms), 快速自选回波 T2 加权成像 (TSE-T2WI, TR/TE=3 000/68 ms)。扫描厚度为 5 mm, 扫描间隙为 1 mm, 扫描视野 FOV=16 cm×16 cm。收集所有研究对象的影像图像, 并将图像导入到 PACS 系统 (影像存储和传输系统)。

**1.4.4 CEUS 检查** 用 10 ml 空针抽吸 0.5 ml 超声造影剂, 0.5 ml 罗哌卡因, 5 ml 生理盐水混匀。确定 SASD 的最厚和最浅区域为最佳的注射部位, 将图像调节至实时双幅超声造影模式。对目标区域的皮肤进行消毒、铺巾, 探头表面涂以适量耦合剂后包裹一次性无菌探头套, 操作者引导穿刺针针尖进入 SASD, 缓慢推注造影剂混合液, 行 PUBS 检查 (图 2a, 图 3)。实时观察造影剂在滑囊内的分布情况, 并观察造影剂是否出现在肩袖及关节腔内, 反复多切面观察 5 min, 并将动态图像存储于仪器硬盘内。若 US 检查初步怀疑肩袖损伤, 但在 PUBS 检查中造影剂仅分布在滑囊中, 确认肩峰下滑囊完整, 则行 PUTL 检查 (图 2b)。进行 PUTL 检查操作过程与 PUBS 相似, 不同之处在于, 将造影剂混合液直接注射到可疑肌腱病变区域, 在操作过程中连续记录动态对比成像数据并储存。

**1.4.5 CEUS 表现** (1) 完整的肩袖: 造影剂仅在滑囊内分布而不进入肩袖及关节腔内。(2) 肩袖全层撕裂 (图 4): 在 PUBS 检查过程中可见造影剂从滑囊内通过肌腱撕裂破口进入肩袖肌腱内, 分布于肌腱全层达肱骨头表面, 且关节腔

显影。(3) 肩袖部分撕裂: ①滑囊侧部分撕裂 (图 5)。在 PUBS 过程中可见造影剂从滑囊进入肌腱撕裂破口, 肌腱内出现强回声, 未达肱骨头表面, 不进入关节腔; 或在 PUTL 过程中造影剂从肌腱撕裂破口进入到滑囊。②关节侧部分撕裂 (图 6)。仅在 PUTL 才能检测到, 造影剂出现在肩袖病变区域, 分布在关节侧肌腱撕裂破口, 达肱骨头表面并进入关节腔。

所有超声影像资料由 2 名有经验的肌骨超声诊断医师共同分析, 意见不一致时, 经讨论达成一致。

**1.4.6 观察项目与方法**

敏感度=真阳性/(真阳性+假阴性)×100%; 特异性=真阴性/(真阴性+假阳性)×100%; 阳性预测值=真阳性/(真阳性+假阳性)×100%; 阴性预测值=真阴性/(真阴性+假阴性)×100%; 准确度=(真阳性+真阴性)/(真阳性+假阳性+假阴性+真阴性)。

**1.5 统计学处理**

采用 SPSS 23.0 软件进行统计学分析, 年龄、病程等定量资料以均数±标准差 ( $\bar{x} \pm s$ ) 表示, 采用成组设计定量资料 *t* 检验; 性别、撕裂侧、外伤史、合并症等定性资料比较采用  $\chi^2$  检验。以肩关节镜为金标准,

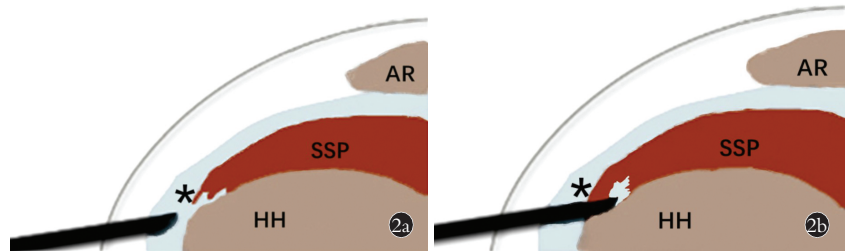
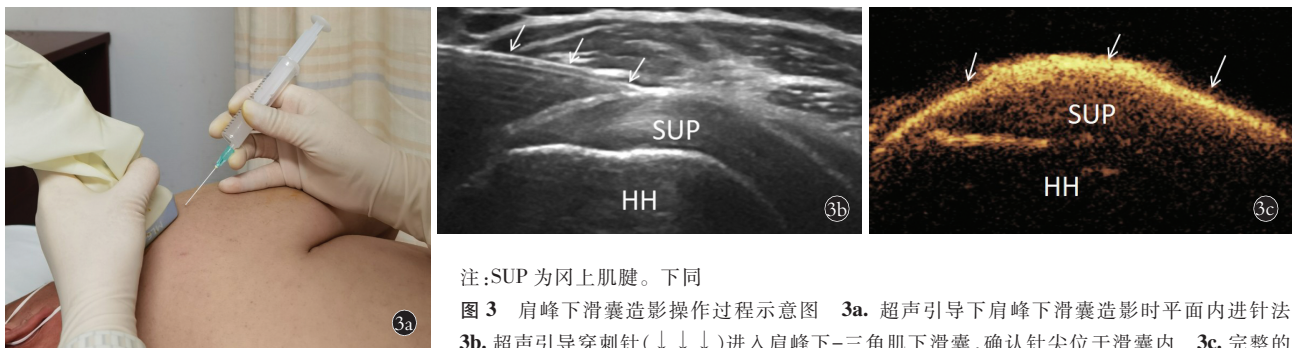

图 2 超声造影示意图 2a. 经皮超声引导下肩峰下滑囊造影示意图: 将造影剂注入肩峰下-三角肌下滑囊 2b. 经皮超声引导下肌腱造影示意图: 将造影剂直接注入病灶区域

Fig.2 Schematic diagram of contrast-enhanced ultrasound 2a. Schematic diagram of percutaneous ultrasound-guided subacromial bursography; contrast agent was injected into subacromial-subdeltoid bursa 2b. Schematic diagram of percutaneous ultrasound-guide tendon lesionography, contrast agent was injected directly into the lesion area



注: SUP 为冈上肌腱。下同

图 3 肩峰下滑囊造影操作过程示意图 3a. 超声引导下肩峰下滑囊造影时平面内进针法 3b. 超声引导穿刺针 (↓↓↓) 进入肩峰下-三角肌下滑囊, 确认针尖位于滑囊内 3c. 完整的肩峰下-三角肌下滑囊 (↓↓↓), 造影剂混合液仅在滑囊内弥散呈强回声

Fig.3 Schematic diagram of subacromial bursa contrast-enhanced ultrasound operation process 3a. In-plane needle insertion method during ultrasound-guided subacromial bursography 3b. Ultrasound-guided puncture needle (↓↓↓) enters the subacromial-subdeltoid bursa, sure the needle tip is located in the bursa 3c. Intact subacromial-subdeltoid bursa (↓↓↓), the contrast agent mixture diffused only in the bursa and showed strong echo



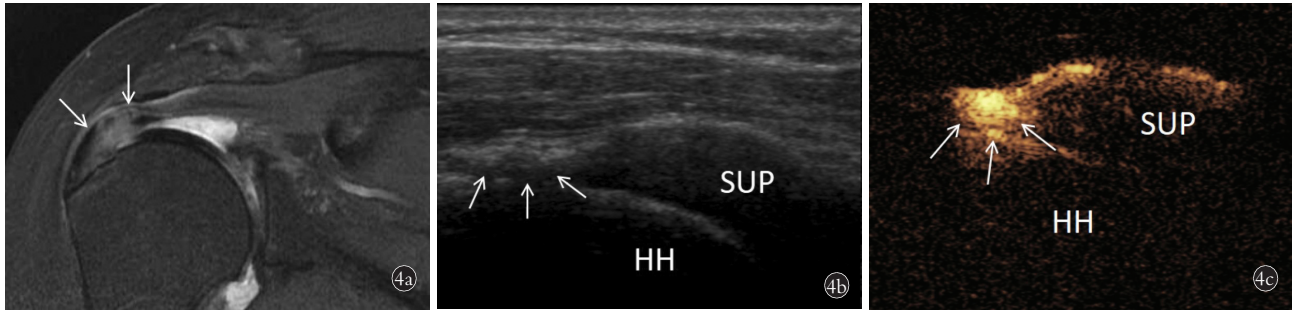


图 4 患者,女,69 岁,肩袖全层撕裂 4a.斜冠状 T2 加权像显示网上肌腱连续性中断呈高信号(↓↓) 4b.二维超声示网上肌腱连续性中断,从滑囊面延伸至关节面(↓↓↓),表面滑囊塌陷 4c. PUSB 检查,造影剂混合液从滑囊进入网上肌腱,达肱骨头表面呈强回声(↓↓↓)

Fig.4 Female,69 years old,full thickness tear of supraspinatus tendon 4a. Oblique coronal T2 weighted image showed continuous interruption of supraspinatus tendon with high signal (↓↓) 4b. Two-dimensional ultrasonography showed the continuity of the supraspinatus tendon was interrupted, extending from the bursa surface to the articular surface (↓↓↓),and the superficial bursa collapsed 4c. PUSB examination showed the contrast agent mixture entered the supraspinatus tendon from the bursa and reached the surface of the humeral head with strong echo (↓↓↓)

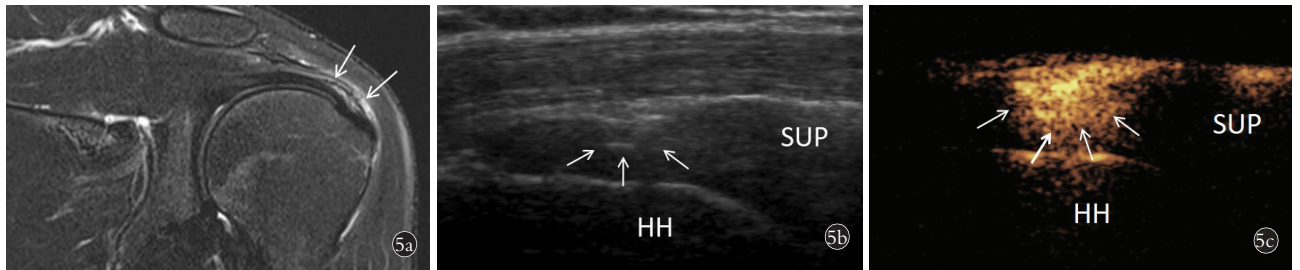


图 5 患者,男,55 岁,肩袖部分撕裂(滑囊侧) 5a.斜冠状 T2 加权像显示网上肌腱滑囊面撕裂呈高信号(↓↓) 5b.二维超声示网上肌腱滑囊侧连续性中断(↓↓↓) 5c. PUSB 检查,造影剂混合液在滑囊内弥散并进入肌腱内呈强回声(↓↓↓),未达肱骨头表面

Fig.5 Male,55 years old,partial tear of the rotator cuff (bursa side) 5a. Oblique coronal T2 weighted image showed that the tear of supraspinatus tendon on the bursa surface was high signal (↓↓) 5b. Two-dimensional ultrasonography shows discontinuity on the bursa side of the supraspinatus (↓↓↓) 5c. PUSB examination, showed that the contrast agent mixed liquid diffused in the bursa and entered the tendon with strong echo (↓↓↓) and did not reach the surface of the humeral head

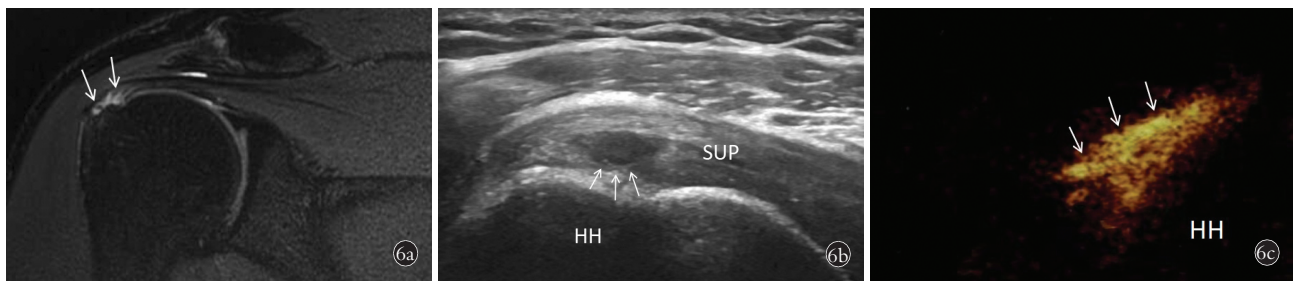

图 6 患者,女,53 岁,肩袖部分撕裂(关节侧) 6a.斜冠状 T2 加权像显示网上肌腱关节侧撕裂呈高信号(↓↓) 6b.二维超声示网上肌腱关节侧连续性中断(↓↓↓) 6c. PUTL 检查,造影剂混合液在孟肱关节腔内显影呈强回声(↓↓↓)

Fig.6 Female,53 years old,partial tear of rotator cuff (articular side) 6a. Oblique coronal T2 weighted image showed that the tear of supraspinatus tendon on the articular side was high signal (↓↓) 6b. Two-dimensional ultrasonography shows discontinuity of the articular side of the supraspinatus tendon 6c. PUTL examination showed that the contrast agent mixed solution with strong echo in the glenohumeral joint cavity (↓↓↓)

采用受试者工作特征(receiver operating characteristic,ROC)曲线评估超声造影对肩袖撕裂的诊断效能,并计算敏感度、特异性、阳性预测值、阴性预测值和准确度,采用 Kappa 检验比较 US、MRI 及 CEUS 诊断肩袖撕裂分型与关节镜结果的一致性。以  $P < 0.05$  为差异有统计学意义。

## 2 结果

### 2.1 一般资料比较

本研究 114 例患者完成了超声造影检查,所有患者在检查过程中未发生头晕、心悸、低血压等不良反应,检查结束后 30 min 超声复查滑囊、肌腱及孟肱关节腔均未发现造影剂残留。无撕裂组 29 例,男

15 例,女 14 例;年龄 35~67(54.9±7.6)岁;病程 0.6~10.0(8.5±6.2)个月;撕裂侧,左侧 12 例,右侧 17 例;外伤史 3 例;糖尿病 5 例,高脂血症 7 例。有撕裂组 85 例,男 39 例,女 46 例;年龄 36~75(60.2±8.7)岁;病程 0.1~42.0(12.0±5.2)个月;撕裂侧,左侧 26 例,右侧 59 例;外伤史 17 例;糖尿病 6 例,高脂血症 30 例。两组患者年龄比较,差异有统计学意义( $P<0.05$ ),而性别、病程、肩袖撕裂侧、有无外伤史、糖尿病及高脂血症比较,差异无统计学意义( $P>0.05$ )。见表 1。

### 2.2 关节镜检查结果

肩关节镜手术证实 114 例患者中,肩袖全层撕裂 36 例,其中大全层撕裂 20 例,小全层撕裂 16 例;部分撕裂 49 例,其中滑囊侧 22 例,关节侧 27 例;无撕裂 29 例。

### 2.3 US、MRI 和 CEUS 诊断肩袖损伤的效能

经关节镜证实,肩袖大全层撕裂 20 例,US、MRI 及 CEUS 准确诊断均 20 例。肩袖小全层撕裂 16 例,US、MRI 准确诊断均为 11 例,CEUS 准确诊断 16 例。肩袖滑囊侧部分撕裂 22 例,US 准确诊断 7 例,MRI 准确诊断 7 例,CEUS 准确诊断 20 例。肩袖关节侧部分撕裂 27 例,US 准确诊断 21 例,MRI 准确诊断 22 例,CEUS 准确诊断 25 例。US、MRI 和 CEUS 对肩袖部分撕裂、肩袖滑囊侧部分撕裂的诊断结果差异有统计学意义( $P<0.001$ )。见表 2。

US 诊断全层撕裂的敏感度 72.1%(31/43),特异性 93.0%(66/71),阳性预测值 86.1%(31/36),阴性预测值 84.6%(66/78),约登指数 0.651,准确度 85.1%(97/114), $Kappa=0.672$ ;MRI 诊断全层撕裂的敏感度 90.9%(30/33),特异性 92.6%(75/81)阳性预测值 83.3%(30/36),阴性预测值 96.2%(75/78),约登指数 0.871,准确度 92.1%(105/114), $Kappa=0.813$ ;CEUS 诊断全层撕裂的敏感度、特异性、准确度均为 100%, $Kappa=1$ 。

US 诊断部分撕裂的敏感度为 85.7%(30/35),特异性 77.2%(61/79),阳性预测值 62.5%(30/48),阴性预测值 92.4%(61/66),约登指数 0.629,准确度

79.8%(91/114), $Kappa=0.570$ ;MRI 诊断部分撕裂的敏感度 83.7%(36/43),特异性 81.7%(58/71),阳性预测值 73.5%(36/49),阴性预测值 89.2%(58/65),约登指数 0.654,准确度 82.5%(94/114), $Kappa=0.637$ ;CEUS 诊断部分撕裂的敏感度 95.7%(44/46),特异性 92.6%(63/68),阳性预测值 89.8%(44/49),阴性预测值 96.9%(63/65),约登指数 0.883,准确度 93.9%(107/114), $Kappa=0.874$ 。 $Kappa$  检验比较显示 CEUS 诊断肩袖撕裂亚型(全层及部分撕裂)与关节镜检查结果的一致性较好。

## 3 讨论

### 3.1 经皮超声造影对肩袖撕裂亚型的诊断优势

RCT 常隐匿发生,组织学上,RCT 的自发愈合很少见,未经治疗的撕裂可能会扩大,全层撕裂常导致肩部肌肉组织脂肪变性和萎缩,增加手术修复后再撕裂的风险<sup>[9]</sup>。对于部分撕裂和小的全层撕裂,如果临床症状严重,保守治疗后不能缓解,可考虑手术治疗,因此,准确及时的诊断有助于早期优化临床治疗方案。

关节镜检查是目前临床诊断 RCT 的金标准<sup>[10]</sup>,然而,关节镜不合作为首选诊断方法。目前用于诊断肩袖撕裂的影像学方法主要是 MRI 和 US。MRI 诊断的准确性易受损伤肩袖周围增生肉芽组织、滑膜碎片或肌腱炎等异常信号影响,不能有效检测局部和小全层撕裂<sup>[11]</sup>。US 对软组织的穿透性较好,具有实时、动态成像及可重复检查感兴趣部位的特点,使其在肩袖损伤诊疗中的应用越来越广泛,对于肩袖全层撕裂的诊断效能已得到了普遍认可<sup>[12]</sup>。但对肩袖部分撕裂的诊断能力尚存有争议,因其局部撕裂的肌腱声像图表现可能与肌腱病相仿,回声缺乏特异性,且少有外科医师能看懂超声,难以通过超声图像独立、高效做出诊断。目前,在诊断 RCT 亚型时,无论是 US 还是 MRI 都不是最佳方法。超声造影被称为超声医学的第三次革命<sup>[13]</sup>。经皮超声造影是血管外超声造影在肩袖损伤中的一种创新性应用,PUSB 及 PUTL 可以清晰地描绘出肩袖撕裂的轮廓、部位,可以提供更好的可视化效果,确定撕裂的程度

表 1 无撕裂组和有撕裂组患者一般临床资料比较

Tab.1 Comparison of general clinica data characteristics of patients between two groups

组别	例数	性别/例		年龄( $\bar{x}\pm s$ )/岁	病程( $\bar{x}\pm s$ )/月	撕裂侧/例		外伤史/例		合并症/例	
		男	女			左侧	右侧	有	无	糖尿病	高脂血症
无撕裂组	29	15	14	54.9±7.6	8.5±6.2	12	17	3	26	5	7
有撕裂组	85	39	46	60.2±8.7	12.0±5.2	26	59	17	68	6	30
检验值		$\chi^2=0.269$		$t=-2.913$	$t=-1.221$	$\chi^2=1.133$		$\chi^2=1.393$		$\chi^2=2.572$	$\chi^2=1.228$
P 值		0.586		0.004	0.225	0.287		0.238		0.109	0.268

表 2 不同方法诊断肩袖撕裂亚型检出率比较  
Tab.2 Comparison of different methods in diagnosis of rotator cuff tear subtypes

检测方法	单位:%			
	大全层撕裂	小全层撕裂	滑囊侧部分撕裂	关节侧部分撕裂
US	20	11	7	21
MRI	20	11	7	22
CEUS	20	16	20	25
关节镜检查	20	16	22	27
检验值		$\chi^2=6.316$	$\chi^2=20.504$	$\chi^2=2.382$
P 值		0.043	<0.001	0.304

注:US, 超声;MRI, 磁共振成像;CEUS, 超声造影

和类型,从而提高对 RCT 亚型的诊断。

### 3.2 经皮超声造影在肩袖撕裂亚型中的诊断价值

本研究所有患者 2 周后电话随访, 均无明显不适或疼痛加重。表明经皮超声造影是一项安全的操作技术<sup>[14-15]</sup>。

本研究中,US 和 MRI 在检测全层撕裂方面具有较高的准确性, 但对 RCT 总的准确性较 CEUS 差, 低于早期报道的 73%~80%<sup>[16]</sup>, 分析原因这可能与先前研究的 RCT 分类方案相关, 仅包括全层或部分撕裂, 而没有进行亚型分类。本研究中,CEUS 对部分撕裂的准确率 US 和 MRI, 分析原因为造影剂通过撕裂的破口进入滑囊、肌腱或关节腔, 可清晰勾画撕裂边缘的形态及大小, 且其图像质量优, 可准确定位病变部位、类型, 可提高部分撕裂的准确率, 有利于疾病的术前诊断及手术方案的选择。

本研究中滑囊侧部分撕裂 PUBS 的检出率优于 US 和 MRI, 略高于之前报道的 80.0%, 原因可能是朱媛等<sup>[17]</sup>评估了所有类型, 包括在 PUBS 上无法确诊的关节侧 RCT。本研究中 PUBS 根据造影剂是否通过肩峰下滑囊进入肩袖肌腱来判断有无滑囊侧 RCT, 而对疑似关节侧部分撕裂, 则使用 PUTL 检查, 提高了对滑囊侧肩袖撕裂亚型的诊断效能, 本研究结果与 CHENG 等<sup>[18]</sup>的报道相一致。本研究中,PUTL 诊断关节侧部分撕裂准确率达 92.6%, 优于 US 和 MRI。PUBS 对于关节侧部分撕裂, 并不具优势, 与 US 诊断准确性相近, 而 PUTL 能清晰、客观地显示关节侧 RCT 的特征, 根据造影剂是否通过肌腱撕裂破口, 达肱骨头表面并进入关节腔来判断有无关节侧 RCT, 提高 RCT 亚型的检出率, 弥补了 PUBS 的不足。

本研究中,US 将 1 例肌腱炎误诊为部分撕裂, 9 例肩袖部分撕裂误诊为肌腱炎, 5 例小全层撕裂误诊为部分撕裂, 分析原因可能与 US 仪器的灵敏度

和与操作者经验有关, 在小的全层撕裂中,US 仅表现为肌腱局灶性回声异常, 缺乏特异性, 在肩袖部分撕裂、肌腱炎、手术瘢痕及退化的肩袖中都可以出现肌腱内部回声不均, 局部呈低回声, 影响 RCT 类型的准确判断。4 例关节侧部分撕裂在 US 被高估为小的全层撕裂, 3 例关节侧部分撕裂在 MRI 上被高估为小的全层撕裂, 误诊的原因为 US 和 MRI 难以区分大的部分撕裂与小的全层撕裂。2 例关节侧部分撕裂在 US 上被误诊为滑囊侧部分撕裂, 而 MRI 未见撕裂, 分析原因可能与肩袖的慢性损伤相关, US 显示无积液性的慢性撕裂与肌腱病变的低回声区域相似。本组 PUBS 检查中, 2 例肩袖滑囊侧部分撕裂误诊为肌腱炎, 分析原因为滑囊壁完全粘连, 造影剂聚集于粘连近端, 而无法通过滑囊破口进入肌腱。PUTL 将 2 例关节侧部分撕裂误诊为无撕裂, 分析原因为按压注射器较轻柔, 造影剂未扩散到注射造影剂相关的病变区域之外, 未进入关节腔。本研究中 US、MRI、PUBS 均误诊的 5 例小的全层撕裂, 而 PUTL 诊断正确, 分析原因可能是由于小的、不规则的滑囊侧撕裂区的滑膜增生, 阻止了造影剂从滑囊顺利流入撕裂区。PUTL 检查时造影剂却更容易从肌腱撕裂区渗漏到滑囊内, 因此, PUBS 联合 PUTL 检查提高了小全层撕裂诊断率。

本组研究中 11 例糖尿病患者肩袖撕裂 6 例, 37 例高脂血症患者中肩袖撕裂 30 例。相关文献报道<sup>[19]</sup>, 糖尿病及高脂血症都是 RCT 的独立危险因素之一, 此外, 高脂血症还可能对肩袖撕裂手术修复后的肌腱-骨愈合产生不利影响<sup>[20]</sup>。因此, 在进行 RCT 检查前, 除了考虑患者的年龄和损伤史外, 还应注意患者是否有糖尿病和高脂血症病史。

### 3.3 本研究不足与展望

经皮超声造影是一项新的、安全有效的检查方法, 为肩袖撕裂亚型的诊断提供了一种新方法。PUBS 及 PUTL 对肩袖撕裂亚型的敏感度和特异性明显高于 US 和 MRI, 明确了 CEUS 在肩袖损伤诊断中的应用价值。该研究以其独特的优势在肩袖撕裂诊断中作为 MRI 和超声的补充方法而日益得到临床重视, 有利于 RCT 的早期诊治及提高术后疗效。但本研究也存在一定的局限性: (1) 样本量较小, 需要扩大样本量进一步深入研究。 (2) CEUS 检查未进行观察者间一致性检验, 检查结果受操作者经验影响。 (3) 本研究中造影剂分布的面积未与手术撕裂面积进行比较分析。利用造影剂分布的面积准确测量肩袖撕裂面积, 来评估其在预估肩袖撕裂程度的诊断价值, 将是今后研究的方向, 这对肩袖损伤患者治疗方案的选择具有重要意义。



## 参考文献

- [1] NARVANI A A, IMAM M A, GODENÈCHE A, et al. Degenerative rotator cuff tear, repair or not repair? A review of current evidence [J]. *Ann R Coll Surg Engl*, 2020, 102(4): 248–255.
- [2] 卓鸿武, 潘玲, 刘诗霖, 等. 关节镜下改良 Mason–Allen 与缝线桥缝合治疗中型肩袖撕裂的疗效对比[J]. *中国骨伤*, 2021, 34(6): 504–507.
- ZHUO H W, PAN L, LIU S L, et al. Comparison of clinical outcomes between arthroscopic modified Mason–Allen repair and suture-bridge repair for medium-size rotator cuff tears [J]. *China J Orthop Traumatol*, 2021, 34(6): 504–507. Chinese.
- [3] FOSSATI C, STOPPANI C, MENON A, et al. Arthroscopic rotator cuff repair in patients over 70 years of age: a systematic review [J]. *J Orthop Traumatol*, 2021, 22(1): 3.
- [4] 魏海清, 陆金荣, 金文孝, 等. 关节镜辅助下小切口修补术与全关节镜下修补术治疗肩袖损伤的病例对照研究[J]. *中国骨伤*, 2017, 30(8): 711–715.
- WEI H Q, LU J R, JIN W X, et al. Comparison and analysis of clinical effects of total arthroscopic repair and arthroscopic-assisted small incision repair for the treatment of rotator cuff injury [J]. *China J Orthop Traumatol*, 2017, 30(8): 711–715. Chinese.
- [5] CORDASCO, F A. EDITORIAL COMMENTARY: the partial thickness rotator cuff tear: is acromioplasty without repair ever indicated [J]. *Arthroscopy*, 2018, 34(1): 82–83.
- [6] 成雪晴, 卢漫, 郭璇妍, 等. 肩峰下撞击综合征的经皮超声引导下肩峰下滑囊造影表现[J]. *中国医学影像技术*, 2016, 32(8): 1260–1262.
- CHENG X Q, LU M, GUO X Y, et al. Percutaneous ultrasound-guided subacromial bursography manifestations of subacromial impingement syndrome [J]. *Chin J Med Imag Technol*, 2016, 32(8): 1260–1262. Chinese.
- [7] MOHTASIB R S, ALZHRANI A M, ASIRI Y N, et al. Accuracy of shoulder ultrasound examination for diagnosis of rotator cuff pathologies: a single-center retrospective study [J]. *Ann Saudi Med*, 2019, 39(3): 162–171.
- [8] MARTINOLI C. Musculoskeletal ultrasound: technical guidelines [J]. *Insights Imaging*, 2010, 1(3): 99–141.
- [9] LAMBERS HEERSPIJK F O, DORRESTIJN O. Editorial commentary: rotator cuff tear; know when not to operate so you don't make it worse [J]. *Arthroscopy*, 2020, 36(8): 2091–2093.
- [10] MALAHAS M A, CHYTAS D, KOSTRETZIS L, et al. Arthroscopic anatomic complete versus non-anatomic repair of massive rotator cuff tears: a systematic review of comparative trials [J]. *Musculoskeletal surg*, 2020, 10(9): 1206–1212.
- [11] ELMORSY A, KEIGHTLEY A, FLANNERY M. Accuracy of ultrasonography (US) and magnetic resonance imaging (MRI) in detection of rotator cuff tears in district general hospital [J]. *Pol J Radiol*, 2017, 82: 634–637.
- [12] 张晨, 郭玲, 安娜, 等. 高频超声对肩袖撕裂诊断的应用价值 [J]. *中国骨伤*, 2013, 26(9): 784–786.
- ZHANG C, GUO L, AN N, et al. Application value of high-frequency ultrasound on the diagnosis of rotator cuff tears [J]. *China J Orthop Traumatol*, 2013, 26(9): 784–786. Chinese.
- [13] JÄSCHKE M, WEBER M A, FISCHER C. CEUS-einsatzmöglichkeiten am bewegungsapparat CEUS-application possibilities in the musculoskeletal system [J]. *Radiologe*, 2018, 58(6): 579–589.
- [14] 葛丹, 涂美琳, 欧斐. 四维输卵管超声造影形态对不孕症患者输卵管通畅度的诊断价值 [J]. *中华医学超声杂志(电子版)*, 2021, 18(1): 68–73.
- GE D, TU M L, OU F. Morphological analysis of fallopian tubes in infertility patients by four-dimensional hysterosalpingo-contrast sonography [J]. *Chin J Med Ultrasound Electro Ed*, 2021, 18(1): 68–73. Chinese.
- [15] CHANG H Y, LIU B, WANG Y Z, et al. Percutaneous transhepatic cholangiography versus endoscopic retrograde cholangiography for the pathological diagnosis of suspected malignant bile duct strictures [J]. *Medicine (Baltimore)*, 2020, 99(11): 195–201.
- [16] LENZA M, BUCHBINDER R, TAKWOINGI Y, et al. Magnetic resonance imaging, magnetic resonance arthrography and ultrasonography for assessing rotator cuff tears in people with shoulder pain for whom surgery is being considered [J]. *Cochrane Database Syst Rev*, 2013(9): CD009020.
- [17] 朱媛, 强辉, 高燕华, 等. 经皮超声引导下肩峰下滑囊造影对肩袖损伤的诊断价值 [J]. *中国医学影像学杂志*, 2020, 28(6): 461–464.
- ZHU Y, QIANG H, GAO Y H, et al. Diagnosis of rotator cuff injury by dynamic assessment of acromiography guided by percutaneous ultrasound [J]. *Chin J Med Imag*, 2020, 28(6): 461–464. Chinese.
- [18] CHENG X, LU M, YANG X, et al. The effect of percutaneous ultrasound-guided subacromial bursography using microbubbles in the assessment of subacromial impingement syndrome: initial experience [J]. *Eur Radiol*, 2015, 25(8): 2412–2418.
- [19] YOSHIKAWA T, MIFUNE Y, INUI A, et al. Influence of diabetes-induced glycation and oxidative stress on the human rotator cuff [J]. *Antioxidants (Basel)*, 2022, 11(4): 743.
- [20] HEBERT-DAVIES J, TEEFEY S A, STEGER-MAY K, et al. Progression of fatty muscle degeneration in atraumatic rotator cuff tears [J]. *J Bone Joint Surg Am*, 2017, 99(10): 832–839.

(收稿日期: 2022-08-30 本文编辑: 李宜)