

微型钢板与克氏针斜向及邻掌骨横向内固定治疗掌骨干斜行骨折疗效观察

施立奇¹, 汤祥华², 李象钧¹, 赵俊¹, 刘杰¹

(余姚市中医医院骨科, 浙江 余姚 315400; 2. 杭州市萧山区中医院骨科, 浙江 杭州 311201)

【摘要】 目的: 比较微型钢板与克氏针斜向及邻掌骨横向固定治疗掌骨干斜行骨折的临床疗效。方法: 选择自 2018 年 1 月至 2021 年 9 月收治的 59 例掌骨干斜行骨折患者为研究对象, 根据内固定方法的不同分为观察组 (29 例) 和对照组 (30 例), 观察组采用克氏针斜向及邻掌骨横向内固定, 对照组采用微型钢板内固定。比较两组术后并发症、手术时间、切口长度、骨折愈合时间、治疗费用及掌指关节功能。结果: 观察组 1 例发生克氏针针道感染, 其余患者均未发生切口及克氏针针道感染。所有患者未发生内固定松动、断裂和骨折复位丢失。观察组手术时间、切口长度分别为 (20.5±4.2) min、(1.6±0.2) cm, 明显短于对照组的 (30.8±5.6) min、(4.3±0.8) cm ($P<0.05$); 观察组治疗费用和骨折愈合时间分别为 (3 804.5±300.8) 元、(7.2±1.1) 周, 低于对照组的 (9 906.9±860.6) 元、(9.3±1.7) 周 ($P<0.05$)。术后第 1、2、3 个月观察组掌指关节功能优良率均明显高于对照组 ($P<0.05$), 但术后 6 个月组间比较差异无统计学意义 ($P>0.05$)。结论: 微型钢板内固定和克氏针斜向及邻掌骨横向内固定均是治疗掌骨干斜行骨折的可选术式, 但后者具有手术创伤小、手术时间短、有利于骨折愈合、内固定材料费用低和无须二次切开取出内固定等优势。

【关键词】 掌骨干骨折; 骨折内固定术; 克氏针; 微型钢板

中图分类号: R683.41

DOI: 10.12200/j.issn.1003-0034.2023.05.009

开放科学(资源服务)标识码(OSID):



Efficacy of micro steel plate and Kirschner needle oblique and transverse internal fixation of adjacent metacarpal bone in the treatment of metacarpal diaphyseal oblique fracture

SHI Li-qi¹, TANG Yang-hua², LI Xiang-jun¹, ZHAO Jun¹, LIU Jie¹ (1. Department of Orthopaedics, Hospital of Traditional Chinese Medicine of Yuyao City, Yuyao 315400, Zhejiang, China; 2. Department of Orthopaedics, Xiaoshan District Hospital of Traditional Chinese Medicine of Hangzhou, Hangzhou 311201, Zhejiang, China)

ABSTRACT Objective To compare the clinical efficacy of micro steel plate and Kirschner needle oblique and transverse internal fixation of adjacent metacarpal bone in the treatment of metacarpal diaphyseal oblique fracture. **Methods** Fifty-nine patients with metacarpal diaphyseal oblique fractures admitted between January 2018 and September 2021 were selected as the study subjects and divided into the observation group (29 cases) and the control group (30 cases) based on different internal fixation methods. The observation group was treated with Kirschner wire oblique and transverse internal fixation of adjacent metacarpal bones, while the control group was treated with micro steel plate internal fixation. Postoperative complications, operation time, incision length, fracture healing time, treatment cost, and metacarpophalangeal function were compared between the two groups. **Results** No incision or Kirschner wire infections occurred in the 59 patients, except for one in the observation group. No fixation loosening, rupture, or loss of fracture reduction occurred in any of the patients. The operation time and incision length in the observation group were (20.5±4.2) min and (1.6±0.2) cm, respectively, which were significantly shorter than those in the control group (30.8±5.6) min and (4.3±0.8) cm ($P<0.05$). The treatment cost and fracture healing time in the observation group were (3 804.5±300.8) yuan and (7.2±1.1) weeks, respectively, which were significantly lower than those in the control group (9 906.9±860.6) yuan and (9.3±1.7) weeks ($P<0.05$). The excellent and good rate of metacarpophalangeal joint function in the observation group was significantly higher than that in the control group at 1, 2, and 3 months after operation ($P<0.05$), but there was no significant difference between the two groups at 6 months after operation ($P>0.05$). **Conclusion** Micro steel plate internal fixation and Kirschner wire oblique and transverse internal fixation of adjacent metacarpal bones are both viable surgical methods for treating metacarpal diaphyseal oblique fractures. However, the latter has the advantages of causing less surgical trauma, shorter operation time, better fracture healing, lower cost of fixation materials, and no need for secondary incision and removal of internal fixation.

KEYWORDS Metacarpal shaft fractures; Fracture internal fixation; Kirschner needle; Micro steel plate

通讯作者: 施立奇 E-mail: timothy1324@163.com

Corresponding author: SHI Li-qi E-mail: timothy1324@163.com

掌骨骨折是手外科常见的创伤，其中掌骨干斜行骨折又是掌骨骨折常见的骨折类型，骨折端通常呈现明显的短缩、旋转等移位。尽管可以尝试通过闭合复位外固定治疗，但由于手掌部骨间肌收缩及肌腱的牵拉，外固定往往难以长时间维持骨折断端的复位，易发生骨折复位再丢失。此外，长时间的外固定还易造成手部肌腱粘连和关节挛缩，导致关节僵硬^[1-2]。因此，为保证临床疗效，对于掌骨干斜行骨折的临床治疗多倾向于内固定手术治疗^[3-4]。自 2018 年 1 月至 2021 年 9 月，对采用切开复位微型钢板内固定和克氏针斜向及邻掌骨横向内固定治疗的 59 例掌骨干斜行骨折患者进行回顾分析，为掌骨干骨折内固定方法的选择提供临床依据。

1 资料与方法

1.1 病例选择

纳入标准：存在明显旋转、短缩、侧方等移位的掌骨干斜行骨折；不伴有同侧手部的其他损伤的闭合性单根掌骨干骨折；新鲜骨折、受伤时间在 3 周以内。排除标准：陈旧性骨折、病理性骨折、开放性骨折、多根掌骨骨折或单根掌骨多段骨折；同时伴有同侧手部的其他损伤如血管、神经、肌腱断裂等。

1.2 一般资料

共纳入 59 例掌骨干斜行骨折患者为研究对象，男 41 例，女 18 例。根据内固定方法的不同分为观察组 29 例和对照组 30 例。观察组中男 20 例，女 9 例；年龄 20~72 (41.8±4.3) 岁；重物压伤 10 例，摔伤 6 例，电锤绞伤 13 例；左侧 8 例，右侧 21 例；伤后至手术时间 2~4 d。对照组中男 21 例，女 9 例；年龄 22~74 (41.4±4.2) 岁；重物压伤 11 例，摔伤 5 例，电锤绞伤 14 例；左侧 12 例，右侧 18 例；伤后至手术时间 2~4 d。两组患者一般资料比较，差异无统计学意义 ($P>0.05$)，具有可比性，见表 1。本研究已经过余姚市中医医院伦理委员会批准(批号:2018001)。

1.3 治疗方法

1.3.1 手术方法 两组患者均在臂丛神经阻滞麻醉下手术，均由同一组医生完成。

观察组：采用克氏针斜向及邻掌骨横向内固定。

在受损掌骨背侧以骨折断端为中心做 1.5 cm 左右直形小切口，显露并清理骨折断端淤血块和卡压软组织后采用血管钳钳夹辅助复位。确认纠正移位后取 2 枚直径 1.2 mm 克氏针经皮交叉固定骨折断端，然后再选择 1 根直径 1.5 mm 克氏针将骨折远端与相邻掌骨横向贯穿固定。克氏针横向固定时使用血管钳钳夹固定骨折远端，以免发生移位和成角。最后采用 C 形臂 X 线机透视确认骨折复位满意和克氏针长度、位置合适后，缝合掌背侧切口，克氏针剪短、尾端折弯。

对照组：采用微型钢板内固定。在受损掌骨背侧以骨折断端为中心做 4 cm 左右直行切口，切开皮肤、筋膜，牵开伸肌腱显露骨折断端。骨膜剥离后清理断端卡压软组织及淤血块，然后直视下解剖复位骨折断端后克氏针临时固定。选择置入长度合适的直行钢板，拧入螺钉固定，经 C 形臂 X 线机透视确认骨折复位和螺钉长度满意后，逐层缝合关闭切口。

1.3.2 术后处理 术后 24 h 常规行预防感染和消肿、止痛等对症治疗。两组患者均于 48 h 后开始行掌指关节、指间关节屈伸活动康复训练。术后常规定期进行切口换药和克氏针针道乙醇消毒护理。出院后定期门诊随访，观察伤口并发症、内固定及骨折愈合情况。观察组患者术后 6~8 周经影像学检查证实骨折愈合后拔除克氏针。对照组于术后 6~12 个月拆除内固定。

1.4 观察项目与方法

(1) 比较两组术后并发症情况。(2) 比较两组手术时间、切口长度、骨折愈合时间及治疗费用。(3) 根据手指总主动活动度评价标准^[5](total active motion, TAM) 评价两组掌指关节功能：优, TAM 活动范围正常；良, TAM>健侧 75%；可, TAM>健侧 50%；差, TAM<健侧 50%。优良率=[(优+良)例数/总例数]×100%。

1.5 统计学处理

应用 SPSS17.0 软件对数据进行统计处理。两组患者年龄、手术时间、切口长度、骨折愈合时间及治疗费用等定量资料采用均数±标准差 ($\bar{x}\pm s$) 表示，组

表 1 两组掌骨干斜行骨折患者一般资料比较

Tab.1 Comparison of general data of patients with metacarpal diaphyseal oblique fracture between two groups

组别	例数	性别/例		年龄($\bar{x}\pm s$)/岁	受伤原因/例			侧别/例	
		男	女		重物压伤	摔伤	电锤绞伤	左侧	右侧
观察组	29	20	9	41.8±4.3	10	6	13	8	21
对照组	30	21	9	41.4±4.2	11	5	14	12	18
检验值		$\chi^2=0.049$		$t=1.165$	$\chi^2=0.087$			$\chi^2=0.178$	
P 值		0.815		0.236	0.748			0.514	

间比较采用成组设计定量资料 *t* 检验, 性别、受伤侧别、受伤原因及掌指关节优良率等定性资料比较采用 χ^2 检验。以 $P < 0.05$ 为差异有统计学意义。

2 结果

59 例除观察组中 1 例发生克氏针针道感染外, 其余患者均未发生切口及克氏针针道感染。所有患者未发生内固定松动、断裂和骨折复位丢失。观察组手术时间、切口长度分别为 (20.5±4.2) min、(1.6±0.2) cm, 明显短于对照组的 (30.8±5.6) min、(4.3±0.8) cm ($P < 0.05$); 观察组治疗费用和骨折愈合时间分别为 (3 804.5±300.8) 元、(7.2±1.1) 周, 明显低于对照组 (9 906.9±860.6) 元、(9.3±1.7) 周 ($P < 0.05$), 见表 2。两组患者随访时间 6~14 个月, 术后第 1、2、3 个月观察组掌指关节功能优良率均高于对照组 ($P < 0.05$), 而术后 6 个月掌指关节功能优良率比较, 两组间差异无统计学意义 ($P > 0.05$), 见表 3。典型病例影像学资料见图 1、图 2。

3 讨论

3.1 掌骨干斜行骨折的临床特点及治疗选择

掌骨干骨折是常见的手部骨折, 骨折发生后因骨间肌收缩和肌腱牵拉作用, 骨折断端常出现明显的短缩、旋转和侧方移位^[6]。对于掌骨干斜行骨折尽管闭合复位外固定可作为一种可行的治疗手段, 但闭合复位有时难以获得良好的解剖复位, 并且外固

表 2 两组掌骨干斜行骨折患者手术时间、切口长度、骨折愈合时间及治疗费用比较 ($\bar{x} \pm s$)

Tab.2 Comparison of operation time, incision length, fracture healing time and treatment cost of patients with metacarpal diaphyseal oblique fracture between two groups ($\bar{x} \pm s$)

组别	例数	手术时间/ min	切口长度/ cm	骨折愈合 时间/周	治疗费用/元
观察组	29	20.5±4.2	1.6±0.2	7.2±1.1	3 804.5±300.8
对照组	30	30.8±5.6	4.3±0.8	9.3±1.7	9 906.9±860.6
<i>t</i> 值		4.807	8.365	4.032	8.879
<i>P</i> 值		<0.05	<0.05	<0.05	<0.05

表 3 两组掌骨干斜行骨折患者术后不同时间掌指关节功能优良率比较

Tab.3 Comparison of excellent and good rate of metacarpophalangeal joint function between two groups of patients with oblique fracture of metacarpal shaft at different times after operation

组别	例数	单位: 例 (%)			
		术后第 1 个月	术后第 2 个月	术后第 3 个月	术后第 6 个月
观察组	29	13(44.82)	19(65.52)	24(82.76)	28(96.55)
对照组	30	9(30.00)	14(46.67)	21(70.00)	28(93.33)
χ^2 值		4.667	4.889	3.902	0.763
<i>P</i> 值		<0.05	<0.05	<0.05	>0.05

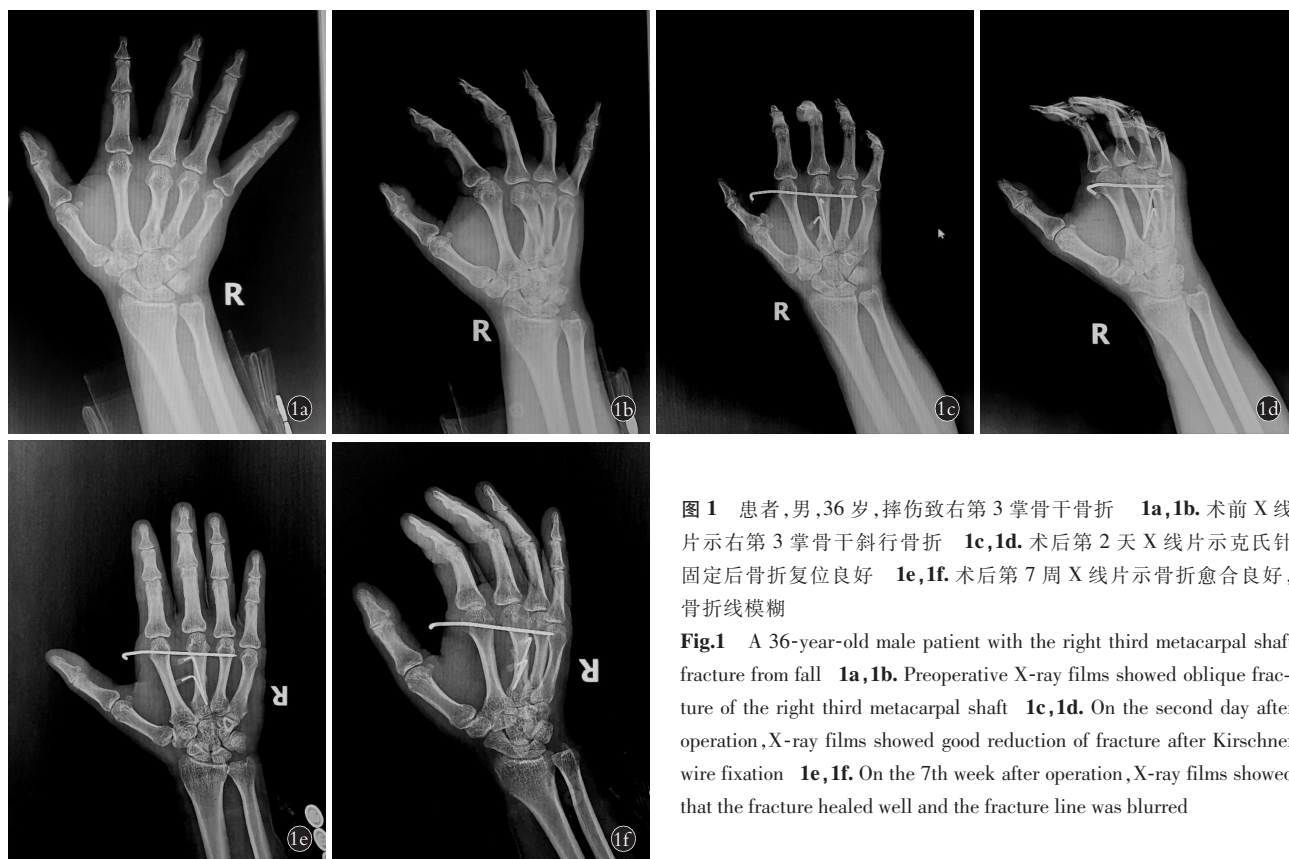


图 1 患者, 男, 36 岁, 摔伤致右第 3 掌骨干骨折 1a, 1b。术前 X 线片示右第 3 掌骨干斜行骨折 1c, 1d。术后第 2 天 X 线片示克氏针固定后骨折复位良好 1e, 1f。术后第 7 周 X 线片示骨折愈合良好, 骨折线模糊

Fig.1 A 36-year-old male patient with the right third metacarpal shaft fracture from fall 1a, 1b. Preoperative X-ray films showed oblique fracture of the right third metacarpal shaft 1c, 1d. On the second day after operation, X-ray films showed good reduction of fracture after Kirschner wire fixation 1e, 1f. On the 7th week after operation, X-ray films showed that the fracture healed well and the fracture line was blurred

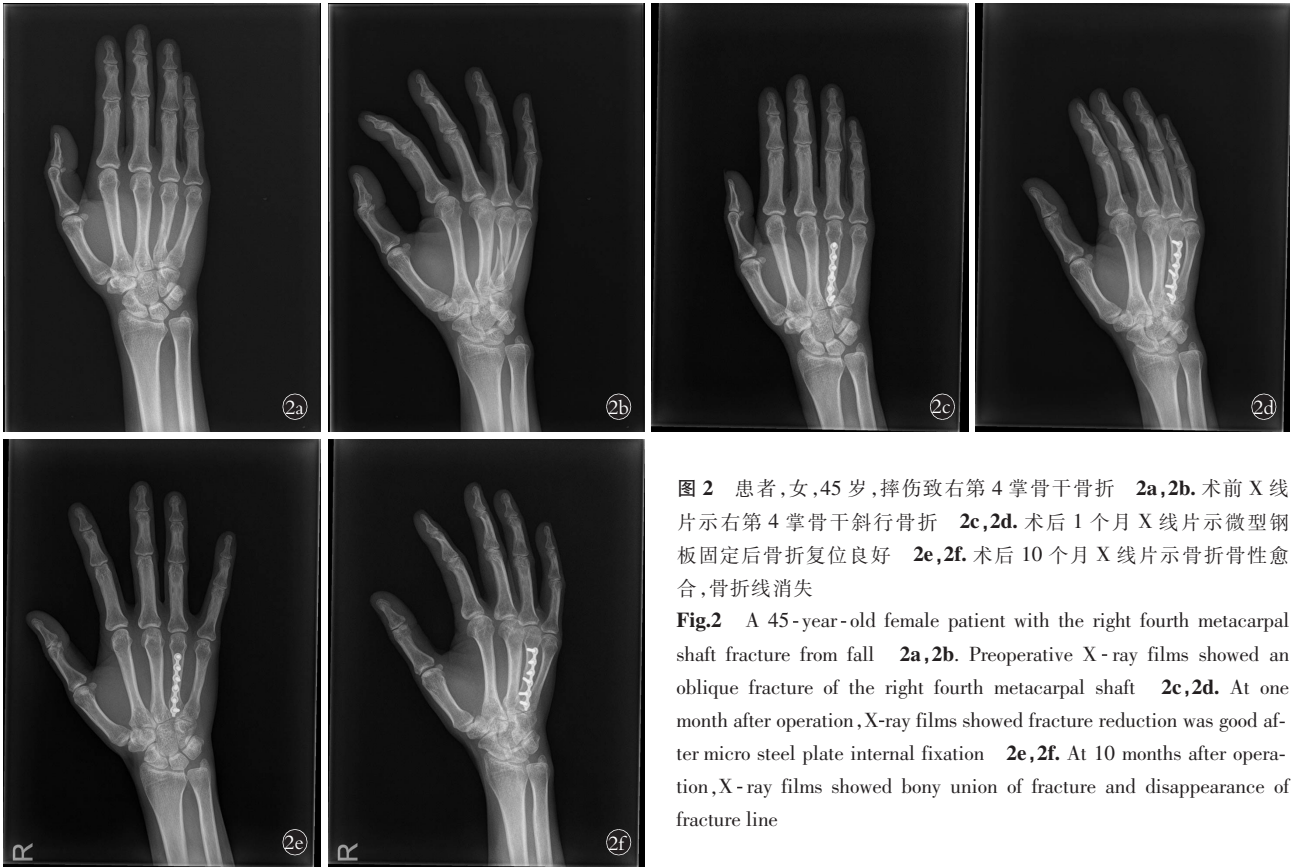


图 2 患者,女,45 岁,摔伤致右第 4 掌骨干骨折 2a,2b。术前 X 线片示右第 4 掌骨干斜行骨折 2c,2d。术后 1 个月 X 线片示微型钢板固定后骨折复位良好 2e,2f。术后 10 个月 X 线片示骨折骨性愈合,骨折线消失

Fig.2 A 45-year-old female patient with the right fourth metacarpal shaft fracture from fall 2a,2b. Preoperative X-ray films showed an oblique fracture of the right fourth metacarpal shaft 2c,2d. At one month after operation, X-ray films showed fracture reduction was good after micro steel plate internal fixation 2e,2f. At 10 months after operation, X-ray films showed bony union of fracture and disappearance of fracture line

定难以长时间维持骨折断端的稳定,易发生再移位和畸形愈合,影响手部外观和功能。有研究^[7]表明,掌骨每短缩 2 mm,手屈曲功能将丧失 7°。目前临床认为骨折断端解剖复位、坚强固定和早期功能锻炼是恢复手部功能的前提条件^[8]。因此,对于掌骨干斜行骨折的治疗目前仍以内固定手术治疗为主,内固定方法主要包括传统的克氏针内固定和主流的微型钢板内固定^[9-10]。

对于掌骨干斜行骨折的治疗,选择最有效和经济的治疗方法更加符合临床优化处理原则^[11],传统的髓内克氏针或骨折断端交叉克氏针固定虽然损伤小、费用廉价,但缺乏抗旋转能力差,不利于骨折愈合,甚者存在发生骨折复位丢失的风险^[12-13]。研究认为,坚强内固定是保证骨折顺利愈合的关键因素^[14]。微型钢板内固定虽然克服了传统克氏针固定缺乏抗旋转力的不足,不仅可以获得良好的骨折断端解剖复位和坚强内固定,而且术后可早期进行手部功能锻炼,但其不足之处在于手术切口大,术中需骨膜剥离范围大容易影响骨折断端血供,不利于骨折愈合^[15]。钢板、螺钉内置物还容易对手掌部软组织及肌腱产生激惹,影响掌指关节屈伸功能康复^[16];术后切口瘢痕大影响手部美观和需二次切取出内固定。

3.2 克氏针斜向及邻掌骨横向固定治疗掌骨干斜行骨折的优势及注意事项

本研究中采用克氏针斜向及邻掌骨横向固定治疗掌骨干斜行骨折,有效规避了微型钢板内固定的上述诸多不足。该术式主要优势在于:(1)小切口钳夹辅助复位简单快捷,可获得满意的复位效果。(2)骨折远端横向克氏针贯穿相邻正常掌骨于一体,不仅可以起到良好的支撑固定,而且可有效防止骨折断端旋转移位,起到类似于外固定支架的固定效果,本组 29 例术后均未发生克氏针松动、断裂和骨折复位再丢失。(3)操作简单,手术时间短,创伤小,易于推广应用。本组病例手术切口长度和手术时间也均较对照组明显缩短($P<0.05$)。(4)内固定材料费用低廉,术后手部功能恢复快,治疗费用低,骨折愈合时间短,且无须二次切取出内固定。本研究结果显示,观察组骨折愈合时间短于对照组($P<0.05$),治疗费用也低于对照组($P<0.05$),且术后第 1、2、3 个月掌指关节功能优良率也均高于对照组(均 $P<0.05$),进一步表明该术式有利于骨折愈合和手部功能的早期康复,究其原因克氏针固定无须骨膜剥离,有效保护了骨折断端的血供,有利于骨折愈合。而且不存在钢板螺钉对肌腱及周围软组织的激惹刺激,大大降低了肌腱粘连,有利于手部功能的早期康

复。尽管采用克氏针斜向及邻掌骨横向固定治疗治疗掌骨干斜行骨折,手术疗效好且具有自身较多的优势,但术后仍有克氏针松动和针道感染风险,本组病例中也同样发生了 1 例针道感染。故术后仍需注意进行严格的针道护理,预防外露克氏针尾端针道感染。另外在术中克氏针横向固定时,需使用血管钳钳夹固定骨折远端,以免发生移位和成角。

3.3 本研究的不足

本研究的不足之处主要在于:(1)尚未探讨克氏针斜向及邻掌骨横向固定对多根掌骨骨折和单根掌骨多段骨折的手术疗效、可行性,以及与其他术式的差异。(2)纳入病例样本数尚少,存在统计倚赖和缺乏多中心研究。

综上所述,微型钢板内固定和克氏针斜向及邻掌骨横向固定均是治疗掌骨干斜行骨折的可选术式,但后者具有手术创伤小、手术时间短、有利于骨折愈合、内固定材料费用低和无须二次切取出内固定等优势。

参考文献

- [1] 刘凯,叶永亮,王广伟,等.自制夹板外固定治疗掌骨骨折的临床疗效观察[J].中国骨伤,2021,34(6):568-572.
LIU K, YE Y L, WANG G W, et al. Clinical observation of homemade splint external fixation in the treatment of metacarpal fractures [J]. China J Orthop Traumatol, 2021, 34 (6): 568-572. Chinese.
- [2] STREET J, NESSA L, LOGAN A, et al. A 4-year study of the use of the short metacarpal cast in the management of metacarpal shaft fractures [J]. J Hand Surg Eur Vol, 2021, 46(9):936-940.
- [3] 陈勇,常文凯.可吸收棒和微型钢板内固定治疗掌骨斜行骨折的疗效比较[J].中华手外科杂志,2017,33(3):180-182.
CHEN Y, CHANG W K. Comparison of the effects of absorbable rod and mini-plate fixation for the treatment of oblique metacarpal fractures [J]. Chin J Hand Surg, 2017, 33(3): 180-182. Chinese.
- [4] CHIU Y C, HO T Y, TING Y N, et al. Effect of oblique headless compression screw fixation for metacarpal shaft fracture: a biomechanical in vitro study [J]. BMC Musculoskelet Disord, 2021, 22(1):146.
- [5] 潘达德,顾玉东,侍德,等.中华医学会手外科学会上肢部分功能评定试用标准[J].中华手外科杂志,2000,16(3):130-135.
PAN D D, GU Y D, SHI D, et al. Trial criteria for functional evaluation of upper limbs by hand surgery society of Chinese medical association [J]. Chineses J Hand Surg, 2000, 16(3): 130-135. Chinese.
- [6] 刘岸雄,陈先. AO 微型钢板螺钉内固定治疗掌骨骨折临床研究 [J]. 临床军医杂志, 2018, 46(1): 73-74.
LIU A X, CHEN X. Clinical study on treatment of metacarpal fracture with AO mini-plate and screw internal fixation [J]. Clin J Med Off, 2018, 46(1): 73-74. Chinese.
- [7] 方杰,张文龙.第 5 掌骨颈骨折临床治疗研究进展 [J]. 中华创伤杂志, 2018, 34(9): 843-847.
- [8] FANG J, ZHANG W L. Research progress in surgical procedures for fifth metacarpal neck fracture [J]. Chin J Orthop Trauma, 2018, 34(9): 843-847. Chinese.
- [9] 李启朝,边朝辉,张友乐,等.改良克氏针张力带法治疗掌骨干骨折 [J]. 中华手外科杂志, 2014, 30(4): 262-264.
LI Q C, BIAN C H, ZHANG Y L, et al. Modified Kirschner wire and tension band fixation for treatment of metacarpal shaft fractures [J]. Chin J Hand Surg, 2014, 30(4): 262-264. Chinese.
- [10] 张睿,信维伟.交叉克氏针与微型钢板治疗闭合性掌骨骨折效果对比 [J]. 实用骨科杂志, 2017, 23(10): 927-929.
ZHANG R, XIN W W. Comparison of therapeutic effects between crossed kirschner wire and mini-plate in the treatment of closed metacarpal fracture [J]. J Pract Orthop, 2017, 23(10): 927-929. Chinese.
- [11] 郑倍奋,陈勉珊,施文叠.克氏针和微型钢板内固定治疗不同节段掌指骨骨折的疗效分析 [J]. 实用手外科杂志, 2018, 32(2): 228-230.
ZHENG B F, CHEN M S, SHI W D. Curative effect analysis of kirschner wire and mini-plate internal fixation in the treatment of metacarpal and phalangeal fractures of different segments [J]. J Pract Hand Surg, 2018, 32(2): 228-230. Chinese.
- [12] TAHA R, LEIGHTON P, BAINBRIDGE C, et al. Protocol for surgical and non-surgical treatment for metacarpal shaft fractures in adults: an observational feasibility study [J]. BMJ Open, 2021, 11(6): e046913.
- [13] VAN BUSSEL E M, HOUWERT R M, KOOTSTRA T J M, et al. Antegrade intramedullary Kirschner-wire fixation of displaced metacarpal shaft fractures [J]. Eur J Trauma Emerg Surg, 2019, 45(1): 65-71.
- [14] WU T, ZHANG Y, YANG X, et al. Percutaneous reduction and fixation technique for 4th metacarpal shaft fracture [J]. Hand Surg Rehabil, 2021, 40(5): 614-621.
- [15] 李桦楠.微型钢板置入术在闭合性掌骨骨折患者中的应用意义及对围术期指标的影响 [J]. 中国伤残医学, 2021, 29(23): 51-52.
LI H N. Application significance of mini-plate implantation in patients with closed metacarpal fracture and its influence on perioperative indexes [J]. Chin J Trauma Disabil Med, 2021, 29(23): 51-52. Chinese.
- [16] 牛顺林,邓建海,杨庆玲,等.微型钢板与克氏针内固定治疗掌指骨骨折的疗效比较 [J]. 中国骨与关节损伤杂志, 2018, 33(3): 321-322.
NIU S L, DENG J H, YANG Q L, et al. Comparison of therapeutic effects between mini-plate and Kirschner wire internal fixation in the treatment of metacarpal and phalangeal fractures [J]. Chin J Bone Joint Injury, 2018, 33(3): 321-322. Chinese.
- [17] CHIU Y C, HSU C E, HO T Y, et al. Bone plate fixation ability on the dorsal and lateral sides of a metacarpal shaft transverse fracture [J]. J Orthop Surg Res, 2021, 16(1): 441.

(收稿日期:2022-12-20 本文编辑:朱嘉)