

颈椎生理曲度改变与寰枢关节失稳的相关性分析

朱永涛,吕立江,张潮,黄玉波,吴虹娇,黄华枝,刘祯
(浙江中医药大学第三临床医学院,浙江 杭州 310053)

【摘要】 目的:探讨颈椎生理曲度改变与寰枢关节失稳的相关性。方法:自 2018 年 1 月至 2019 年 12 月,采用回顾性分析方法对 50 例门诊就诊的颈椎曲度异常的患者(颈曲异常组)进行颈椎生理曲度改变与寰枢关节失稳的相关性研究,其中男 24 例,女 26 例,年龄 18~42(30.62±5.83)岁;匹配同期门诊就诊的颈椎曲度正常的患者(颈曲正常组)53 例,其中男 23 例,女 30 例,年龄 21~44(31.98±6.11)岁。103 例患者均拍摄颈椎侧位和张口位 X 线片,测量并记录颈椎曲度和寰齿侧间距差值,采用 Pearson 相关系数分析法研究颈椎生理曲度改变与寰枢关节失稳的相关性。结果:颈曲正常组中寰枢关节失稳者占 39.6%(21/53),颈曲异常组患者中寰枢关节失稳占 84.0%(42/50),两组差异有统计学意义($P<0.01$)。颈曲异常组的患者寰齿侧间距差值为(1.79±1.01) mm,明显大于颈曲正常组的(0.55±0.75) mm ($P<0.01$),经 Pearson 相关系数分析,颈椎曲度的大小与寰齿侧间距的差值呈负相关。结论:颈椎曲度变直和反弓是寰枢关节失稳的原因,颈椎曲度越小,寰枢关节失稳越严重。

【关键词】 寰枢关节; 关节不稳定性; 颈椎曲度
中图分类号:R684.7

DOI:10.12200/j.issn.1003-0034.2022.02.008

开放科学(资源服务)标识码(OSID):



Correlative analysis of cervical curvature and atlantoaxial instability ZHU Yong-tao, LYU Li-jiang, ZHANG Chao, HUANG Yu-bo, WU Hong-jiao, HUANG Hua-zhi, and LIU Zhen. The Third Clinical Medical College of Zhejiang Traditional Chinese Medicine University, Hangzhou 310053, Zhejiang, China

ABSTRACT Objective: To investigate the correlation between the changes of cervical curvature and atlantoaxial instability. **Methods:** The correlation between the changes of cervical curvature and atlantoaxial instability was retrospectively studied in 50 outpatients with abnormal cervical curvature (abnormal cervical curvature group) from January 2018 to December 2019. There were 24 males and 26 females in abnormal cervical curvature group, aged from 18 to 42 years old with an average of (30.62±5.83) years. And 53 patients with normal cervical curvature (normal cervical curvature group) during the same period were matched, including 23 males and 30 females, aged from 21 to 44 years with an average of (31.98±6.11) years. Cervical spine X-ray films of 103 patients were taken in lateral position and open mouth position. Cervical curvature and variance of bilateral lateral atlanto-dental space (VBLADS) were measured and recorded, Pearson correlation coefficient analysis was used to study the correlation between the changes of cervical curvature and atlantoaxial instability. **Results:** Atlantoaxial joint instability accounted for 39.6% (21/53) in normal cervical curvature group and 84.0% (42/50) in abnormal cervical curvature group. There was significant difference between two groups ($P<0.01$). VBLADS in abnormal cervical curvature group was (1.79±1.01) mm, which was significantly higher than that in normal cervical curvature group (0.55±0.75) mm ($P<0.01$). Pearson correlation coefficient analysis showed that the size of cervical curvature was negatively correlated with VBLADS. **Conclusion:** Cervical curvature straightening and inverse arch are the cause of atlantoaxial instability, the smaller the cervical curvature, the more serious the atlantoaxial instability

KEYWORDS Atlanto-axial joint; Joint instability; Cervical curvature

正常的颈椎曲度是保持颈椎生理功能的重要结构,矢状位上正常颈椎应存在前凸的生理弧度,对颈

椎的生理功能、运动功能起着十分重要的作用。相关研究表明颈椎曲度的改变不但促使了颈椎病的加速发展^[1],而且有学者认为颈椎曲度的改变在一定程度上反映出颈椎退行性变的过程,它不仅是颈椎受力异常的表现,又是颈椎最终整体失衡的先兆^[2]。寰枢关节失稳是颈椎结构失衡的常见现象,笔者在临床中发现许多颈椎病患者中存在寰枢关节失稳,大部分都有不同程度的颈椎曲度异常。本研究通过对颈椎曲度异常 50 例与颈椎曲度正常患者 53 例回顾

基金项目:国家自然科学基金项目(编号:81774442);国家临床重点专科建设项目(编号:2013-42);浙江省重大疾病中医药防治中心项目(编号:2018-9);浙江省中医药科技计划项目(编号:2019-52)
Fund program: National Natural Science Foundation Project (No. 81774442)

通讯作者:吕立江 E-mail:731577158@qq.com
Corresponding author: LYU Li-jiang E-mail:731577158@qq.com

性分析,比较颈椎曲度异与正常颈椎曲度患者的寰齿侧间距差值,分析颈椎曲度与寰枢关节失稳的相关性。

1 资料与方法

1.1 一般资料

选择 2018 年 1 月至 2019 年 12 月门诊就诊的颈椎曲度异常的患者 50 例(颈曲异常组),其中男 24 例,女 26 例,年龄 18~42(30.62±5.83)岁;匹配同期门诊就诊的颈椎曲度正常的患者 53 例(颈曲正常组)作为对照组,其中男 23 例,女 30 例,年龄 21~44(31.98±6.11)岁。两组患者的年龄、性别、病程等一般资料差异无统计学意义(见表 1)。两组患者就诊均存在颈部僵硬不适或头痛头晕,伴或不伴上肢放射性麻木疼痛。排除(1)颈曲呈“S”形,反“S”形,上曲下直,上直下曲。(2)颈椎因外伤发生骨折、脱位者。(3)颈椎有外科手术史者。(4)颈椎脊柱结核、肿瘤者。(5)严重内科疾病,精神疾病者。

表 1 两组受试者一般资料的比较

Tab.1 Comparison of general data of subjects between two groups

组别	例数	性别(例)		年龄 ($\bar{x}\pm s$,岁)	病程 ($\bar{x}\pm s$,月)
		男	女		
颈曲正常组	53	23	30	31.98±6.11	15.95±20.54
颈曲异常组	50	24	26	30.62±5.83	16.79±16.72
检验值		$\chi^2=-4.67$		$t=1.155$	$Z=-0.66$
P 值		>0.05		>0.05	>0.05

1.2 颈椎曲度测量方法

颈椎曲度测量采用 Borden 等^[3]法,自枢椎齿突后上缘到 C₇ 椎体后下缘画一条直线为 A 线,沿着颈椎各椎体后缘画一条弧线为 B 线,在 A、B 线最宽处画一条 C 线垂直于 A 线,C 线的长度 D 值即为颈椎的生理曲线的深度。7 mm≤D≤17 mm 为颈椎正常组,D<7 mm 为颈椎异常组。

1.3 观察项目与方法

比较两者患者寰枢关节失稳情况。通过颈椎侧位和张口位 X 线片,由同一名经过培训的调查员分别测量每位患者寰齿侧间距,每个数据测量 2 次取平均值。采用 Pearson 相关系数分析法研究颈椎生理曲度改变和寰枢关节失稳的相关性。寰齿侧间距是齿状突一侧到寰椎侧块的距离,测得两侧寰齿侧间距取差值 E,E 值>0.5 mm,并且有相应的临床症状判定为寰枢关节不稳^[4]

1.4 统计学处理

采用 SPSS 25.0 统计软件处理数据,两组患者的

年龄等定量资料采用均数±标准差($\bar{x}\pm s$)描述,定性资料用率(%)描述。年龄比较采用成组设计定量资料 t 检验,寰枢关节失稳发病率用 χ^2 检验,两组寰齿侧间距差值、病程用非参数检验,均以 P<0.05 为差异有统计学意义。颈椎曲度与寰齿侧间距差值之间的相关性采用散点图以及 Pearson 相关系数分析法,P<0.05 即变量之间存在相关性,r 为正值表示正相关,r 为负值表示负相关。

2 结果

颈曲异常组中寰枢关节失稳比例明显高于颈曲正常组(P<0.01)。颈椎曲度异常组寰齿侧间距差值明显大于颈椎曲度正常组,经 Pearson 相关系数及散点图(图 1)分析,103 例患者的颈椎曲度大小与寰齿侧间距的差值呈负相关($r=-0.335, P<0.05$),即颈椎曲度越小寰枢关节越容易失稳,见表 2。

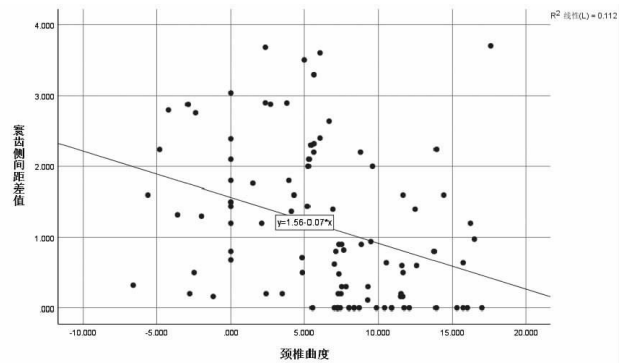


图 1 受试者 103 例颈椎曲度与寰齿侧间距差值的散点图

Fig.1 The scatter plot between cervical curvature and variance of bilateral lateral atlanto-dental space in 103 subjects

表 2 两组受试者寰枢关节失稳与寰齿侧间距差值的比较
Tab.2 Comparison of atlantoaxial instability and variance of bilateral lateral atlanto-dental space between two groups

组别	例数	寰枢关节(例)		寰齿侧间距差值 ($\bar{x}\pm s$,mm)
		正常	失稳	
颈曲正常组	53	32	21	0.55±0.75
颈曲异常组	50	8	42	1.79±1.01
检验值		$\chi^2=21.331$		$Z=-6.135$
P 值		<0.01		<0.01

3 讨论

3.1 颈椎病与寰枢关节失稳的关系

随着电子产品的普及以及工作方式的改变,颈椎病的发病率逐年增高,并且有年轻化的趋势^[5]。同时,寰枢关节失稳也随着颈椎病发病率提高而逐年增加,且趋向年轻化^[6]。那么,二者之间是否存在相关性?在笔者临床实践中发现大多数寰枢关节失稳

的患者存在颈性眩晕、头痛等症状,而椎动脉型颈椎病的患者中寰枢关节有较大比例的失稳。这很有可能是寰枢关节的水平旋转性扭曲产生闭塞,而导致椎动脉供血不足出现头晕、头痛的一个重要因素。这与寰枢关节特殊解剖结构有一定的相关性,因为寰椎的横突末端呈结节状,且又长又大,在颈椎旋转与头颅的固定功能中是一个有效的杠杆臂,此外寰椎横突孔的位置偏于枢椎横突孔的外侧,枢椎横突偏小,横突孔斜向外上方,因此椎动脉穿过寰枢椎体的 2 个横突孔之间会产生弯曲,当寰枢关节失稳时,就会刺激椎动脉产生头晕、头痛等临床症状。张明才等^[7]通过临床研究发现,寰枢关节骨错缝能够导致颈椎病患者出现头晕、头痛以及颈项部旋转活动受限,而寰枢关节失稳的临床主要表现为头晕、恶心、呕吐,颈部活动障碍等,严重者压迫颈髓可导致四肢无力、步态不稳。而且寰枢关节是颈部旋转活动的主要结构,50%的颈椎旋转功能主要由寰枢关节完成,因此,颈椎病产生的功能活动障碍有很大一部分与寰枢关节失稳有关。由于枢椎的活动幅度较大,棘突又长且大,两侧分叉不对称,很容易造成颈椎周围软组织劳损,常常会刺激 C₂ 神经根引起颈部相应软组织酸胀疼痛,同时也会造成颈部软组织痉挛,出现颈部外部软组织结构的不平衡,从而导致颈椎生理曲度的改变,出现如颈性颈椎病的发生。

3.2 寰枢关节失稳的生物力学分析

寰枢关节位于枕颈结合部,由寰椎和枢椎构成,解剖结构特殊。寰椎由 2 个侧块、前弓和后弓构成环状结构,其上下均为关节面;枢椎椎体较其他椎体要小,有一个向上的齿突,齿突两侧各有一个关节面与寰椎相关节,枢椎受到水平剪切加轴向压缩力是造成齿突骨折或失稳的主要原因。枢椎棘突宽大且分叉;寰枢关节由 4 个关节构成,分别是 2 个侧块关节以及枢椎的齿突与寰椎前弓齿突关节面和寰椎横韧带中心的纤维软骨关节面分别构成的寰椎前后关节^[8]。寰枢关节稳定性主要依靠韧带维持,其中横韧带是维持寰枢关节稳定的重要韧带,其附着于寰椎左右侧块内侧,横韧带性能强韧,可塑性好,可随着头部的活动而产生弯曲,从而有利于寰枢关节运动^[9]。横韧带是一条结构最厚、体积最大的韧带,从而决定了它的强度最大而且坚硬,但它最缺乏弹性,所以容易被快速的剪切力所损伤。一旦横韧带断裂,枕颈部的其他韧带容易受累,易使寰椎前移,导致寰枢关节失稳。两条翼韧带起于齿状突,止于两侧寰枕内侧面,能够限制寰枢关节过度旋转和侧曲,但翼韧带较横韧带薄弱易损伤。寰枢关节的侧块关节上下关节面呈凸起状,仅有极小的接触面,应力集中,加

大了关节面的受力^[10]。而且寰椎与枢椎之间没有椎间盘,结构不稳定,头部的垂直应力从枕骨髁经寰椎侧块直接作用于枢椎上关节面,当头部负荷过重时,容易引起关节失稳。寰枢关节周围各关节囊松弛,有利于头颈部旋转活动。颈椎 50% 以上的旋转活动在寰枢关节处完成,而在旋转过程中起稳定作用的主要是横韧带和翼韧带,旋转范围可达到 60°^[11-12]。头颈部不良姿势引起会颈椎负荷增加,椎体和小关节等组织结构的应力再分布,当超过附着在椎体和小关节周围韧带和关节囊所能承受的平均扭力矩时,就会导致韧带和关节囊失去原有的弹性。刘静文等^[13]认为韧带应力松弛、韧带蠕变等因素能够诱发或导致寰枢关节失稳。因此,正常寰枢关节在进行屈伸旋转运动时同时伴耦合的轴向旋转运动,具有稳定性,但长期的劳损因素会造成韧带、关节囊等组织的损伤,使寰枢关节的生物力学应力应变出现异常,从而导致寰枢关节失稳。

3.3 颈椎曲度改变对寰枢关节的影响

正常的颈椎在矢状位上呈前凸形,正常的颈曲为躯体的正常生理功能提供了保障,当该结构发生改变,必将影响到脊柱原有的生物力学平衡^[14]。颈椎由 7 个椎体构成,除了寰椎和枢椎,其余椎体之间都由椎间盘连接,增加了颈椎稳定性和抗震能力。因此,当颈椎曲度改变时,首先就会影响到寰枢关节的稳定性;而且颈椎曲度变直还会引起颈椎小关节平均应力增加,容易引起关节脱位,并且会出现扭转失稳,形成颈椎不稳^[15]。为了维持颈椎稳定,颈椎周围的软组织将会处于高应力状态下,长时间就会出现韧带应力松弛,从而进一步影响寰枢关节的稳定性。此外,颈椎变直或反弓会使椎旁肌肉处于牵拉状态,反复的牵拉就会导致颈部软组织失去正常的弹性,从而不能维持与调节颈椎动态的稳定,颈椎失去了原有的生物力学平衡,引起横韧带、翼韧带的损伤,而横韧带、翼韧带的损伤会引起寰枢关节正常的解剖位置发生改变,最终导致寰枢关节失稳^[13]。颈椎曲度的改变还会造成寰枢关节受力不均,增加两侧关节面负荷,关节面负荷反复增加造成关节软骨细胞增生、变厚甚至坏死,降低了对压力的缓冲,从而造成侧块关节生物机械应力分布失去原有的平衡和稳定性重建,lizuka 等^[16]认为关节生物机械应力的重新分布和稳定性重建是引起寰枢关节失稳重要诱因。邸保林等^[17]认为寰枢关节不稳会导致颈椎曲度发生改变,两者具有一定的相关性。本研究结果也表明,青中年颈椎病患者颈椎曲度异常与寰枢关节失稳有一定的相关性,而且本研究还通过对颈椎曲度与寰枢侧间距差值进行了 Pearson 相关分析,得出了

寰枢关节失稳严重程度与颈椎曲度大小呈负相关的结论,这是以往研究所没有涉及的。

综上所述,寰枢关节失稳与颈椎曲度的改变有着密不可分的联系。至今,对于寰枢关节失稳还没有统一的诊断标准^[18]。笔者通过临床以及对文献的研究,参考王军辉等^[4]观点,当寰齿侧间距差值>0.5 mm 时,可考虑为寰枢关节失稳。虽然通过针灸、推拿、正骨等手法能够暂时缓解患者的临床症状,但长期的疗效并不好,这可能与医生只注重调整寰枢关节紊乱而忽略了颈椎曲度重要性有关。通过本项目的研究,笔者得到临床启示:在治疗寰枢关节失稳时,同时要应用手法调整异常的颈椎曲度,这样才能提高治疗颈椎病的疗效。

参考文献

- [1] 张颖. 颈椎生理曲度异常在青年颈椎病诊断中的临床效果分析[J]. 中国现代药物应用, 2017, 11(3): 64-65.
ZHANG Y. Clinical effect analysis of abnormal cervical curvature in the diagnosis of young cervical spondylosis[J]. Zhongguo Xian Dai Yao Wu Ying Yong, 2017, 11(3): 64-65. Chinese.
- [2] 黎泓享, 陈关林. 颈椎生理曲度异常对颈椎病发病作用的病例对照研究[J]. 吉林医学, 2013, 34(15): 2916.
LI HX, CHEN GL. Case control study on the effect of abnormal cervical curvature on cervical spondylosis[J]. Ji Lin Yi Xue, 2013, 34(15): 2916. Chinese.
- [3] Borden AGB, Rechtman AM, Gershom-Coben J. The normal cervical lordosis[J]. Radiology, 1960, 74(5): 806-809.
- [4] 王军辉, 赵颖, 陈亚玲, 等. 单纯性寰枢关节半脱位常见类型及 CR 表现[J]. 中医正骨, 2008, 20(2): 20-21.
WANG JH, ZHAO Y, CHEN YL, et al. Common types and Cr manifestations of simple atlantoaxial subluxation[J]. Zhong Yi Zheng Gu, 2008, 20(2): 20-21. Chinese.
- [5] 欧国峰, 董博, 刘继华, 等. 神经根型颈椎病的中西医结合治疗进展[J]. 现代中西医结合杂志, 2017, 26(7): 791-793.
OU GF DONG B, LIU JH, et al. Advances in the treatment of cervical spondylotic radiculopathy by Traditional Chinese and western medicine[J]. Xian Dai Zhong Xi Yi Jie He Za Zhi, 2017, 26(7): 791-793. Chinese.
- [6] 高丹, 商雷. Pulstar 联合定点旋转复位法治疗寰枢关节半脱位临床观察[J]. 辽宁中医药大学学报, 2019, 21(3): 155-157.
GAO D, SHANG L. Clinical observation on the treatment of atlantoaxial subluxation by pulstar combined with fixed-point rotary reduction[J]. Liao Ning Zhong Yi Yao Da Xue Xue Bao, 2019, 21(3): 155-157. Chinese.
- [7] 张明才, 石印玉, 陈东煜, 等. 颈椎病患者寰枢关节骨错缝的临床诊治价值的研究[J]. 中国骨伤, 2016, 29(10): 898-902.
ZHANG MC, SHI YY, CHEN DY, et al. Clinical diagnosis and treatment value of atlantoaxial joint dislocation in patients with cervical spondylosis[J]. Zhongguo Gu Shang/China J Orthop Trauma, 2016, 29(10): 898-902. Chinese with abstract in English.
- [8] 罗伟, 张亚林. 枕寰枢复合体创伤的影像学诊断[J]. 中国中西医结合影像学杂志, 2017, 15(03): 294-296, 299.
- [9] LUO W, ZHANG YL. Imaging diagnosis of occipital atlantoaxial complex trauma[J]. Zhongguo Zhong Xi Yi Jie He Ying Xiang Xue Za Zhi, 2017, 15(3): 294-296, 299. Chinese.
- [9] 李明洋, 王欢. 寰枢关节运动学研究进展[J]. 脊柱外科杂志, 2018, 16(2): 114-119.
LI MY, WANG H. Research progress of atlantoaxial joint kinematics[J]. Ji Zhu Wai Ke Za Zhi, 2018, 16(2): 114-119. Chinese.
- [10] Boszczyk BM, Littlewood AP, Putz R. A geometrical model of vertical translation and alar ligament tension in atlanto-axial rotation[J]. Eur Spine J, 2012, 21(8): 1575-1579.
- [11] 戴阳, 菅凤增, 黄菊英. 类风湿关节炎致寰枢关节脱位发病机制研究进展[J]. 中国现代神经疾病杂志, 2018, 18(5): 366-371.
DAI Y, JIAN FZ, HUANG JY. Research progress on pathogenesis of atlantoaxial joint dislocation caused by rheumatoid arthritis[J]. Zhongguo Xian Dai Shen Jing Ji Bing Za Zhi, 2018, 18(5): 366-371. Chinese.
- [12] Morishita Y, Falakassa J, Naito M, et al. The kinematic relationships of the upper cervical spine[J]. Spine (Phila Pa 1976), 2009, 34(24): 2642-2645.
- [13] 刘静文, 黄菊英, 菅凤增. 寰枢关节脱位病因及其相关作用机制研究[J]. 中国现代神经疾病杂志, 2017, 17(3): 228-231.
LIU JW, HUANG JY, JIAN FZ. Etiology and mechanism of atlantoaxial joint dislocation[J]. Zhongguo Xian Dai Shen Jing Ji Bing Za Zhi, 2017, 17(3): 228-231. Chinese.
- [14] 郑晓斌, 林远方, 陈世忠, 等. 颈腰椎曲改变与脊柱伤病关系 11932 例调查报告[J]. 中华中医药杂志, 2020, 35(04): 2023-2026.
ZHENG XB, LIN YF, CHEN SZ, et al. Investigation on the relationship between cervical and lumbar curvature and spinal injury in 11932 cases[J]. Zhonghua Zhong Yi Yao Za Zhi, 2020, 35(4): 2023-2026. Chinese.
- [15] 魏威, 叶杨, 王以进. 颈椎生理曲度变直的生物力学研究及临床意义[J]. 浙江中西医结合杂志, 2011, 21(9): 610-613.
WEI W, YE Y, WANG YJ. Biomechanical study and clinical significance of cervical physiological curvature straightening[J]. Zhe Jiang Zhong Xi Yi Jie He Za Zhi, 2011, 21(9): 610-613. Chinese.
- [16] Iizuka H, Iizuka Y, Kobayashi R, et al. The relationship between an intramedullary high signal intensity and the clinical outcome in atlanto-axial subluxation owing to rheumatoid arthritis[J]. Spine (Phila Pa 1976), 2014, 14: 938-943.
- [17] 邸保林, 董国顺, 杨举, 等. 寰枢关节不稳对颈椎生理曲度的影响及临床意义[J]. 颈腰痛杂志, 2014, 35(1): 19-21.
DI BL, DONG GS, YANG J, et al. Influence of atlantoaxial instability on cervical physiological curvature and its clinical significance[J]. Jing Yao Tong Za Zhi, 2014, 35(1): 19-21. Chinese.
- [18] 周春香, 孟俊非. 寰枢关节脱位的影像诊断[J]. 国际医学放射学杂志, 2017, 40(4): 441-449.
ZHOU CX, MENG JF. Imaging diagnosis of atlantoaxial dislocation[J]. Guo Ji Yi Xue Fang She Xue Za Zhi, 2017, 40(4): 441-449. Chinese.

(收稿日期: 2021-01-20 本文编辑: 王宏)