

骨科机器人辅助下脊柱椎弓根螺钉置入准确性与安全性的临床研究

张同同^{1,2}, 王增平², 王中华^{1,2}, 汪其苑^{1,2}, 薛文², 宋玉鑫², 刘林²

(1. 甘肃中医药大学第一临床医学院, 甘肃 兰州 730000; 2. 甘肃省人民医院骨二科, 甘肃 兰州 730000)

【摘要】 目的: 探讨骨科机器人与 C 形臂 X 线透视辅助下脊柱椎弓根螺钉置入的准确性与安全性。方法: 对 2019 年 1 月至 2020 年 8 月采用外科治疗的 36 例脊柱疾患病例进行回顾性分析。36 例患者中 18 例采用骨科机器人辅助下的椎弓根螺钉置入(观察组), 男 12 例, 女 6 例; 年龄 16~61(38.44±3.60) 岁; 青少年脊柱侧弯 1 例, 脊柱结核 1 例, 腰椎滑脱 7 例, 胸椎骨折 4 例, 腰椎骨折 5 例。另外 18 例采用 C 形臂 X 线辅助下的椎弓根螺钉置入(对照组), 男 10 例, 女 8 例; 年龄 18~58(43.22±2.53) 岁; 青少年脊柱侧弯 1 例, 腰椎滑脱 6 例, 胸椎骨折 6 例, 腰椎骨折 5 例。记录两组患者的术中透视次数、置钉时间及术后并发症; 术后行 CT 扫描, 采用 Gertzbein-Robbins 标准评价椎弓根螺钉置入的准确性, 并计算椎弓根螺钉置入准确率。结果: 观察组术中透视次数为(6.89±0.20) 次, 与对照组的(14.00±0.18) 次比较, 差异有统计学意义($P<0.05$); 观察组每枚螺钉置入时间为(2.56±0.12) min, 与对照组的(4.22±0.17) min 比较差异有统计学意义($P<0.05$)。术后对照组出现 1 例切口感染, 经积极换药后痊愈, 随访期间两组患者均未出现螺钉松动、断裂等严重并发症, 两组间并发症比较差异无统计学意义($P>0.05$)。观察组共置入螺钉 107 枚, 其中 A 类 101 枚, B 类 4 枚, C 类 2 枚, D 类 0 枚, E 类 0 枚, 椎弓根螺钉置入的准确率=[(A 类+B 类螺钉数目)/组内所有置入螺钉数目]×100%=98.1%(105/107); 对照组共置入螺钉 104 枚, 其中 A 类 90 枚, B 类 4 枚, C 类 5 枚, D 类 5 枚, E 类 0 枚, 椎弓根螺钉置入的准确率=[(A 类+B 类螺钉数目)/组内所有置入螺钉数目]×100%=90.3%(94/104), 两组比较差异有统计学意义($P<0.05$)。结论: 骨科机器人辅助下置入椎弓根螺钉术中透视次数少, 置钉时间短, 准确率更高, 可使手术安全性进一步提高, 在骨科领域具有广阔的应用前景。

【关键词】 外科手术, 计算机辅助; 机器人手术; 椎弓根钉; 准确性; 安全性

中图分类号: R687.3

DOI: 10.12200/j.issn.1003-0034.2022.02.003

开放科学(资源服务)标识码(OSID):



Accuracy and safety of robot assisted pedicle screw placement ZHANG Tong-tong, WANG Zeng-ping, WANG Zhong-hua, WANG Qi-yuan, XUE Wen, SONG Yu-xin, and LIU Lin*. *The Second Department of Orthopaedics, People's Hospital of Gansu Province, Lanzhou 730000, Gansu, China

ABSTRACT Objective: To investigate the accuracy and safety of pedicle screw placement assisted by orthopedic robot and C-arm fluoroscopy. **Methods:** The clinical data of 36 patients with spinal diseases underwent surgical treatment from January 2019 to August 2020 was retrospectively analyzed. Among them, 18 cases were implanted pedicle screws assisted by orthopaedic robot (observation group), including 12 males and 6 females, aged from 16 to 61 years with an average of (38.44±3.60) years; there were 1 case of adolescent scoliosis, 1 case of spinal tuberculosis, 7 cases of lumbar spondylolisthesis, 4 cases of thoracic fracture and 5 cases of lumbar fracture. Another 18 cases were implanted pedicle screws assisted by C-arm fluoroscopy (control group), including 10 males and 8 females, aged from 18 to 58 years with an average of (43.22±2.53) years; there were 1 case of adolescent scoliosis, 6 cases of lumbar spondylolisthesis, 6 cases of thoracic fracture and 5 cases of lumbar fracture. The intraoperative fluoroscopy times, nail placement time and postoperative complications were recorded in two groups. CT scan was performed after operation. The Gertzbein-Robbins standard was used to evaluate the accuracy of pedicle screw placement which was calculated. **Results:** The number of intraoperative fluoroscopy in observation group was (6.89±0.20) times, which was significantly higher than that in control group (14.00±0.18) times ($P<0.05$). The placement time of each screw in observation group was (2.56±0.12) min, which was significantly different from that in control group (4.22±0.17) min ($P<0.05$). One case of incision infection occurred in control group after operation, and recovered after active dressing change.

基金项目: 甘肃省人民医院内科科研基金项目(编号: 20GSSY4-31)

Fund program: Scientific Research Fund Project of Gansu Provincial People's Hospital (NO. 20GSSY4-31)

通讯作者: 刘林 E-mail: ztt20202@163.com

Corresponding author: LIU Lin E-mail: ztt20202@163.com

During the follow-up period, no serious complications such as screw loosening and fracture occurred in two groups, and there was no significant difference in complications between two groups ($P>0.05$). A total of 107 screws were placed in observation group, including 101 screws in class A, 4 in class B, 2 in class C, 0 in class D and 0 in class E, the accuracy rate of pedicle screw placement= $[(\text{number of screws in class A+B}) / \text{the number of all screws placed in the group}] \times 100\% = 98.1\% (105/107)$; and a total of 104 screws were placed in control group, including 90 screws in class A, 4 in class B, 5 in class C, 5 in class D and 0 in class E, the accuracy rate of pedicle screw implantation= $[(\text{number of screws in class A+B}) / \text{the number of all screws placed in the group}] \times 100\% = 90.3\% (94/104)$; there was significant difference between two groups ($P<0.05$). **Conclusion:** Orthopaedic robot assisted pedicle screw placement has the advantages of less fluoroscopy times, shorter screw placement time and higher accuracy, which can further improve the surgical safety and has a broad application prospect in the orthopaedic.

KEYWORDS Surgery, computer-assisted; Robotic surgical procedures; Pedicle screws; Accuracy; Safety

在脊柱外科手术中，椎弓根螺钉内固定术是重建脊椎稳定性的重要手术方法，对于重建脊柱稳定性及术后恢复脊柱生物力学具有重要意义^[1-2]。脊椎解剖复杂，重要的神经、血管分布于脊柱周围，椎弓根螺钉置入不当，极有可能会严重的手术并发症。已有文献报道椎弓根螺钉固定术的失败率为 4.9%~37.5%^[3]。因此，如何提高置钉的准确性及安全性，一直以来是脊柱外科医师的关注点。近年来骨科机器人投入临床使用，因其具有精度高、稳定性好等特点，受到广大骨科医师的关注。研究表明，骨科机器人能够显著提高椎弓根螺钉内置入的精确性和安全性，在临床方面有广泛的应用价值^[4]。笔者对甘肃省人民医院 2019 年 1 月至 2020 年 8 月分别采用机器人辅助椎弓根螺钉置入和 C 形臂 X 线透视辅助下椎弓根螺钉置入的 36 例患者进行回顾性分析，现报告如下。

1 资料与方法

1.1 病例选择

纳入标准：脊柱疾病患者，包括脊柱侧弯、脊柱结核、腰椎滑脱、胸腰椎骨折；需行椎弓根螺钉内固定术治疗；椎弓根完整。排除标准：椎弓根粉碎性骨折或分离移位；合并有严重心肺功能障碍无法手术者；严重骨质疏松患者。

1.2 临床资料

本次研究共纳入 36 例患者，其中 18 例采用骨科机器人辅助下椎弓根螺钉置入(观察组)，男 12 例，女 6 例；年龄 16~61(38.44±3.60)；青少年脊柱侧弯

1 例，脊柱结核 1 例，腰椎滑脱 7 例，胸椎骨折 4 例，腰椎骨折 5 例；随访时间 7~15(11.28±2.42)个月。另外 18 例采用 C 形臂 X 线透视辅助下椎弓根螺钉置入(对照组)，男 10 例，女 8 例；年龄 18~58(43.22±2.53)岁；青少年脊柱侧弯 1 例，腰椎滑脱 6 例，胸椎骨折 6 例，腰椎骨折 5 例；随访时间 7~16 (11.83±3.29)个月。两组患者的临床资料比较差异无统计学意义($P>0.05$)，见表 1。

1.3 治疗方法

1.3.1 观察组 骨科机器人手术系统有机械臂主机、光学跟踪系统、主控台车构成。(1)将机器人系统与 C 形臂 X 线系统相互连接，用无菌塑料外套将机器人覆盖，保证机械臂的活动范围可以覆盖整个手术区域。(2)在手术邻近的节段棘突上做 1 个 2 cm 切口，安装示踪器，将光学跟踪系统置于患者头侧，面向手术区域，使机械臂、跟踪器、示踪器同时识别，确保各系统之间连接无误。(3)调整 C 形臂 X 线机，采集患者手术部位影像学信息，并将其输送至机器人主控台车，完成患者三维影像重建和机械系统自动配准。(4)在主控台车电脑上对螺钉置入路径规划，确定螺钉大小，机械臂移动至预先规划的位置。(5)沿着机械臂固定方向插入套筒，确定切口的位置，做 1 cm 切口，分离皮下组织至关节突，将套筒插入至椎弓根进钉点骨面，打入导针。(6)置入椎弓根螺钉。

1.3.2 对照组 C 形臂 X 线定位下确定需要行内固定的椎体椎弓根体表位投影，做标记后，切 1.5~

表 1 两组椎弓根螺钉置入患者的临床资料比较

Tab.1 Comparison of clinical data of patients underwent pedicle screw placement between two groups

组别	例数	性别(例)		年龄 ($\bar{x} \pm s$, 岁)	脊柱疾病(例)					随访时间 ($\bar{x} \pm s$, 月)
		男	女		脊柱侧弯	脊柱结核	腰椎滑脱	胸椎骨折	腰椎骨折	
观察组	18	12	6	38.44±3.60	1	1	7	4	5	11.28±2.42
对照组	18	10	8	43.22±2.53	1	0	6	6	5	11.83±3.29
检验值		$\chi^2=0.468$		$t=-1.086$	$\chi^2=0.000$	$\chi^2=1.029$	$\chi^2=0.120$	$\chi^2=0.554$	$\chi^2=0.000$	$t=-0.577$
P 值		0.494		0.285	1.000	0.310	0.729	0.711	1.000	0.568

2 cm 的纵行切口,置入导针。透视确认无误后依次导入扩张工作通道,用空心攻丝沿着导针攻入至椎体前约 2/3 的位置。依据透视选择大小合适的螺钉,按照导针的方向置入椎体中。

1.4 观察项目与方法

记录置钉时间、术中透视次数,计算椎弓根螺钉置入准确率。术后患者均完成 CT 扫描。由同一外科医生依据 Gertzbein-Robbins 分类标准^[5],评估在外侧、内侧、头侧和尾侧 4 个方向上椎弓根螺钉是否存在穿透骨皮质的情况。A 类,无皮质侵犯;B 类,皮质穿透 <2 mm;C 类,2 mm ≤ 皮质穿透 <4 mm;D 类,4 mm ≤ 皮质穿透 <6 mm;E 类,皮质穿透 ≥6 mm。椎弓根螺钉置入的准确率=[(A 类+B 类螺钉数目)/组内所有置入螺钉数目]×100%,对所置入的螺钉进行评价,并计算椎弓根螺钉置入的准确率。

1.5 统计学处理

采用 SPSS 25.0 统计学软件对数据进行分析,定量资料采用均数±标准差($\bar{x} \pm s$)表示,组间比较采用成组设计定量资料 *t* 检验,定性资料采用 χ^2 检验。以 $P < 0.05$ 为差异有统计学意义。

2 结果

所有患者手术顺利。两组患者术中透视次数、每枚螺钉置入时间比较,差异有统计学意义($P < 0.05$),见表 2。术后对照组出现 1 例切口感染,经积极换药后痊愈,两组患者均未出现螺钉松动、断裂等严重并发症,两组间并发症比较差异无统计学意义($\chi^2 = 0.937, P = 0.092$)。依据 Gertzbein-Robbins 分类标准,评估椎弓根螺钉是否存在穿透骨皮质的情况,观察组共置入螺钉 107 枚,其中 A 类 101 枚, B 类 4 枚, C 类 2 枚, D 类 0 枚, E 类 0 枚,椎弓根螺钉置入的准确率=98.1%(105/107);对照组共置入螺钉 104 枚,其中 A 类 90 枚, B 类 4 枚, C 类 5 枚, D 类 5 枚, E 类 0 枚,椎弓根螺钉置入的准确率=90.3%(94/104);两组间比较差异有统计学意义($\chi^2 = 5.900, P = 0.015$)。典型病例见图 1。

3 讨论

3.1 脊柱椎弓根螺钉置入的准确性和安全性

自脊柱椎弓根螺钉置入技术被介绍以来,因其具有能够承受多方位负荷、维持脊椎的稳定性等优点,广泛的应用于创伤性、退行性脊柱疾病而被脊柱外科医师所青睐^[6]。脊椎椎弓根邻近血管、神经等重要组织结构,常规 C 形臂 X 线引导下脊柱椎弓根螺钉置入的安全性、准确性,极大程度上依赖于骨科医师的经验及透视所见,一旦椎弓根螺钉置入失败,将会导致灾难性的后果。已有相关文献报道^[3],常规 C 形臂 X 线引导下医生徒手置钉的失误率在 4.9%~37.5%。因此,骨科医师一直以来的关注点就是如何提高脊柱椎弓根螺钉置入的准确性、安全性。

3.2 C 形臂 X 线透视辅助下经皮脊柱椎弓根螺钉置入技术的不足

椎弓根螺钉置入通道的建立完全依赖于透视,在透视的定位下确定椎弓根,术中切口的选择主要依赖于术者既往的临床经验。在置入导针的过程中,由于患者脊柱的生理性弯曲,背部软组织的影响,很难一次性确定理想的进针点,需要不断地调整进针点,这样容易侵犯关节突、关节囊。已有相关文献报道^[7-9],术中因为患者脊柱畸形或 C 形臂 X 线透视角度不当,很可能会增加后期螺钉损伤关节突的风险,而关节突关节破坏是术后患者小关节过早退变或邻近节段退变的危险因素。传统手术过程中透视辅助下椎弓根螺钉的置入对术者和手术室护士辐射较大,而骨科机器人无惧辐射,这可以减少术者与辐射环境的接触。Roser 等^[10]研究发现,与 C 形臂 X 线透视辅助下椎弓根螺钉置入相比,机器人辅助下置钉,在放射线下暴露的时间将近减少了 50%。传统透视下置钉的学习曲线较长,需要长期的经验积累,对于青年医生而言,掌握该技术需要长期的临床实践及经验积累;相反,骨科机器人的学习曲线短,对医师的要求不高,只要熟悉操作流程,就可在机器人的辅助下置钉。范明星等^[11]采用 CUSUM 分析方法,对同一术者连续完成的骨科机器人辅助经皮微创单节段胸腰椎骨折内固定术进行学习曲线分析,结果表明,在经历 8~20 例手术的学习曲线后,术者能够达到更高水平的机器人应用能力,能够显著提高手术精度,缩短手术时间。

3.3 机器人辅助椎弓根螺钉置入的优势

骨科机器人辅助脊柱椎弓根螺钉置入的优势主要有以下几点:(1)定位准确。提高了螺钉置入的准确性及安全性。此次研究结果表明,骨科机器人辅助下椎弓根螺钉置入的准确率 98.1%,与林书等^[12]报道骨科机器人辅助下椎弓根螺钉置入准确率为

表 2 两组椎弓根螺钉置入患者手术情况比较
Tab.2 Comparison of operation conditions of patients underwent pedicle screw placement between two groups

组别	例数	透视次数($\bar{x} \pm s$, 次)	每枚螺钉置入时间($\bar{x} \pm s$, s)
观察组	18	6.89±0.20	2.56±0.12
对照组	18	14.00±0.18	4.22±0.17
<i>t</i> 值		-26.656	-7.919
<i>P</i> 值		<0.001	<0.001

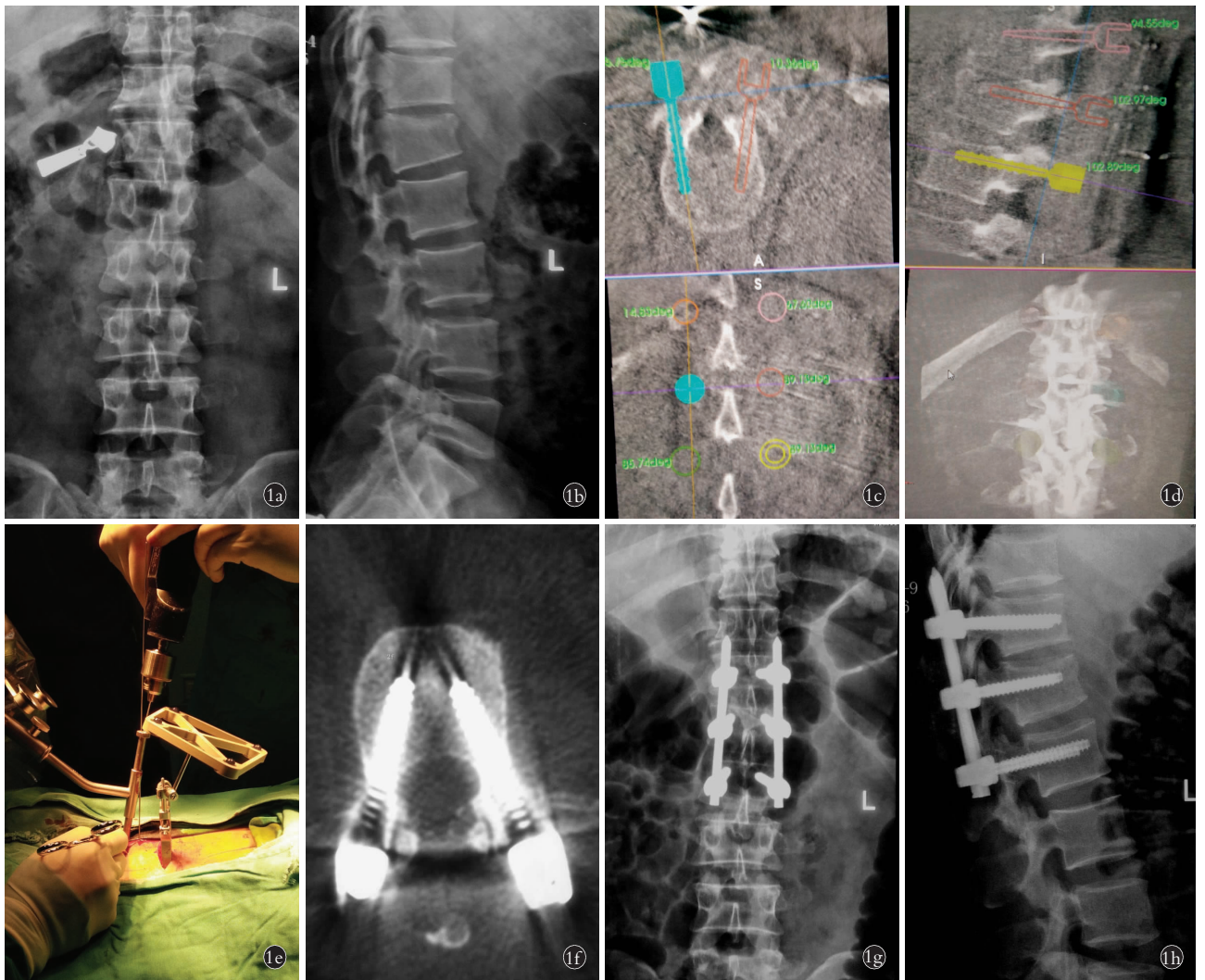


图 1 患者,男,42 岁,因外伤致腰部疼痛 1 d 入院,术前诊断为腰椎骨折 **1a,1b**. 术前正侧位 X 线片示 L₁ 压缩性骨折 **1c,1d**. 术中骨科机器人路径规划 **1e**. 机器人辅助下置入导针 **1f**. 术后 1 周 CT 扫描依据 Gertzbein-Robbins 分类标准,评为 A 类 **1g,1h**. 术后 1 周正侧位 X 线片 **Fig.1** A 42-year-old male patient was admitted to the hospital because of one day of low back pain caused by trauma, and was diagnosed with lumbar fracture **1a,1b**. Preoperative AP and lateral X-ray films showed L₁ compression fracture **1c,1d**. Path planning of intraoperative orthopaedic robot **1e**. Robot assisted placement of guide needles **1f**. One week after operation, the accuracy of pedicle screw placement was rated as class A according to Gertzbein-Robbins classification criteria **1g,1h**. AP and lateral X-ray films 1 week after operation

97.7%这一结果相似。(2)与 C 形臂 X 线透视下经皮脊柱椎弓根螺钉置入相比, 机器人机械臂的稳定性降低了因为术者疲劳或生理性手震颤而导致的置钉的失误率,在置钉的准确性、安全性及改善手术效果方面具有很大优势。此次研究表明,观察组置钉准确率为与对照组相比差异具有统计学意义($P < 0.05$)。Li 等^[13]研究发现,机器人辅助下置钉组患者的 VAS、ODI 评分与徒手置钉组相似,椎弓根螺钉置入的准确率与安全性高于徒手置钉组,进一步证实了这一观点。(3)椎弓根螺钉对近端小关节的侵犯更少,降低了术者与污染环境的接触时间及辐射剂量^[14]。本研究观察组术中透视次数与对照组比较差异有统计学意义($P < 0.05$)。(4)机器人学习曲线短,机器人辅

助下还可以规划确定最长、最粗的螺钉,使得置入的螺钉具有最大的抗拔出^[15-16]。(5)机器人的应用颠覆了传统骨科手术的大切口、大创伤的模式,降低了出血量,极大地降低了手术风险,达到了精准、微创的效果,术后患者并发症少、恢复快、住院时间短^[17]。

综上所述,骨科机器人的应用能够提高椎弓根螺钉置入的准确性与安全性,让医师在为患者进行椎弓根螺钉置入时安全性更高,是智能化、微创化及精准化的体现。在机器人的辅助下将会使外科手术更加精准、安全、高效。

参考文献

[1] 高阳阳,车先达,韩鹏飞,等. 透视引导与机器人辅助椎弓根螺钉效果的荟萃分析[J]. 中国组织工程研究, 2020, 24(3): 446-452.

- GAO YY, CHE XD, HAN PF, et al. Meta analysis of the effects of fluoroscopic guidance and robot assisted pedicle screw placement [J]. *Zhongguo Zu Zhi Gong Cheng Yan Jiu*, 2020, 24(3):446-452. Chinese.
- [2] 田伟, 范明星, 韩晓光, 等. 机器人辅助与传统透视辅助脊柱椎弓根螺钉内固定的临床对比研究[J]. *骨科临床与研究杂志*, 2016, 1(1):4-10.
- TIAN W, FAN MX, HAN XG, et al. Clinical comparative study of robot assisted and conventional fluoroscopy assisted pedicle screw fixation [J]. *Gu Ke Lin Chuang Yu Yan Jiu Za Zhi*, 2016, 1(1):4-10. Chinese.
- [3] Siddiqui MI, Wallace DJ, Salazar LM, et al. Robot-assisted pedicle screw placement: learning curve experience [J]. *World Neurosurg*, 2019, 130: E417-E422.
- [4] Shuo F, Wei T, Yi W. Clinical effects of oblique lateral interbody fusion by conventional open versus percutaneous robot-assisted minimally invasive pedicle screw placement in elderly patients [J]. *Orthop Surg*, 2020, 12(1):86-93.
- [5] Gertzbein SD, Robbins SE. Accuracy of pedicular screw placement in vivo [J]. *Spine (Phila Pa 1976)*, 1990, 15(1):11-14.
- [6] Fan Y, Du JP, Wu QN, et al. Accuracy of a patient-specific template for pedicle screw placement compared with a conventional method: a meta-analysis [J]. *Arch Orthop Trauma Surg*, 2017, 137(12):1641-1649.
- [7] Herren C, Reijnen M, Pishnamaz M, et al. Incidence and risk factors for facet joint violation in open versus minimally invasive procedures during pedicle screw placement in patients with trauma [J]. *World Neurosurg*, 2018, 112: e711-e718.
- [8] 陈龙, 海涌, 关立, 等. 机器人辅助置入与徒手置入椎弓根螺钉的对比研究[J]. *中国骨与关节杂志*, 2017, 6(10):730-736.
- CHEN L, HAI Y, GUAN L, et al. Comparative study of robot assisted and manual pedicle screw placement [J]. *Zhongguo Gu Yu Guan Jie Za Zhi*, 2017, 6(10):730-736. Chinese.
- [9] Lau D, Terman SW, Patel R, et al. Incidence of and risk factors for superior facet violation in minimally invasive versus open pedicle screw placement during transforaminal lumbar interbody fusion: a comparative analysis [J]. *J Neurosurg Spine*, 2013, 18(4):356-361.
- [10] Roser F, Tatagiba M, Maier G. Spinal robotics: current applications and future perspectives [J]. *Neurosurgery*, 2013, 72(Suppl 1):12-18.
- [11] 范明星, 张琦, 赵经纬, 等. 机器人辅助经皮微创单节段胸腰椎骨折内固定术的学习曲线[J]. *中国微创外科杂志*, 2019, 19(9):808-811.
- FAN MX, ZHANG Q, ZHAO JW, et al. Learning curve of robot assisted minimally invasive single segment thoracolumbar fracture internal fixation [J]. *Zhongguo Wei Chuang Wai Ke Za Zhi*. 2019, 19(9):808-811. Chinese.
- [12] 林书, 胡豷, 万仑, 等. 机器人辅助下经皮微创椎弓根螺钉内固定与传统开放内固定治疗胸腰椎骨折的短期疗效比较[J]. *中国修复重建外科杂志*, 2019, 33(1):76-82.
- LIN S, HU J, WAN L, et al. Comparison of short-term efficacy between robot assisted percutaneous pedicle screw fixation and traditional open internal fixation in the treatment of thoracolumbar fractures [J]. *Zhongguo Xiu Fu Chong Jian Wai Ke Za Zhi*, 2019, 33(1):76-82. Chinese.
- [13] Li HM, Zhang RJ, Shen CL. Accuracy of pedicle screw placement and clinical outcomes of robot-assisted technique versus conventional freehand technique in spine surgery from nine randomized controlled trials: a meta-analysis [J]. *Spine (Phila Pa 1976)*, 2020, 45(2):E111-E119.
- [14] 茅剑平, 张琦, 范明星, 等. 机器人辅助与徒手置入椎弓根螺钉在经椎间孔腰椎椎间融合术中的对比研究[J]. *中国微创外科杂志*, 2019, 19(6):481-484, 489.
- MAO JP, ZHANG Q, FAN MX, et al. Comparative study of robot-assisted and freehand placement of pedicle screws in transforaminal lumbar interbody fusion [J]. *Zhongguo Wei Chuang Wai Ke Za Zhi*, 2019, 19(6):481-484, 489. Chinese.
- [15] 崔冠宇, 田伟, 何达, 等. 机器人引导下微创经椎间孔椎体间融合术和传统开放手术治疗腰椎滑脱症的疗效分析[J]. *中华外科杂志*, 2017, 55(7):543-548.
- CUI GY, TIAN W, HE D, et al. Efficacy analysis of robot guided minimally invasive transforaminal interbody fusion and traditional open surgery for lumbar spondylolisthesis [J]. *Zhonghua Wai Ke Za Zhi*, 2017, 55(7):543-548. Chinese.
- [16] 田野, 张嘉男, 陈浩, 等. 脊柱机器人与传统透视辅助下微创经皮复位内固定术治疗单节段无神经症状胸腰椎骨折对比研究[J]. *中国修复重建外科杂志*, 2020, 34(1):69-75.
- TIAN Y, ZHANG JN, CHEN H, et al. A comparative study of minimally invasive percutaneous reduction and internal fixation assisted by spine robot and traditional fluoroscopy in the treatment of single segment asymptomatic thoracolumbar fractures [J]. *Zhongguo Xiu Fu Chong Jian Wai Ke Za Zhi*, 2020, 34(1):69-75. Chinese.
- [17] 李浩, 方宣城, 邱新建, 等. 机器人辅助与 C 形臂 X 线机透视经皮微创椎弓根螺钉内固定治疗胸腰椎骨折疗效的比较[J]. *骨科临床与研究杂志*, 2019, 40(5):577-582.
- LI H, FANG XC, QIU XJ, et al. Comparison of the therapeutic effect of robot-assisted and C-arm X-ray machine with percutaneous minimally invasive pedicle screw internal fixation in the treatment of thoracolumbar fractures [J]. *Gu Ke Lin Chuang Yu Yan Jiu Za Zhi*, 2019, 40(5):577-582. Chinese.

(收稿日期:2021-04-28 本文编辑:王宏)