

关节镜下清理联合富血小板血浆注射治疗 Kellgren-Lawrence 分级 I - III 级膝骨关节炎

向成浩¹, 范成龙², 覃文婕¹, 陈文革¹, 杨朝晖¹, 陈天午³, 陈刚⁴

(1. 湖北民族大学附属民大医院骨关节外科, 湖北 恩施 445000; 2. 湖北民族大学附属民大医院临床药理学室, 湖北恩施 445000; 3. 复旦大学附属华山医院运动医学科, 上海 200000; 4. 武警湖北省总队医院骨外科, 湖北 武汉 430060)

【摘要】 目的: 探讨关节镜下清理联合关节腔内注射富血小板血浆 (platelet-rich plasma, PRP) 治疗 Kellgren-Lawrence 分级 (K-L) I - III 级膝骨关节炎 (knee osteoarthritis, KOA) 的临床疗效。方法: 回顾性分析 2015 年 11 月至 2019 年 1 月行关节镜下清理联合关节腔内注射药物治疗的 117 例 KOA 患者的临床资料, 根据注射药物不同分为透明质酸钠组 (A 组) 和 PRP 组 (B 组)。A 组 60 例, 男 27 例, 女 33 例; 年龄 49~67 (54.1±4.8) 岁; K-L 分级 I 级 12 例, II 级 23 例, III 级 25 例; 术中清理后, 术后 1、2、3 周时分别向患膝关节腔注射透明质酸钠 (2 ml, 20 g) 1 次, 共 4 次。B 组 57 例, 男 25 例, 女 32 例; 年龄 47~70 (55.8±5.0) 岁; K-L 分级 I 级 10 例, II 级 20 例, III 级 27 例; 注射 PRP 5 ml, 时间、次数与 A 组相同。观察两组患者并发症发生情况, 分别于治疗后 3、6、12 个月采用疼痛视觉模拟评分 (visual analogue scale, VAS) 与 Lysholm 评分评估患膝疼痛及关节功能改善情况。结果: 117 例患者均获得随访, 时间 12~19 (14.1±1.6) 个月。两组并发症情况比较差异无统计学意义 ($P>0.05$)。治疗后 3、6、12 个月时, A、B 两组 VAS 评分分别为 3.0±0.8、2.0±0.8、2.6±0.9 与 2.9±0.8、1.9±0.7、2.2±0.8; 治疗后 3、6 个月两组 VAS 评分比较差异无统计学意义 ($P>0.05$), 但治疗后 12 个月时 B 组评分低于 A 组 ($P<0.05$)。A 组治疗后 3、6、12 个月 Lysholm 评分分别为 86.6±1.8、93.1±2.0、86.7±1.7, B 组分别为 88.9±1.9、95.0±2.0、89.0±1.9, A 组均低于 B 组 ($P<0.05$)。结论: 关节镜下清理联合关节腔内注射透明质酸钠和 PRP 治疗 K-L 分级 I - III 级 KOA 患者在短期内均可有效改善患膝疼痛及关节功能且安全性好, 但注射 PRP 中远期疗效更持久。

【关键词】 富血小板血浆; 关节镜下清理术; 膝骨关节炎; 透明质酸钠

中图分类号: R684.3

DOI: 10.12200/j.issn.1003-0034.2022.01.006

开放科学 (资源服务) 标识码 (OSID):



Arthroscopic debridement combined with platelet-rich plasma injection for the treatment of Kellgren-Lawrence grade I - III knee osteoarthritis XIANG Cheng-hao, FAN Cheng-long, QIN Wen-jie, CHEN Wen-ge, YANG Zhao-hui, CHEN Tian-wu, and CHEN Gang*. *Department of Orthopaedics, the Affiliated Minda Hospital of Hubei Minzu University, Enshi 445000, Hubei, China

ABSTRACT Objective: To explore clinical effect of arthroscopic debridement combined with platelet-rich plasma (PRP) injection for Kellgren-Lawrence (K-L) grade I - III knee osteoarthritis (KOA). **Methods:** Totally 117 patients with KOA who underwent arthroscopic debridement combined with injection from November 2015 to January 2019 were retrospectively analyzed. According to different injection drugs, the patients were divided into sodium hyaluronate group (group A) and PRP group (group B). In group A, there were 60 patients, including 27 males and 33 females, aged from 49 to 67 years old with an average age of (54.1±4.8) years old; 12 patients with grade I, 23 patients with grade II and 25 patients with grade III according to K-L classification, 2 ml (20 g) sodium hyaluronate was injected into knee joint after intraoperative, 1, 2, 3 weeks after operation for 4 times. In group B, there were 57 patients, including 25 males and 32 females, aged from 47 to 70 years old with an average of (55.8±5.0) years old, 10 patients with grade I, 20 patients with grade II and 27 patients with grade III according to K-L classification, injected 5 ml PRP at the same time. Postoperative complications was recorded between two groups. Postoperative visual analogue scale (VAS) and Lysholm score at 3, 6, 12 months were used to evaluate improvement of knee pain and joint function. **Results:** All patients were followed up for 12 to 19 months with an average of (14.1±1.6) months. There was no sig-

基金项目: 湖北恩施州科技局基金项目 (编号: E20200004)

Fund program: Hubei Enshi Science and Technology Bureau Fund Project (No. E20200004)

通讯作者: 陈刚 E-mail: 1227145247@qq.com

Corresponding author: CHEN Gang E-mail: 1227145247@qq.com

nificant difference in postoperative complications between group A and group B ($P>0.05$). Postoperative VAS score in group A at 3, 6, 12 months were $3.0\pm 0.8, 2.0\pm 0.8, 2.6\pm 0.9$ respectively, and $2.9\pm 0.8, 1.9\pm 0.7, 2.2\pm 0.8$ in group B respectively; and no difference at 3 and 6 months after operation between two groups ($P<0.05$), while VAS score in group B was higher than group A at 12 months after operation ($P<0.05$). Postoperative Lysholm score in group A at 1, 6, 12 months ($86.6\pm 1.8, 93.1\pm 2.0, 86.7\pm 1.7$) were lower than group B ($88.9\pm 1.9, 95.0\pm 2.0, 89.0\pm 1.9$) ($P<0.05$). **Conclusion:** Arthroscopic debridement combined with sodium hyaluronate or PRP injection for K-L grade I-III KOA could effectively relieve pain and improve joint function with higher safety in short term, but the medium-long-term effect of PRP injection is stable.

KEYWORDS Platelet-rich plasma; Arthroscopic debridement; Knee osteoarthritis; Sodium hyaluronate

膝骨关节炎 (knee osteoarthritis, KOA) 在我国 40 岁以上人群多发并随着人口老龄化呈上升趋势, 对其治疗正朝着阶梯分级治疗、微创治疗、精准治疗方向发展^[1-2]。目前针对早中期 KOA 的治疗方法有功能锻炼、理疗、口服药物、关节腔内注射药物、膝关节镜下清理等^[3]。关节镜下清理能迅速改善关节腔内环境, 缓解症状迅速, 创伤小。关节腔内注射药物亦是经典治疗方法, 常用注射药物有透明质酸钠、糖皮质激素等。近来, 富血小板血浆 (platelet-rich plasma, PRP) 以其促进组织修复, 镇痛, 可预期的生物安全性在骨关节疾病的治疗中亦有应用^[4-7]。本研究回顾性分析 2015 年 11 月至 2019 年 1 月行膝关节镜下清理并联合关节腔注射透明质酸钠或 PRP 治疗的 117 例 Kellgren-Lawrence (K-L)^[8] 分级 I-III 级 KOA 患者的临床资料, 现报告如下。

1 资料与方法

1.1 病例选择

纳入标准: (1) 所有病例符合美国风湿学会推荐的 KOA 诊断标准^[9]。(2) K-L 分级 I-III 级。(3) 理疗、口服药物等保守治疗不佳, 且近 1 个月内未用其他药物保守治疗者。(4) 患者要求行关节镜下清理, 注射治疗意愿强烈。排除标准: (1) 患膝关节合并感染、结核、痛风、肿瘤等。(2) K-L 分级 > III 级。(3) 患膝关节有手术史者。(4) 存在凝血功能、心肺脑等严重内科疾病, 不能耐受手术者。

1.2 临床资料

本组 117 例患者根据注射药物不同分为透明质

酸钠组 (A 组) 和 PRP 组 (B 组)。A 组 60 例, 男 27 例, 女 33 例; 年龄 $49\sim 67 (54.1\pm 4.8)$ 岁; 病程 $4\sim 21 (10.9\pm 5.1)$ 年; 左侧 26 例, 右侧 34 例; K-L 分级 I 级 12 例, II 级 23 例, III 级 25 例。B 组 57 例, 男 25 例, 女 32 例; 年龄 $47\sim 70 (55.8\pm 5.0)$ 岁; 病程 $1\sim 19 (11.6\pm 4.8)$ 年; 左侧 28 例, 右侧 29 例; K-L 分级 I 级 10 例, II 级 20 例, III 级 27 例。两组患者性别、年龄、病程、侧别、K-L 分级等基线资料比较差异无统计学意义 ($P>0.05$), 具有可比性, 见表 1。本研究经湖北民族大学附属民大医院伦理委员会许可 (编号: K2020001)。

1.3 治疗方法

手术操作均由同一组医师完成。患者采用硬膜外麻醉, 取仰卧位, 患肢大腿根部上电动气囊止血带 (压力设定 45 kPa)。常规消毒铺巾后, 取内外侧膝眼置入关节镜器械, 顺序探查关节腔各间室, 并依据病变情况进行相应处理, 包括半月板成形或缝合、滑膜皱襞切除、游离体摘除、微骨折术等, 清理完毕。

1.3.1 透明质酸钠组 分别于术中清理后及术后第 1、2、3 周时, 患膝关节腔注入 2 ml (20 g) 透明质酸钠 (上海昊海生物科技股份有限公司, 国药准字 H20051837) 1 次, 共 4 次。

1.3.2 PRP 组 分别于术中清理后及术后第 1、2、3 周时, 患膝关节腔注入 5 ml PRP 1 次, 共 4 次。PRP 制备遵循通用方法, 患者在静脉血采集前 2 周内无抗栓药物治疗、输血治疗或其他影响血液采集的治疗史。无菌注射器抽取 25 ml 自体肘正中静脉血, 混

表 1 两组膝骨关节炎患者术前一般资料比较

Tab.1 Comparison of preoperative general data between two groups of patients with Knee osteoarthritis

组别	例数	性别 (例)		年龄 ($\bar{x}\pm s$, 岁)	病程 ($\bar{x}\pm s$, 年)	侧别 (例)		K-L 分级 (例)		
		男	女			左侧	右侧	I 级	II 级	III 级
A 组	60	27	33	54.1 ± 4.8	10.9 ± 5.1	26	34	12	23	25
B 组	57	25	32	55.8 ± 5.0	11.6 ± 4.8	28	29	10	20	27
检验值		$\chi^2=0.015$		$t=1.819$	$t=0.707$	$\chi^2=0.192$		$\chi^2=0.391$		
P 值		0.901		0.071	0.481	0.661		0.822		

注: A 组为透明质酸钠组; B 组为富血小板血浆组。下同

Note: Group A stands for sodium hyaluronate group; Group B stand for PRP group. The same below

合 9:1 枸橼酸钠后置于 PRP 离心机 (山东威高医疗集团器械公司,图 1)离心套管中,1 500 r/min 离心 10 min,全血分为红细胞层、贫血小板血浆层及 PRP 层。去除下层沉积红细胞,余下部分 2 000 r/min 离心 10 min,再次去除下层红细胞,留取中间层即为 PRP;25 ml 自体静脉血制备得到 5 ml PRP,PRP 内血小板浓度为全血血小板浓度的 5 倍。缝合切口,弹力绷带加压包扎。



图 1 PRP 离心仪
Fig.1 PRP centrifugal instrument

1.3.3 术后处理 术后 24 h 内术区持续冷敷,术后第 2 天行股四头肌、踝泵等功能练习,第 3 天助行器保护下逐渐下地负重。4~6 周后弃拐负重行走及力量练习,康复锻炼期间注意保护防止二次外伤。

1.4 观察项目与方法

记录两组患者并发症情况。分别于治疗后 3、6、12 个月时采用视觉模拟评分^[10](visual analogue scale, VAS)对疼痛进行评价,0 分表示无痛,10 分表示剧烈疼痛,分数越高提示疼痛越严重;并采用 Lysholm 等^[11]评分对膝关节功能进行评价,包括跛行、疼痛、支撑、交锁、不稳定、肿胀、爬楼梯、下蹲等指标,满分 100 分。

1.5 统计学处理

采用 SPSS 20.0 软件进行统计学分析。符合正态分布的定量资料采用均数±标准差($\bar{x} \pm s$)表示,组间比较采用成组设计定量资料的 *t* 检验;定性资料比较采用 χ^2 检验。以 $P < 0.05$ 为差异有统计学意义。

2 结果

2.1 并发症情况

本组 117 例患者均获得随访,时间 12~19(14.1±1.6)个月。术后 A 组出现患膝关节肿胀 4 例,穿刺点疼痛 2 例;B 组出现患膝关节肿胀 3 例,穿刺点疼痛 3 例;两组并发症比较差异无统计学意义($P > 0.05$),见表 2。

2.2 VAS 评分比较

两组患者治疗前,治疗后 3、6 个月 VAS 评分比较差异无统计学意义($P > 0.05$);治疗后 12 个月时 A 组 VAS 评分高于 B 组($P < 0.05$)。见表 2。

2.3 Lysholm 评分比较

组内比较:两组治疗后 6 个月 Lysholm 评分均高于治疗后 3 个月($P < 0.05$);治疗后 12 个月时均低于治疗后 6 个月($P < 0.05$)。组间比较:治疗后 3、6、12 个月时 A 组 Lysholm 评分均低于 B 组($P < 0.05$)。见表 3。典型病例见图 2,3。

3 讨论

3.1 膝关节镜下清理治疗 KOA 特点

KOA 主要病理改变为膝关节软骨退变、剥脱,骨赘形成,软骨下骨硬化、囊性变,滑膜增厚等。早中期 KOA 患者采用理疗、功能锻炼、口服药物、关节腔内注射药物等措施多可缓解疼痛,改善患膝功能。本研究纳入患者因重返工作,活动要求强烈,故均行关节镜下清理治疗。关节镜下清理有以下优势:(1)可有效清除骨赘、游离体等,减少软骨磨损,迅速缓解疼痛,改善关节功能^[3]。(2)可清除炎性增生组织,可有效阻断炎性组织对患膝其他部位的进一步侵蚀,术中大量液体冲洗亦可防止炎性因子入血影响其他关节。(3)可修整因软骨退变、剥脱、骨赘形成等引起的软骨表面平整性丢失,预防疾病发展。

表 2 两组膝骨关节炎患者治疗后并发症及随访各时间点 VAS 评分比较

Tab.2 Comparison of complications and VAS scores at different time points of follow-up between two groups of patients with knee osteoarthritis

组别	例数	并发症(例)	VAS 评分($\bar{x} \pm s$,分)			
			治疗前	治疗后 3 个月	治疗后 6 个月	治疗后 12 个月
A 组	60	6	6.2±0.6	3.0±0.8	2.0±0.8	2.6±0.9
B 组	57	6	6.4±0.4	2.9±0.8	1.9±0.7	2.2±0.8
检验值		$\chi^2=0.466$	$t=0.692$	$t=0.468$	$t=0.353$	$t=1.727$
P 值		0.193	0.827	0.641	0.725	0.028

表 3 两组膝关节炎患者治疗后不同时间点 Lysholm 评分比较($\bar{x}\pm s$, 分)

Tab.3 Comparison of Lysholm scores at different time points after operation between two groups of patients with knee osteoarthritis($\bar{x}\pm s$, score)

项目	A 组(例数=60)			B 组(例数=57)		
	治疗后 3 个月	治疗后 6 个月	治疗后 12 个月	治疗后 3 个月	治疗后 6 个月	治疗后 12 个月
跛行	4.2±0.2	4.5±0.2	4.4±0.3	4.4±0.3	4.6±0.1	4.4±0.1
疼痛	23.6±0.7	24.1±0.2	22.9±0.8	23.7±0.4	24.3±0.2	23.3±0.6
支撑	4.3±0.3	4.6±0.1	4.6±0.2	4.3±0.2	4.7±0.2	4.6±0.3
交锁	13.4±1.2	13.9±0.8	12.9±1.6	13.6±0.5	14.1±0.2	13.6±0.6
不稳定	22.3±0.6	23.9±0.5	21.7±1.2	23.6±1.1	24.3±0.1	22.5±1.1
肿胀	7.9±0.3	8.7±0.4	8.0±0.4	8.1±0.3	8.6±0.2	8.4±0.3
爬楼梯	7.4±0.8	8.9±0.4	8.4±1.3	7.9±1.2	8.7±0.4	8.5±1.8
下蹲	4.1±0.3	4.5±0.4	4.4±0.3	4.0±0.4	4.7±0.1	4.5±0.2
总分	86.6±1.8	93.1±2.0 [○]	86.7±1.7 [◇]	88.9±1.9 [■]	95.0±2.0 ^{●*}	89.0±1.9 ^{◆*}

注:与 A 组治疗后 3 个月比较,[○] $t=10.124, P<0.05$; [■] $t=0.672, P<0.05$;与 A 组治疗后 6 个月比较,[◇] $t=12.313, P<0.05$; ^{*} $t=0.441, P<0.05$;与 B 组治疗后 3 个月比较,[●] $t=12.471, P<0.05$;与 B 组治疗后 6 个月比较,[◆] $t=14.156, P<0.05$;与 A 组治疗后 12 个月比较,[†] $t=0.497, P<0.05$

Note: Compared with group A at 3 months after operation, [○] $t=10.124, P<0.05$; [■] $t=0.672, P<0.05$; compared with group A at 6 months after operation, [◇] $t=12.313, P<0.05$; ^{*} $t=0.441, P<0.05$; compared with group B at 3 months after operation, [●] $t=12.471, P<0.05$; compared with group B at 6 months after operation, [◆] $t=14.156, P<0.05$; compared with group A at 12 months after operation, [†] $t=0.497, P<0.05$

3.2 关节腔内注射透明质酸钠及 PRP 特点及注射 PRP 优势

注射药物常用透明质酸钠、糖皮质激素等,透明质酸是关节滑液和软骨细胞外基质的重要组分,软骨细胞外基质合成、降解失衡可引起透明质酸浓度降低,使其对软骨的保护作用减弱,是引起关节软骨退变的重要因素之一。通过关节腔内注射人为增加透明质酸浓度可抑制炎症因子介导的软骨基质金属蛋白酶(matrix metalloproteinases, MMPs)的表达,降低由其引起的软骨细胞外基质过度降解,恢复关节滑液的黏弹性,恢复其保护作用。发挥透明质酸的分子屏障作用,抑制炎症介质、细胞在关节腔内扩散、游离,降低滑膜下痛觉器和感觉纤维的兴奋性,减轻疼痛症状,促进关节功能恢复。

近来关节腔内注射 PRP 亦受到青睐,有临床治疗指南推荐注射 PRP 并建议完善其疗效评级^[12]。PRP 注射具有以下优势:(1)PRP 注入关节腔后释放大量生长因子,其能促进间充质干细胞的增殖及软骨化,促进软骨及滑膜、血管等退变组织的修复^[13]。(2)抑制炎症因子介导的 MMPs 表达,降低软骨细胞外基质过度降解,恢复关节滑液的黏弹性及保护作用。(3)抑制炎症表达,减少其对痛觉感受器的刺激,维持关节腔内微环境稳定,为退变组织修复创造适宜环境。(4)所用 PRP 为自体血制备,无免疫排斥反应,生物安全性可预期。(5)文献报道^[14]PRP 中含有的高浓度血小板,多种抗菌肽可发挥趋化、吞噬、氧化杀菌等作用,可预防感染。

3.3 本研究治疗体会

杜薇等^[6]比较注射 PRP 与透明质酸钠治疗 K-L 分级 I-III 级 KOA 患者的临床疗效,随访 6 个月,结果显示两种方法均能减轻患膝疼痛,改善关节功能。孙仁义等^[15]亦有类似的报道。本研究两组治疗后各时间点 VAS 评分较治疗前均有改善,且两组内治疗后 6 个月时 Lysholm 评分较治疗后 3 个月时明显改善,表明注射透明质酸钠与 PRP 治疗 K-L 分级 I-III 级 KOA 均能减轻关节疼痛,改善关节功能。治疗后 12 个月,两组 Lysholm 评分均低于治疗后 6 个月,表明两种治疗方法在治疗 6 个月疗效趋于减弱,但 B 组治疗后 12 个月时的 VAS 评分及治疗后各时间点的 Lysholm 评分均优于 A 组,表明注射 PRP 在症状缓解及功能改善方面更持久。分析原因是透明质酸钠与 PRP 注入后短期内主要发挥覆盖、润滑关节软骨作用,而透明质酸钠会随时间延长逐步分解以致疗效降低,但 PRP 除润滑作用外亦能修复或延缓关节软骨损伤,起到保护关节软骨作用,故注射 PRP 疗效更持久。

笔者所在地区位于鄂西南,是土家族、苗族聚居区,属中亚热带季风型山地湿润性气候,是骨关节炎、类风湿性关节炎等疾病的高发区,严重影响着人们健康,患者往往对治疗后参加日常活动甚至一定强度劳动的意愿普遍较强烈,故注射 PRP 治疗可能更适合。但部分患者对治疗费用敏感或只要求操作简单、价格低廉的干预方法来适当改善症状,因而注射透明质酸钠对这类患者仍具有积极意义。

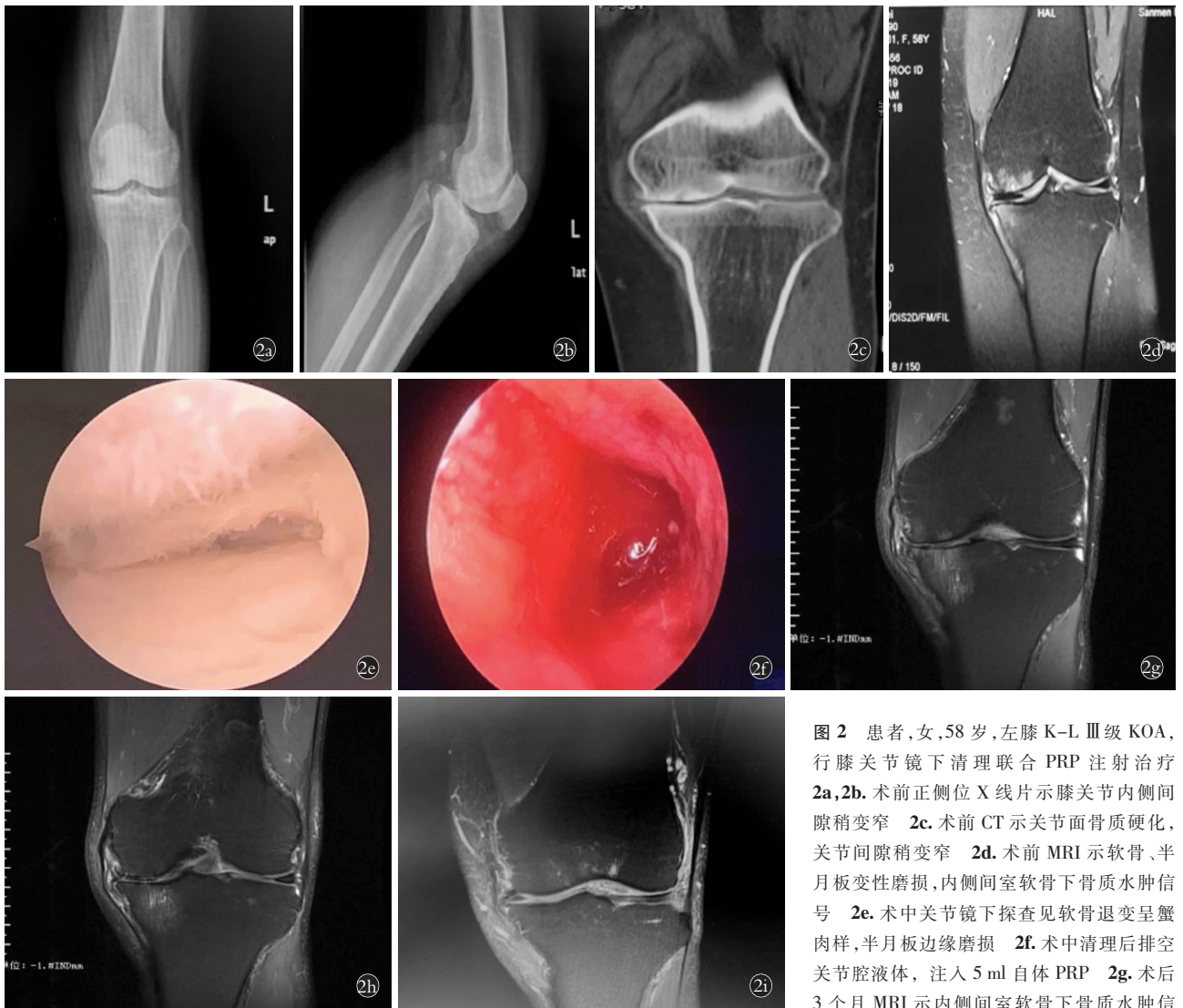

图 2 患者,女,58 岁,左膝 K-L Ⅲ级 KOA,行膝关节镜下清理联合 PRP 注射治疗 2a,2b. 术前正侧位 X 线片示膝关节内侧面间隙稍变窄 2c. 术前 CT 示关节面骨质硬化,关节间隙稍变窄 2d. 术前 MRI 示软骨、半月板变性磨损,内侧间室软骨下骨质水肿信号 2e. 术中关节镜下探查见软骨退变呈蟹肉样,半月板边缘磨损 2f. 术中清理后排空关节腔液体,注入 5 ml 自体 PRP 2g. 术后 3 个月 MRI 示内侧间室软骨下骨质水肿信号分散渐均匀,较前有所吸收 2h. 术后

6 个月 MRI 示软骨下骨质水肿信号较术后 3 个月吸收明显 2i. 术后 12 个月 MRI 示内侧间室软骨下骨质水肿信号较前明显吸收

Fig.2 A 58-year-old female patient with K-L grade Ⅲ KOA on left knee,treated with arthroscopic debridement combined with PRP injection 2a,2b. Preoperative AP and lateral X-rays showed medial space of knee joint narrowed 2c. Preoperative CT showed osteosclerosis on the articular surface with a slightly narrowed gap 2d. Preoperative MRI showed degeneration and wear of cartilage and meniscus, and signs of subchondral bone edema on the medial compartment 2e. Intraoperative arthroscopic examination showed degeneration of knee cartilage was crab-like and meniscus edge was worn 2f. Emptying fluid on the joint cavity and injected 5 ml PRP 2g. Postoperative MRI at 3 months showed signal of subchondral bone edema on the medial compartment was gradually uniformed and significantly absorbed 2h. Postoperative MRI at 6 months showed signal was significantly absorbed compared to 3 months after operation 2i. Postoperative MRI at 12 months showed signal was significantly absorbed than 6 months after operation

本研究 B 组 PRP 内血小板浓度为全血血小板浓度的 5 倍左右,单次用量为 5 ml,其制备用设备、制备方法、注射方法等均尽量保持一致,以减小个体间差异,而随访结果表明其缓解疼痛,促进患膝关节功能恢复满意。但目前 PRP 血浆成分的最佳比例、用量等尚无统一共识,后续还需进一步积累病例来获取 PRP 内血小板最佳浓度、用量,并指导临床优化 PRP 制备以扩大受益患者。本研究两组术后透明质酸钠和 PRP 均为徒手直接注射,因注射不准确有可能影响治疗效果,两组术后均有患膝关节肿胀、穿

刺点疼痛病例,可能与注射不准确有关。部分条件具备患者可在设备引导下注射,栾烁等^[16]报道在肌肉骨骼超声引导下关节腔内注射 PRP 治疗 KOA,结果表明操作安全、疗效确切。

本研究属回顾性研究,部分样本偏小,可能存在偏倚;未对不同 K-L 分级患者进行分层研究;未进行不同 PRP 注射剂量、次数的对照研究以明确剂量-疗效关系;PRP 的不同注射方式可影响疗效,未进行对照研究。因而,后续还需逐步进行相关研究,以期对早中期 KOA 的治疗提供更满意的临床疗效。

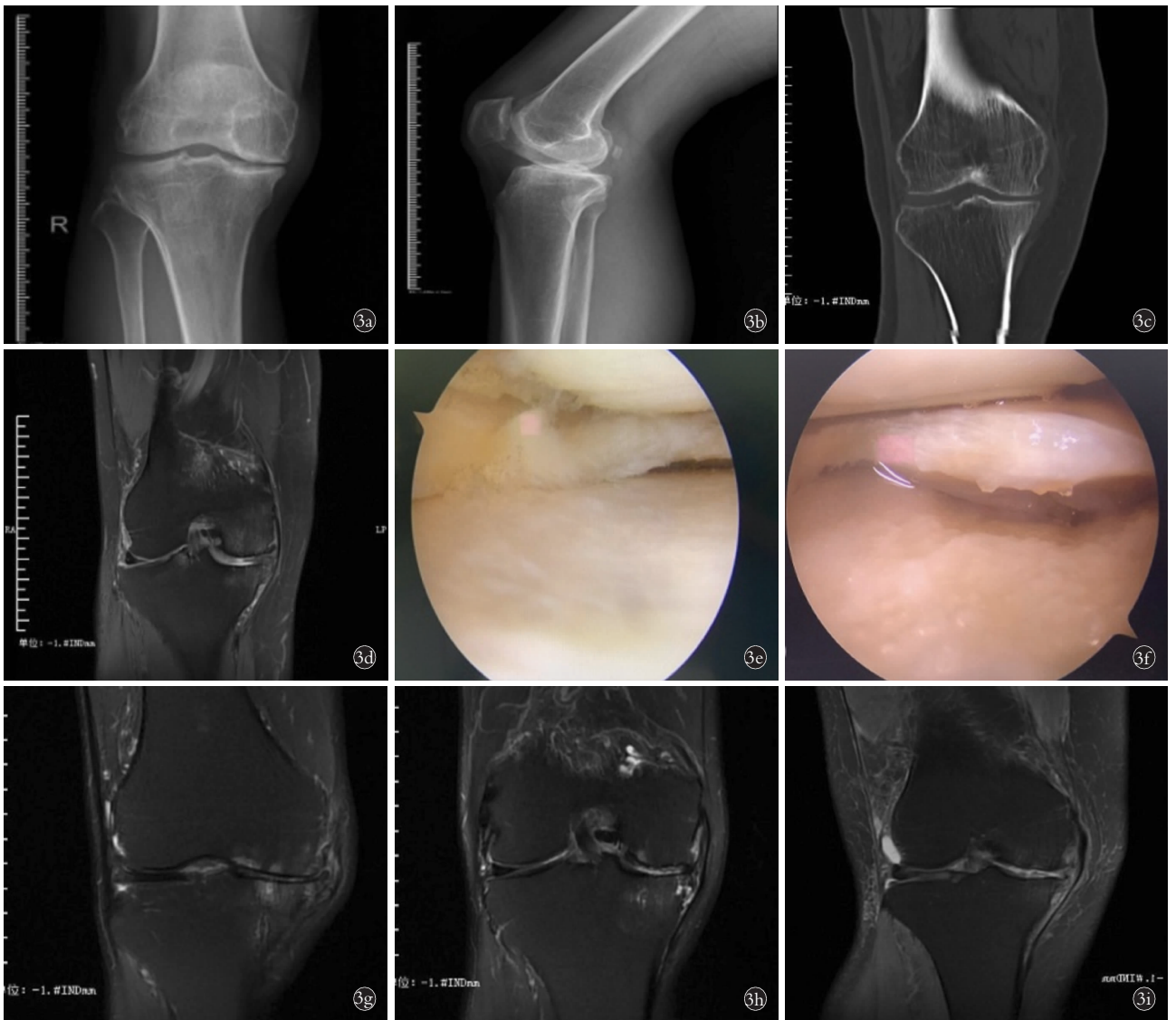


图 3 患者,女,56 岁,右膝 K-L III 级 KOA,行膝关节镜下清理联合透明质酸钠注射治疗 **3a,3b**. 术前正侧位 X 线片示膝关节退行性改变 **3c**. 术前 CT 示内侧关节间隙狭窄,对应关节面骨质硬化 **3d**. 术前 MRI 示膝关节内侧间隙对应软骨、半月板变性磨损,骨质下水肿信号 **3e**. 术中关节镜下探查见内侧间隙软骨退变呈蟹肉样,半月板磨损退变 **3f**. 术中清理后排空关节腔液体,注入 2 ml 透明质酸钠 **3g**. 术后 3 个月 MRI 示内侧间室软骨下骨质水肿信号较前稍吸收 **3h**. 术后 6 个月 MRI 示软骨下骨质水肿信号较前吸收,内侧间隙对应软骨区及半月板损伤高信号 **3i**. 术后 12 个月 MRI 示内侧间室软骨下骨质水肿信号较前稍好转,软骨区仍见损伤信号

Fig.3 A 56-year-old female patient with K-L grade III KOA in right knee, treated with arthroscopic debridement combined with sodium hyaluronate injection **3a,3b**. Preoperative X-ray showed degenerative changes of knee joint **3c**. Preoperative CT showed medial joint space was narrowed, and articular surface was osteosclerotic **3d**. Preoperative MRI showed degeneration and wear of cartilage and meniscus, and signs of subchondral bone edema on the medial compartment **3e**. Intraoperative arthroscopic examination showed that the cartilage was crab-like, meniscus wear and degeneration **3f**. Emptying fluid on the joint cavity and injected 2 ml PRP sodium hyaluronate **3g**. Postoperative MRI at 3 months showed oedema sign on medial compartment was slightly absorbed **3h**. Postoperative MRI at 6 months showed more absorbed signal than before, but cartilage and meniscus on the medial compartment showed high signal of injury **3i**. Postoperative MRI at 12 months showed absorbed signal was better than 6 months after operation, but injury signal still be seen

参考文献

[1] Miron RJ, Fujioka-Kobayashi M, Bishara M, et al. Platelet-rich fibrin and soft tissue wound healing: a systematic review[J]. Tissue Eng Part B Rev, 2017, 23(1): 83-99.

[2] 中华医学会骨科分会关节外科学组, 吴阶平医学基金会骨科学专家委员会. 膝关节关节炎阶梯治疗专家共识(2018 年版)[J]. 中华关节外科杂志(电子版), 2019, 13(1): 124-130.

[3] 朱瑞博, 颜连启, 孙钰. 膝关节骨性关节炎非手术治疗的研究进

- 展[J]. 中华临床医师杂志, 2016, 10(20):3122-3126.
- ZHU RB, YAN LQ, SUN Y. Research progress of the treatment of osteoarthritis of the knee[J]. *Zhonghua Lin Chuang Yi Shi Za Zhi*, 2016, 10(20):3122-3126. Chinese.
- [4] 陈冬冬, 鲁超, 宇文星, 等. 富血小板血浆联合髓芯减压植骨术治疗 ARCO II 期非创伤性股骨头坏死[J]. 中国骨伤, 2020, 33(11):1048-1052.
- CHEN DD, LU C, YU WX, et al. Platelet-rich plasma combined with core decompression and bone grafting in the treatment of non traumatic necrosis of femoral head in ARCO stage II [J]. *Zhongguo Gu Shang/China J Orthop Trauma*, 2020, 33(11):1048-1052. Chinese with abstract in English.
- [5] 储伟. 复合富血小板血浆的自体骨移植联合体外冲击波治疗骨不连[J]. 中国骨伤, 2019, 32(5):434-439.
- CHU W. Treatment of nonunion with autologous bone transplantation combined with platelet-rich plasma and extracorporeal shock wave [J]. *Zhongguo Gu Shang/China J Orthop Trauma*, 2019, 32(5):434-439. Chinese with abstract in English.
- [6] 杜薇, 崔洪鹏, 付本升, 等. 关节腔内及膝周痛点注射富血小板血浆治疗膝关节炎[J]. 中国骨伤, 2020, 33(3):209-213.
- DU W, CUI HP, FU BS, et al. Platelet-rich plasma intra-articular and extra-articular injection for the treatment of knee osteoarthritis [J]. *Zhongguo Gu Shang/China J Orthop Trauma*, 2020, 33(3):209-213. Chinese with abstract in English.
- [7] 袁林, 郭燕庆, 于洪波, 等. 富血小板血浆治疗 II、III 期膝骨关节炎的疗效评价[J]. 中华关节外科杂志(电子版), 2016, 10(4):386-392.
- YUAN L, GUO YQ, YU HB, et al. Clinical effects of intra-articular injection with platelet rich plasma on grade II and III knee osteoarthritis[J]. *Zhonghua Guan Jie Wai Ke Za Zhi (Dian Zi Ban)*, 2016, 10(4):386-392. Chinese.
- [8] Kellgren JH, Lawrence JS. Radiological assessment of osteoarthritis [J]. *Ann Rheum Dis*, 1957, 16(4):494-502.
- [9] Altman R, Asch E, Bloch D, et al. Development of criteria for the classification and reporting of osteoarthritis. Classification of osteoarthritis of the knee. Diagnostic and therapeutic criteria committee of the American Rheumatism Association[J]. *Arthritis Rheum*, 1986, 29(8):1039-1049.
- [10] Rivera F, Bertignone L, Grandi G, et al. Effectiveness of intra-articular injections of sodium hyaluronate-chondroitin sulfate in knee osteoarthritis: a multicenter prospective study[J]. *J Orthop Traumatol*, 2016, 17(1):27-33.
- [11] Lysholm J, Gillquist J. Evaluation of knee ligament surgery results with special emphasis on use of a scoring scale[J]. *Am J Sports Med*, 1982, 10(3):150-154.
- [12] Pourcho AM, Smith J, Wisniewski SJ, et al. Intraarticular platelet-rich plasma injection in the treatment of knee osteoarthritis: review and recommendations[J]. *Am J Phys Med Rehabil*, 2014, 93(11 Suppl 3):108-121.
- [13] Moussa M, Lajeunesse D, Hilal G, et al. Platelet rich plasma (PRP) induces chondroprotection via increasing autophagy, antiinflammatory markers, and decreasing apoptosis in human osteoarthritic cartilage[J]. *Exp Cell Res*, 2017, 352(1):146-156.
- [14] 李树源, 周琦石, 李悦, 等. 自体富血小板血浆联合植骨应用于诱导膜技术修复骨缺损[J]. 中国骨伤, 2019, 32(4):302-307.
- LI SY, ZHOU QS, LI Y, et al. Autologous platelet rich plasma combined with bone grafting in inducing membrane technology[J]. *Zhongguo Gu Shang/China J Orthop Trauma*, 2019, 32(4):302-307. Chinese with abstract in English.
- [15] 孙仁义, 贾堂宏. 关节腔内注射透明质酸钠与富血小板血浆治疗膝关节炎的比较[J]. 中国组织工程研究, 2020, 24(14):2164-2169.
- SUN RY, JIA TH. Intra-articular injection of hyaluronic acid versus platelet-rich plasma in the treatment of knee osteoarthritis [J]. *Zhongguo Zu Zhi Gong Cheng Yan Jiu*, 2020, 24(14):2164-2169. Chinese.
- [16] 栾烁, 栗晓, 林彩娜, 等. 超声引导下关节腔注射富血小板血浆治疗膝骨性关节炎疗效的回顾性研究[J]. 华西医学, 2020, 35(5):568-573.
- LUAN S, LI X, LIN CN, et al. A retrospective study of the effect of ultrasound-guided intra-articular injection of platelet-rich plasma in the treatment of knee osteoarthritis[J]. *Hua Xi Yi Xue*, 2020, 35(5):568-573. Chinese.

(收稿日期:2021-01-27 本文编辑:李宜)