

# 颈椎前路长节段融合术后并发气道阻塞行气管切开 1 例

张世民, 莫靖焯, 靳蛟, 林海, 郝俊涛

(中国中医科学院望京医院脊柱一科, 北京 100102)

关键词 气道阻塞; 颈前路手术; 脊柱融合术; 气管切开

中图分类号: R681.5

DOI: 10.12200/j.issn.1003-0034.2021.11.013

开放科学(资源服务)标识码(OSID):



**Airway obstruction after anterior long-segment fusion surgery for tracheotomy: a case report** ZHANG Shi-min, MO Jing-xuan, JIN Jiao, LIN Hai, and HAO Jun-tao. The First Department of Spinal Surgery, Wangjing Hospital, China Academy of Chinese Medical Sciences, Beijing 100102, China

**KEYWORDS** Airway obstruction; Anterior cervical spine surgery; Spinal fusion; Tracheotomy

患者,男,55岁,主因“颈痛伴四肢麻木2个月,加重伴胸部束带感,会阴、肛周麻木,双下肢无力5d”入院。患者2个月前无明显诱因出现颈痛伴四肢麻木,步行踩棉花感,于当地医院就诊,诊断为脊髓型颈椎病。行C<sub>3,4</sub>、C<sub>4,5</sub>射频消融术联合臭氧消融术,术后症状加重伴下肢无力、会阴及肛周麻木。以颈脊髓损伤(双下肢不全瘫痪),脊髓型颈椎病,颈椎管狭窄症收入治疗。入院症状:颈痛伴四肢麻木,双下肢无力、足底踩棉花感,胸部束带感,会阴、肛周麻木;二便正常。查体:右上肢伸腕肌、屈指肌肌力4级,双侧骨间肌肌力1级,右下肢肌力3级,双下肢肌张力增高。肛周皮肤感觉减退,四肢腱反射活跃,双侧Hoffmann征阳性。患者既往体健,否认慢性病史、重大手术及外伤史、过敏史。长期体力劳动者,抽烟30余年,3包/天,饮酒20余年,白酒每天150ml。否认家族遗传史。入院后实验室检查未见明显异常。颈椎正侧位X线示颈椎曲度反张,退行性改变。颈椎CT示颈椎曲度反张,C<sub>3</sub>-C<sub>6</sub>椎间盘突出,椎管狭窄,C<sub>5</sub>、C<sub>6</sub>椎体前缘骨赘形成,C<sub>6</sub>-C<sub>7</sub>融合椎。颈椎MRI示C<sub>3</sub>-C<sub>6</sub>椎间盘突出,椎管狭窄,C<sub>4,5</sub>间盘层面脊髓高信号改变,C<sub>6</sub>-C<sub>7</sub>融合椎。术前影像资料见图1a,1b,1c,1d,1e,1f。入院诊断为:(1)颈脊髓损伤。(2)脊髓型颈椎病。(3)颈椎管狭窄。患者四肢麻木胸部束带感明显,下肢无力、无法站立及步行,症状体征严重,为颈脊髓损伤、不全瘫。颈椎MRI示C<sub>3</sub>-C<sub>5</sub>椎管狭窄严重,脊髓高信号改变。患者脊髓损

伤指征明确,颈前路及颈后路手术均可完成减压,但考虑到患者曲度反张明显,C<sub>3,4</sub>、C<sub>4,5</sub>间盘突出致脊髓受压,C<sub>5,6</sub>椎间盘突出。颈椎后路手术无法纠正颈椎曲度问题,而CT未提示明显后纵韧带骨化,考虑先解决椎管前方压迫为主。最终手术方案为C<sub>3</sub>-C<sub>6</sub>前路椎间盘切除减压植骨融合术,并嘱其行术前气管推移训练。于2020年1月6日在静脉复合麻醉,气管插管成功后行C<sub>3,4</sub>、C<sub>4,5</sub>、C<sub>5,6</sub>前路椎间盘切除神经根减压,椎间cage植入融合,钛板螺钉内固定术。术中显露、减压过程顺利。关闭伤口前,检查食道、气管未见明显异常,止血满意。手术时长为210min,出血量150ml。术后半小时患者清醒后,诉四肢麻木感减轻,能够主动完成握拳、屈膝、踝屈伸活动,未诉胸闷憋气。术后予常规抗炎消肿、吸痰、雾化、营养神经治疗。嘱家属辅助拍背以主动排痰,护理辅助定时吸痰。

患者于术后第1天晨起诉憋气,少量咳痰,无胸闷,四肢感觉、活动可。体温36.7℃,脉搏78次/分,呼吸18次/分,血压125/75mmHg。查体:颈前右侧肿胀,皮肤张力略高,伤口少量渗血。肺部听诊呼吸音清,未听及干湿啰音。瞳孔对光反射正常。上肢肌力可,余查体同术后即刻。引流管通顺,术后19h引流管为45ml。心电监护仪未见异常。持续低流量吸氧,血氧饱和度维持97%~99%。术后第1天复查颈椎正侧位X线示颈椎内固定物位置稳定(图1g,1h)。患者憋气,咽痛,切口局部肿胀,上级医师查看患者后不排除局部血肿可能。予伤口换药、拆除正中缝线1针,挤压伤口,未见明显血液渗出。床边局部B超提示未见明显血肿。初步考虑为气管牵拉反应,予吸氧、心电持续监护、布地奈德悬浮液2mg雾化。

通讯作者:靳蛟 E-mail:409229941@qq.com

Corresponding author: JIN Jiao E-mail:409229941@qq.com

雾化后 1 h 患者主诉憋气症状未见减轻, 血氧饱和度正常, 呼吸胸廓起伏亦正常。请耳鼻喉科会诊, 喉镜示双咽部侧索黏膜水肿、瘀血, 大量粘痰, 会厌水肿稍充血。气道部分阻塞(图 1i)。诊断为急性会厌炎, 予静脉点滴地塞米松磷酸钠注射液 20 mg 对症消肿处理。会诊建议 2 h 后复查喉镜, 护理方面嘱患者排痰, 可排出大量黏痰。但呼吸困难无缓解。观察 2 h 后, 症状未见明显减轻。患者主诉严重呼吸困难, 憋闷。体温 36.5℃, 脉率 80 次/分, 呼吸 28 次/分, 血压 120/75 mmHg。再次耳鼻喉科会诊, 喉镜检查示咽喉部高度水肿, 气道阻塞(图 1j)。耳鼻喉科医师考虑目前气管切开指征尚不明确, 建议暂不气管切开, 转入 ICU, 密切关注病情变化, 床旁备气切包, 必要时行气管切开术。请麻醉科会诊考虑是否即刻需再插管, 会诊建议密切观察, 暂不插管。于 2020 年 1 月 7 日 16:20 转入 ICU, 查血气分析、血常规、血钾钠氯、降钙素原未见明显异常, 继续抗炎消肿, 化痰处理, 同时补液、吸痰、吸氧、心电监护, 21:00 患者诉憋闷加重, 予呼吸机辅助通气, 急查血气示: pH 7.08、PCO<sub>2</sub> 92.6 mmHg、SO<sub>2</sub> 93.5%。患者随后昏迷, 呼之不应, 心率上升至 140 次/分, 持续吸氧下血氧饱和度 79%, ICU 医师予气管切开术。之后间断复查血气分析均显示正常。患者于 2020 年 1 月 8 日 13:00 开始脱机, 鼻吸氧 3 L/min, 复查血气分析 pH 7.42, PCO<sub>2</sub> 41.9 mmHg, PO<sub>2</sub> 96.6 mmHg, SO<sub>2</sub> 97.6%。患者心率 78 次/分, 呼吸 14 次/分, 血氧饱和度 100%。转回普通病房继续治疗。

转入病房后予抗炎、消肿、补液、营养支持, 吸痰、吸氧、伤口换药等护理。间断请耳鼻喉科会诊, 喉镜检查提示咽喉部水肿逐渐吸收, 嘱加强气道管理、加强经口吸痰, 口服醋酸泼尼松片 20 mg, 每日 1 次, 维持 1 周后逐渐停药。患者经治疗后逐渐坐位排痰、下地站立、家属搀扶行走。2020 年 2 月 4 日能够与医护、家属语言交流。2 月 6 日行喉镜检查(图 1k)提示喉部水肿吸收并请重症医学科会诊, 会诊意见: 患者呼吸稳定, 已封管 2 d, 无明显不适, 拔除气切套管。观察 1 d 后, 患者未出现明显不适, 于 2 月 7 日出院。

## 讨论

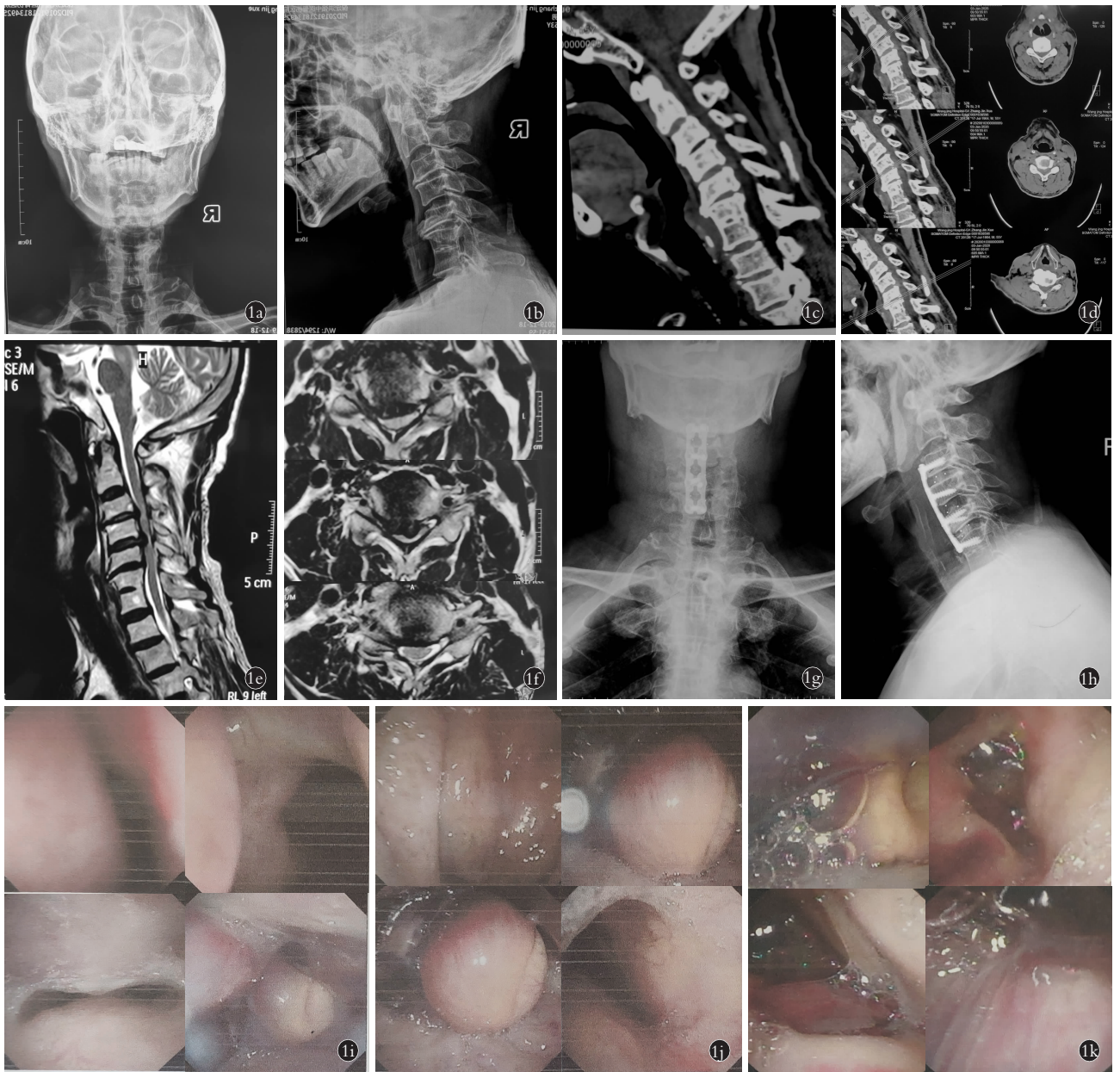
颈椎前路手术 (anterior cervical spine surgery, ACSS) 是通过 1 个或多个椎间盘切除及颈椎稳定性重建达到神经根减压的目的。而前路颈椎术后气道堵塞是临床上一种少见但极其危险的并发症<sup>[1]</sup>。该并发症的危险因素和发病机制仍然未知<sup>[2-4]</sup>。造成并发症的原因可能是气道损伤导致咽喉水肿和椎前软组织水肿, 而其他常见原因包括伤口血肿、脓肿,

脑脊液漏和组织结构改变等<sup>[2]</sup>。气道阻塞的早期症状常常是呼吸障碍<sup>[5]</sup>。阻塞从最初的无症状到完全阻塞阶段逐渐发展, 甚者可能会因呼吸衰竭导致死亡或脑死亡<sup>[6]</sup>。而这些威胁生命的气道阻塞往往需要通过再插管或者气管切开来重新开放气道以保持呼吸道通畅<sup>[7]</sup>。

(1) ACSS 术后气道阻塞的发病率极低, 多发生在术后 1~3 d。文献报道导致 ACSS 后气道堵塞需要重新插管频率为 0.56%~5.20%<sup>[8-9]</sup>, 但很大一部分患者在术后 24 h 内存在气道受损的初始症状。考虑到术后无法控制的出血和炎症性水肿的病理状况, 多项前瞻性研究也发现颈前路术后软组织肿胀程度 2~3 d 达到顶峰, 气道问题通常应在术后 24~72 h 发生<sup>[2,10]</sup>。

(2) 气道阻塞患者早期呼吸困难明显, 但血气分析往往提示正常。早期颈前路术后气道阻塞患者可能自诉呼吸及发声困难, 且仰卧平躺症状加重<sup>[11]</sup>。患者会出现咽喉肿胀伴窒息感<sup>[12]</sup>, 也有患者出现声音嘶哑咽喉疼痛<sup>[12]</sup>, 但往往氧饱和度是正常的, 低氧血症可以存在或者不存在<sup>[10-11]</sup>。随着气道肿胀程度的加重, CO<sub>2</sub> 进一步蓄积, 高碳酸血症加重, 患者常因加重的呼吸困难变得暴动、躁狂<sup>[10]</sup>, 濒死感强烈, 随后引发 CO<sub>2</sub> 麻醉, 高碳酸血症及呼吸性酸中毒导致呼吸衰竭引起昏迷。本例患者血氧饱和度一直处于监测中, 虽主诉呼吸困难明显, 但术后未出现明显氧饱和度下降现象, 血气分析提示 CO<sub>2</sub> 介于正常值高限, 直至昏迷前血气分析才出现 CO<sub>2</sub>、pH 及血氧饱和度的明显变化。所以此种氧饱和度正常容易引发延误治疗。而动脉血气分析中的 CO<sub>2</sub> 张力可能是比较客观的评估呼吸状况的方法<sup>[5]</sup>。

(3) ACSS 术后会厌水肿、咽喉肿胀致气道阻塞的原因。首先, 手术是主要因素。手术位置可能是危险因素之一, 据报道高于 C<sub>5</sub> 的手术段气道阻塞发生率是低于 C<sub>5</sub> 的手术段气道阻塞发生率的 2.5 倍<sup>[5]</sup>。上气道 C<sub>2</sub>-C<sub>4</sub> 更容易发生软组织肿胀<sup>[13]</sup>, 这可能与颈部解剖关系有关, 包括声门开口(在 C<sub>4</sub> 椎体处)在内, 气道可能会因胸骨压缩和咽部软组织的内部水肿而变形。由于有喉部和气管软骨的支持, 气道对声门开放的尾部有更强的抗外压能力。然而, 当在软骨骨骼内发生黏膜水肿时, 声门下区容易发生管腔狭窄, 由此引发气道阻塞<sup>[11]</sup>。本例患者术后超声检查不支持术后椎前血肿引起气道阻塞情况, 而术后耳鼻喉喉镜检查还是考虑会厌水肿、咽喉肿胀导致了气道阻塞引起了呼吸困难。本例患者会厌水肿严重, 可能与会厌部局部组织学特点有关, Sato 等<sup>[14]</sup>发现黏膜上皮和会厌软骨之间的空间由纤维化结缔组织、



**图 1** 患者,男,55岁,颈椎管狭窄症 **1a,1b**. 术前颈椎正侧位 X 线示颈椎曲度反张,椎间隙变窄 **1c,1d**. 术前颈椎 CT 示 C<sub>3</sub>-C<sub>6</sub> 椎间盘突出,椎管狭窄 **1e,1f**. 术前颈椎 MRI 示 C<sub>3</sub>-C<sub>6</sub> 椎间盘突出,椎管狭窄,脊髓高信号改变 **1g,1h**. 术后第 1 天颈椎正侧位 X 线片示颈椎内固定物位置稳定。椎前软组织肿胀 **1i**. 术后第 1 天第 1 次喉镜检查示会厌水肿稍充血,咽喉壁水肿 **1j**. 术后第 1 天应用激素后 1 h 喉镜检查示会厌高度水肿充血 **1k**. 气管切开后 12 d 喉镜检查示会厌右侧轻度红肿

**Fig.1** A 55-year-old male patient with cervical spinal stenosis **1a,1b**. The preoperative cervical AP and lateral X-rays showed that the cervical spine was reflexed and the intervertebral space became narrow **1c,1d**. The preoperative cervical CT showed that C<sub>3</sub>-C<sub>6</sub> intervertebral disc herniation and spinal canal stenosis **1e,1f**. The preoperative cervical MRI showed that C<sub>3</sub>-C<sub>6</sub> intervertebral disc herniation and spinal canal stenosis, with a high signal changes in the spinal cord **1g,1h**. On the first day after the operation, the cervical AP and lateral X-rays showed that the position of the cervical spine fixation was stable and the prevertebral soft tissue was swollen **1i**. The first laryngoscopy on the first day after surgery showed that the epiglottis was slightly congested and the throat wall was edema **1j**. The laryngoscopy examination showed that the epiglottis became highly edema and hyperemia at 1 hour after applying glucocorticoid on the first day after surgery **1k**. At 12 days after tracheotomy, the laryngoscopy showed mild redness and swelling on the right side of the epiglottis

脂肪组织等组成,与周围的其他喉组织相比,这些结构更稀疏,损伤等更脆弱,容易引起组织水肿。会厌位于平 C<sub>3</sub>-C<sub>4</sub> 位置,术中牵拉导致局部损伤严重,使

会厌水肿程度是正常者数倍,阻塞气道发生窒息。再者手术节段数量是发生气道阻塞的另一高危因素, Li 等<sup>[5]</sup>的研究结果表明 3 个或更多节段的手术,术

后气道阻塞的发生率为 4.97%,而单节段仅为 0.3%,其原因主要由于减压范围变大引起了多个节段椎前软组织受累并引发肿胀加重。而节段增加引起的手术时间延长,手术助手无法保持持久的集中精力引起牵引精度降低,牵引后组织缺血再灌注较明显也是一个原因。也有外科医师提出术后咽喉部黏膜充血水肿并发症的原因可能与手术局部操作影响淋巴回流有关,本例患者术后喉镜也提示淋巴组织增生明显,这也可能是咽喉肿胀的一部分原因。而本例患者术后 X 线提示椎前软组织肿胀明显也验证了多节段手术所致手术时间延长,软组织牵拉时间久的弊端,进而影响了气管的前移。但笔者综合耳鼻喉科意见认为喉镜提示的会厌严重肿胀、咽喉部水肿所致气道闭塞可能是患者严重呼吸困难的主要原因。此外,吸烟与高龄( $\geq 60$ 岁)发生气道阻塞的风险明显高于没有吸烟史且年龄偏小的患者<sup>[5]</sup>。吸烟和高龄均会引起手术部位软组织强度和柔韧性下降,老年患者气道黏膜刺激的反应能力下降,长期吸烟会引发慢性气道黏膜炎症,引起痰量增加,阻塞气道。

(4)ACSS 术后气道阻塞的处理方法。避免 ACSS 术后气道受损的一种方法是维持气管插管。维持气道通畅直至咽喉水肿消退是降低拔管后气道并发症风险的关键方法<sup>[15]</sup>。笔者认为,如果拔管后出现气道阻塞症状,暂不能评估气道阻塞短期转归的时候,可以考虑转至 ICU 以确保在发生紧急并发症时有相关抢救条件,当然这是耳鼻喉科、麻醉科等评估风险等级后做出的处理。这种处理将给患者带来经济负担<sup>[16]</sup>。

(5)ACSS 术后气道阻塞再插管或气管切开的时机。本例患者未采取再插管的原因主要有 3 个,一方面因为咽部的广泛肿胀给再插管造成了极大困难,患者难以配合完成再插管的实施<sup>[17]</sup>;另一方面是再插管可加重咽喉肿胀,造成气道二次损伤,延长消肿与气道恢复时间;再就是患者处于昏迷抢救时刻,尽早恢复气道通畅更为重要,因咽喉部肿胀再插管难以顺利完成,气管切开术更直接,与再插管相比安全性更高。气管切开应在最大限度保护患者安全的前提下选择,需要综合考虑多方面因素。气管切开术也有严格的手术指征,上呼吸道的阻塞程度决定了气管切开术的时机,常规优先考虑咽喉消肿,对于损伤不严重的患者通过激素的及时应用可避免气管的切开。

(5)应用类固醇激素对加快咽喉消肿的必要性。Lee 等<sup>[6]</sup>指出,在 ACSS 手术后,咽后间隙可使用局部皮质类固醇激素以减少椎前软组织肿胀(prevertebral soft tissue swelling, PSTS)和吞咽痛。然而关于类固醇激素对颈椎前路手术后椎前软组织肿胀的缓

解作用研究较少<sup>[18]</sup>,至今仍有争议,Nam 等<sup>[19]</sup>比较了接受前路椎间盘切除植骨融合术(anterior cervical discectomy and fusion, ACDF)患者术后地塞米松对椎前软组织肿胀的作用与安慰剂的作用,并证明类固醇在降低术后椎前软组织密度方面无效,但在术后即刻缓解呼吸困难有效。另一项研究是在围手术期给予甲强龙处理后,用纤维支气管镜检查评估术后气道水肿。甲基泼尼松龙组的咽水肿较轻<sup>[20]</sup>。也有部分研究显示应用类固醇激素组在 2 周和 1 周的随访中发现 PSTS 明显降低<sup>[21-22]</sup>,而本例患者提示类固醇激素未能达到短期内快速缓解颈椎前路术后咽喉水肿的情况。据文献报道手术后的 PSTS 在咽气道的 1~3 个月和喉道的 3~6 个月方可完全恢复到术前状态<sup>[23]</sup>。该患者在经历耳鼻喉喉镜检查,并自我夹闭气管切开通气口后可自主呼吸,笔者将此作为拔管时间点,也避免了再次呼吸困难的风险。

结合本例患者情况,可以得到一些经验及教训。患者在气管切开后的气道管理尤为重要,此过程需要制定周密的护理方案,同时对患者心理辅导也是一项必要的工作。笔者认为手术前患者自我气管推移训练非常重要<sup>[24]</sup>,尤其针对长期吸烟的老年患者,因为手术过程中的被动牵开会引起组织缺血,椎体前软组织水肿是由组织损伤引起的,而手术助手应用牵开器应经常松开以避免手术过程中的损伤<sup>[25]</sup>。术中过度牵拉以及术后过早拔管可能是造成本例患者气道阻塞加重的原因。另外术后血氧饱和度监测容易掩盖病情产生误导,因此积极申请多科会诊,进一步的气道检查尤为重要。对于因咽喉水肿而有严重气道受损风险的患者,国外医者主张维持气管插管,直到验证气道通畅,可考虑在手术结束后的 24~36 h 拔管<sup>[10]</sup>。并且在拔管前进行彻底的气道检查,并配合 X 线检查以排除颈外肿胀情况<sup>[26]</sup>。它也许能为我们今后做更周密的围手术期风险评估及术后预防处理提供思路。但尽早获得安全气道是我们首先要完成的工作<sup>[27]</sup>。

#### 参考文献

- [1] Nagoshi N, Fehlings MG, Nakashima H, et al. Prevalence and outcomes in patients undergoing reintubation after anterior cervical spine surgery: results from the AO Spine North America Multicenter Study on 8887 patients [J]. *Glob Spine J*, 2017, 7(1): 96-102.
- [2] Suk KS, Kim KT, Lee SH, et al. Prevertebral soft tissue swelling after anterior cervical discectomy and fusion with plate fixation [J]. *Inter Orthop*, 2006, 30(4): 290-294.
- [3] New PW, Cripps RA, Bonne LB. Global maps of non-traumatic spinal cord injury epidemiology: towards a living data repository [J]. *Spinal Cord*, 2013, 52: 97-109.
- [4] Klineberg E. Cervical spondylotic myelopathy: a review of the evidence [J]. *Orthop Clin North Am*, 2010, 41(2): 193-202.

- [5] Li HX, Huang YF, Shen B, et al. Multivariate analysis of airway obstruction and reintubation after anterior cervical surgery: A retrospective cohort study of 774 patients [J]. *Inter J Surg*, 2017, 41: 28-33.
- [6] Lee SH, Kim KT, Suk KS, et al. Effect of retropharyngeal steroid on prevertebral soft tissue swelling following anterior cervical discectomy and fusion: a prospective, randomized study [J]. *Spine (Phila Pa 1976)*, 2011, 36: 2286-2292.
- [7] Kim M, Rhim SC, Roh SW, et al. Analysis of the risk factors associated with prolonged intubation or reintubation after anterior cervical spine surgery [J]. *J Korean Med Sci*, 2018, 33(17): 77.
- [8] O'Neill KR, Neuman B, Peters C, et al. Risk factors for postoperative retropharyngeal hematoma after anterior cervical spine surgery [J]. *Spine (Phila Pa 1976)*, 2014, 39: 246-252.
- [9] Marquez-Lara A, Nandyala SV, Fineberg SJ, et al. Incidence, outcomes, and mortality of reintubation after anterior cervical fusion [J]. *Spine (Phila Pa 1976)*, 2014, 39: 134-139.
- [10] Palumbo MA, Aidlen JP, Daniels AH, et al. Airway compromise due to pharyngolaryngeal edema after anterior cervical spine surgery [J]. *J Clin Anesth*, 2013, 25: 66-72.
- [11] Palumbo MA, Aidlen JP, Daniels AH, et al. Airway compromise due to wound hematoma following anterior cervical spine surgery [J]. *Open Orthop J*, 2012, 6: 108-113.
- [12] Pedram M, Castagnera L, Carat X, et al. Pharyngolaryngeal lesions in patients undergoing cervical spine surgery through the anterior approach: contribution of methylprednisolone [J]. *Eur Spine J*, 2003, 12: 84-90.
- [13] Song KJ, Choi BW, Kim HY, et al. Efficacy of postoperative radiograph for evaluating the prevertebral soft tissue swelling after anterior cervical discectomy and fusion [J]. *Clin Orthop Surg*, 2012, 4(1): 77-82.
- [14] Sato S, Kuratomi Y, Inokuchi A. Pathological characteristics of the epiglottis relevant to acute epiglottitis [J]. *Auris Nasus Larynx*, 2012, 39: 507-511.
- [15] Epstein NE, Hollingsworth R, Nardi D, et al. Can airway complications following multilevel anterior cervical surgery be avoided [J]. *J Neurosurg*, 2001, 94(2): 185-188.
- [16] Tally WC, Tarabdkar S, Kovalenko BV. Safety and feasibility of outpatient ACDF in an ambulatory setting: a retrospective chart review [J]. *J Spine Surg*, 2013, 7: 84-87.
- [17] Hindy J, Novoa R, Slovik Y, et al. Epiglottic abscess as a complication of acute epiglottitis [J]. *Am J Otolaryngol*, 2013, 34(4): 362-365.
- [18] Emery SE, Akhavan S, Miller P, et al. Steroids and risk factors for airway compromise in multilevel cervical corpectomy patients: a prospective, randomized, double-blind study [J]. *Spine (Phila Pa 1976)*, 2009, 34: 229-232.
- [19] Nam TW, Lee DH, Shin JK, et al. Effect of intravenous dexamethasone on prevertebral soft tissue swelling after anterior cervical discectomy and fusion [J]. *Acta Orthop Belg*, 2013, 79: 211-215.
- [20] Pedram M, Castagnera L, Carat X, et al. Pharyngolaryngeal lesions in patients undergoing cervical spine surgery through the anterior approach: contribution of methylprednisolone [J]. *Eur Spine J*, 2003, 12: 84-90.
- [21] Lee SH, Kim KT, Suk KS, et al. Effect of retropharyngeal steroid on prevertebral soft tissue swelling following anterior cervical discectomy and fusion: a prospective, randomized study [J]. *Spine (Phila Pa 1976)*, 2011, 36: 2286-2292.
- [22] Song KJ, Lee SK, Ko JH, et al. The clinical efficacy of short-term steroid treatment in multilevel anterior cervical arthrodesis [J]. *Spine J*, 2014, 14: 2954-2958.
- [23] Kim SW, Jang C, Yang MH, et al. The natural course of prevertebral soft tissue swelling after anterior cervical spine surgery: how long will it last [J]. *Spine J*, 2017, 17(9): 1297-1309.
- [24] Qi M, Wang XW, Liu Y, et al. Comparison of three anterior cervical decompression surgery methods for the complication of multisegmental cervical spondylotic myelopathy Chin [J]. *J Spine Spinal Cord*, 2012, 22(11): 963-968.
- [25] Kim M, Rhim SC, Roh SW, et al. Analysis of the risk factors associated with prolonged intubation or reintubation after anterior cervical spine surgery [J]. *J Korean Med Sci*, 2018, 33(17): 77.
- [26] Stefanutto TB, Gatt S. Cervical decompression and unexpected soft tissue oedema: a case report [J]. *Anesth Pain Med*, 2012, 2(2): 97-100.
- [27] Debkowska MP, Butterworth JF, Moore JE, et al. Acute post-operative airway complications following anterior cervical spine surgery and the role for cricothyrotomy [J]. *J Spine Surg*, 2019, 5(1): 142-154.

(收稿日期:2020-09-14 本文编辑:王宏)