

伴有 Tillaux–Chaput 骨折块的成人踝关节骨折的手术治疗

魏新锁, 杨彪, 郭书章

(西安医学院第一附属医院骨科, 陕西 西安 710077)

【摘要】 目的: 探讨手术治疗伴有 Tillaux–Chaput 骨折块的成人踝关节骨折的临床疗效。方法: 2014 年 1 月至 2018 年 12 月采用手术治疗 15 例伴有 Tillaux–Chaput 骨折块的成人踝关节骨折患者, 其中男 9 例, 女 6 例; 年龄 27~67(45.6±14.3) 岁; 左侧 8 例, 右侧 7 例。观察患者骨折愈合及并发症情况, 采用美国足踝外科协会(American Orthopaedic Foot and Ankle Society, AOFAS)踝与后足评分标准评价踝关节功能恢复情况。**结果:** 15 例患者均获随访, 时间 18~70(38.1±9.9) 个月。所有切口 I 期愈合。X 线片复查示骨折愈合良好, 无内固定物松动、断裂等并发症发生。2 例患者有腓浅神经损伤症状, 经营养神经治疗后逐步恢复; 3 例患者踝关节屈伸活动轻度受限。末次随访 AOFAS 评分(85.6±7.9) 分, 其中优 9 例, 良 4 例, 可 2 例。**结论:** 齿状钢板固定 Tillaux–Chaput 骨折块, 操作方便, 固定牢靠, 有利于踝关节功能恢复。下胫腓联合无须常规使用螺钉固定。

【关键词】 Tillaux–Chaput 骨折; 踝关节骨折; 手术治疗
中图分类号: R683.42

DOI: 10.12200/j.issn.1003-0034.2021.09.014

开放科学(资源服务)标识码(OSID):



Surgical treatment for adult ankle fracture with Tillaux–Chaput fracture block WEI Xin-suo, YANG Biao, and GUO Shu-zhang. Department of Orthopaedics, the First Affiliated Hospital of Xi'an Medical College, Xi'an 710077, Shaanxi, China

ABSTRACT Objective: To explore clinical effect of adult ankle fracture with Tillaux–Chaput fracture block. **Methods:** From January 2014 to December 2018, 15 patients with adult ankle fracture with Tillaux–Chaput fracture block were performed operation, including 9 males and 6 females, aged from 27 to 67 years old with an average of (45.6±14.3) years old, 8 patients on the left side and 7 patients on the right side. Fracture healing and complications were observed, American Orthopaedic Foot and Ankle Society (AOFAS) was used to evaluate recovery of ankle joint function. **Results:** All patients were followed up for 18 to 70 months with an average of (38.1±9.9) months. The incisions healed well at stage I. X-ray reexamination showed all fractures healed well without loosening or breakage of internal fixation. Two patients had symptoms of superficial peroneal nerve injury and recovered gradually after nerve nourishing therapy. Three patients manifested slightly limits of flexion and extension of ankle joint. AOFAS score of ankle and hind foot at the latest follow up was (85.6±7.9), 9 patients got excellent results, 4 good and 2 fair. **Conclusion:** Fix Tillaux–Chaput fracture block with dentate steel plate has advantages of easy operation, stable fixation, and is beneficial to recovery of ankle function. It is not necessary to fix tibiofibular syndesmosis with screws.

KEYWORDS Tillaux–Chaput fracture; Ankle fracture; Surgical treatment

Tillaux–Chaput 骨折是指发生于胫骨远端胫骨前结节的撕脱骨折, 好发于 12~14 岁青少年踝部损伤, 属于 Salter–Harris III 型骨骺骨折^[1]。踝关节骨折是临床常见的骨折类型, 约占全身骨折的 9%^[2], 但同时伴有 Tillaux–Chaput 骨折块的成人踝关节骨折并不多见。对于伴有 Tillaux–Chaput 骨折块的成人踝关节骨折如何治疗, 是否需要固定 Tillaux–Chaput 骨折块, 下胫腓联合是否需要螺钉固定, 文献中尚有不同观点^[3-4]。笔者回顾性分析自 2014 年 1 月至

2018 年 12 月, 采用手术治疗的 15 例伴有 Tillaux–Chaput 骨折块的成人踝关节骨折患者资料, 报告如下。

1 临床资料

本组纳入伴有 Tillaux–Chaput 骨折块的踝关节骨折患者 15 例, 男 9 例, 女 6 例; 年龄 27~67(45.6±14.3) 岁; 左侧 8 例, 右侧 7 例。致伤原因: 摔倒、扭伤 6 例, 骑车摔伤 3 例, 车祸伤 3 例, 重物挤压、砸伤 1 例, 高处坠落伤 2 例。单纯 Tillaux–Chaput 骨折 1 例, 合并腓骨骨折 3 例, 合并内踝骨折 3 例, 合并腓骨、内踝骨折 3 例, 合并腓骨、后踝骨折 2 例, 合并腓骨、内踝、后踝骨折 2 例, 合并胫骨远端 Pilon 骨折伴高位腓骨骨折 1 例。根据踝关节损伤 Lauge–Hansen 分

通讯作者: 魏新锁 E-mail: 460926168@qq.com

Corresponding author: WEI Xin-suo E-mail: 460926168@qq.com

型^[5],旋前外旋型 6 例,旋前外展型 4 例,旋后外旋 2 例,无法分型 3 例。

入院后拍摄踝关节正侧位 X 线片、胫腓骨中上段正侧位 X 线片、踝关节 CT 扫描及三维重建,并评估软组织情况。9 例经 X 线片检查能够确诊 Tillaux-Chaput 骨折,6 例经 CT 扫描后确诊。1 例开放性损伤患者急诊手术治疗;1 例单纯 Tillaux-Chaput 骨折及 3 例合并内踝骨折或踝关节半脱位患者伤后 1~2 d 内手术;其余患者先给予石膏或支具固定,同时抬高患肢、冷敷,待肿胀明显消退后再行手术治疗。受伤至手术时间 7~13(9.8±2.5) d。

2 治疗方法

全身麻醉或持续腰硬联合麻醉,患者仰卧位,上气囊止血带,常规消毒铺巾。单纯 Tillaux-Chaput 骨折或合并外踝骨折时采用踝关节前外侧切口,注意保护腓浅神经,将第 3 腓骨肌和趾长伸肌牵向内侧,显露 Tillaux-Chaput 骨折块,注意避免损伤下胫腓前韧带,向外侧分离即可显露外踝,先直视下复位及固定外踝,再复位并用空心拉力螺钉或齿状钢板固定 Tillaux-Chaput 骨折块。合并外踝、后踝骨折时采用踝关节后外侧切口,患者采用漂浮体位,先取侧卧位,患侧在上。将腓骨长短肌牵向前侧,切开深筋膜,将踇长屈肌自腓骨起点剥离,充分显露后踝,直视下复位,然后用空心拉力螺钉或“T”形锁定板固定。将腓骨长短肌向后牵开,显露腓骨骨折处,直视下复位,采用腓骨远端解剖锁定钢板或重建钢板固定。然后患者取仰卧位,沿原切口远端略弧向前侧,显露并复位 Tillaux-Chaput 骨折块,采用 1 枚空心拉力螺钉或齿状钢板固定。合并内踝骨折时,患者取仰卧位,采用内侧弧形切口,注意保护大隐静脉,显露并复位内踝骨折块,采用 2 枚空心拉力螺钉固定。

术后抬高患肢,消肿止痛治疗。术后当天静滴抗生素预防感染,开放性损伤,适当延长至术后 3~5 d。皮下注射低分子肝素钙,预防下肢深静脉血栓。麻醉清醒后即鼓励患者进行足趾主动屈伸功能锻炼,术后 2 周切口拆线,12~16 周后根据骨折愈合情况逐步负重行走。

3 结果

3.1 疗效评价标准

末次随访时采用美国足踝外科协会(American Orthopaedic Foot and Ankle Society, AOFAS) 踝与后足评分系统^[6]评估踝关节功能,包括疼痛,功能和自主活动、支撑情况,最大步行距离,地面步行,异常步态,前后活动(屈曲加伸展),后足活动(内翻加外翻),踝-后足稳定性(前后,内翻-外翻),足部对线,满分 100 分;总分 90~100 分为优,75~89 分为良,

50~74 分为可,<50 分为差。

3.2 治疗结果

本组 15 例患者均获得随访,时间 18~70(38.1±9.9)个月。切口均 I 期愈合。X 线片复查示骨折愈合良好,无内固定物松动、断裂等并发症发生。2 例患者有腓浅神经损伤症状,术后足背外侧感觉麻木,经营养神经治疗后逐步恢复。3 例患者踝关节屈伸活动轻度受限,长时间行走时稍感疼痛不适。末次随访时,AOFAS 评分疼痛(38.5±1.2)分,功能和自主活动、支撑情况(9.3±0.5)分,最大步行距离(4.8±0.1)分,地面步行(4.7±0.2)分,异常步态(7.8±0.1)分,前后活动(7.3±0.6)分,后足活动(5.1±0.6)分、踝-后足稳定性(7.6±0.2)分,足部对线(9.3±0.4)分,总分(85.6±7.9)分;其中优 9 例,良 4 例,可 2 例。典型病例见图 1。

4 讨论

4.1 伴有 Tillaux-Chaput 骨折块的踝关节骨折的损伤机制

Chaput 结节是胫骨远端前外侧的隆起,是下胫腓前韧带胫骨侧附着点。踝关节骨折同时伴有 Tillaux-Chaput 骨折块,是一种比较少见的骨折类型,其损伤机制为足部处在旋前或旋后位,受到外展或外旋的损伤暴力,因下胫腓前韧带的牵拉,发生其胫骨附着点(Chaput 结节)的撕脱骨折(Tillaux-chaput fracture),或其腓骨附着点的撕脱骨折(Wagstaff fracture)^[7]。部分病例可伴有下胫腓后韧带胫骨附着点的撕脱骨折(Volkman fracture)。本组病例根据踝关节损伤 Lauge-Hansen 分型,旋前外旋型 6 例,旋前外展型 4 例,旋后外旋 2 例,无法分型 3 例,以旋前型损伤为主(10/15)。

4.2 Tillaux-Chaput 骨折块复位固定的必要性

Chaput 结节是下胫腓前韧带胫骨侧附着点,发生 Tillaux-Chaput 骨折后,会导致下胫腓前韧带松弛,影响踝关节稳定,若处理不当或漏诊未处理,可引起踝穴增宽、踝关节不稳,远期可导致踝关节创伤性关节炎^[8]。Ogilvie-Harris 等^[9]研究证实,下胫腓前韧带在下胫腓联合稳定性方面发挥 35% 的作用。van den Bekerom 等^[10]认为踝部损伤后,下胫腓前韧带未能正常复位时可造成踝部撞击,引起疼痛不适、活动受限等症状。Sharma 等^[11]认为无移位的 Tillaux-Chaput 骨折可行保守治疗,当骨折移位>2 mm 时,应手术治疗,否则会出现踝关节不稳,远期继发创伤性关节炎。同时,Tillaux-Chaput 骨折块会累及踝关节负重关节面,因此要注意该骨折块的解剖复位。只有恢复了 Chaput 结节的正常解剖对位,才能恢复下胫腓前韧带的正常张力,避免踝关节的进一步损伤^[12]。本组病例无论骨折块大小,均行

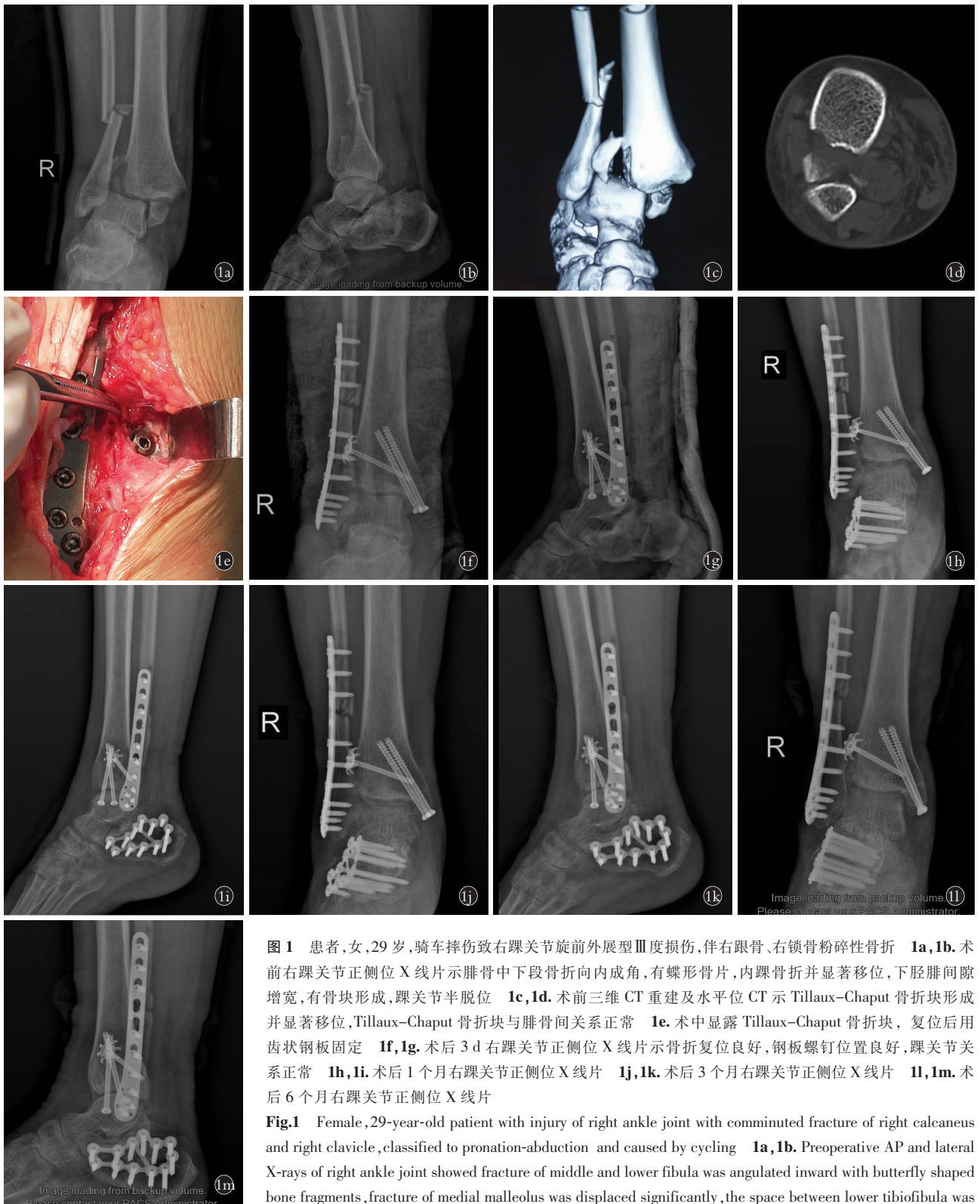


图 1 患者,女,29 岁,骑车摔伤致右踝关节旋前外展型Ⅲ度损伤,伴右跟骨、右锁骨粉碎性骨折 1a,1b。术前右踝关节正侧位 X 线片示腓骨中下段骨折向内成角,有蝶形骨片,内踝骨折并显著移位,下胫腓间隙增宽,有骨块形成,踝关节半脱位 1c,1d。术前三维 CT 重建及水平位 CT 示 Tillaux-Chaput 骨折块形成并显著移位,Tillaux-Chaput 骨折块与腓骨间关系正常 1e。术中显露 Tillaux-Chaput 骨折块,复位后用齿状钢板固定 1f,1g。术后 3 d 右踝关节正侧位 X 线片示骨折复位良好,钢板螺钉位置良好,踝关节关系正常 1h,1i。术后 1 个月右踝关节正侧位 X 线片 1j,1k。术后 3 个月右踝关节正侧位 X 线片 1l,1m。术后 6 个月右踝关节正侧位 X 线片

Fig.1 Female, 29-year-old patient with injury of right ankle joint with comminuted fracture of right calcaneus and right clavicle, classified to pronation-abduction and caused by cycling 1a,1b. Preoperative AP and lateral X-rays of right ankle joint showed fracture of middle and lower fibula was angulated inward with butterfly shaped bone fragments, fracture of medial malleolus was displaced significantly, the space between lower tibiofibula was widened with formation of bone fragments, subluxation of ankle joint 1c,1d. Preoperative 3D CT reconstruction and horizontal CT showed formation and significant displacement of Tillaux-Chaput fracture block, and relationship between Tillaux-Chaput fracture block and fibula was normal 1e. Tillaux-Chaput fracture block was exposed during operation and fixed with dentate plate after reduction 1f,1g. Postoperative AP and lateral X-rays at 3 days showed good reduction of fracture, good position of steel plate and screw, and normal ankle joint relationship 1h,1i. Postoperative AP and lateral X-rays at 1 month 1j,1k. Postoperative AP and lateral X-rays at 3 months 1l,1m. Postoperative AP and lateral X-rays at 6 months

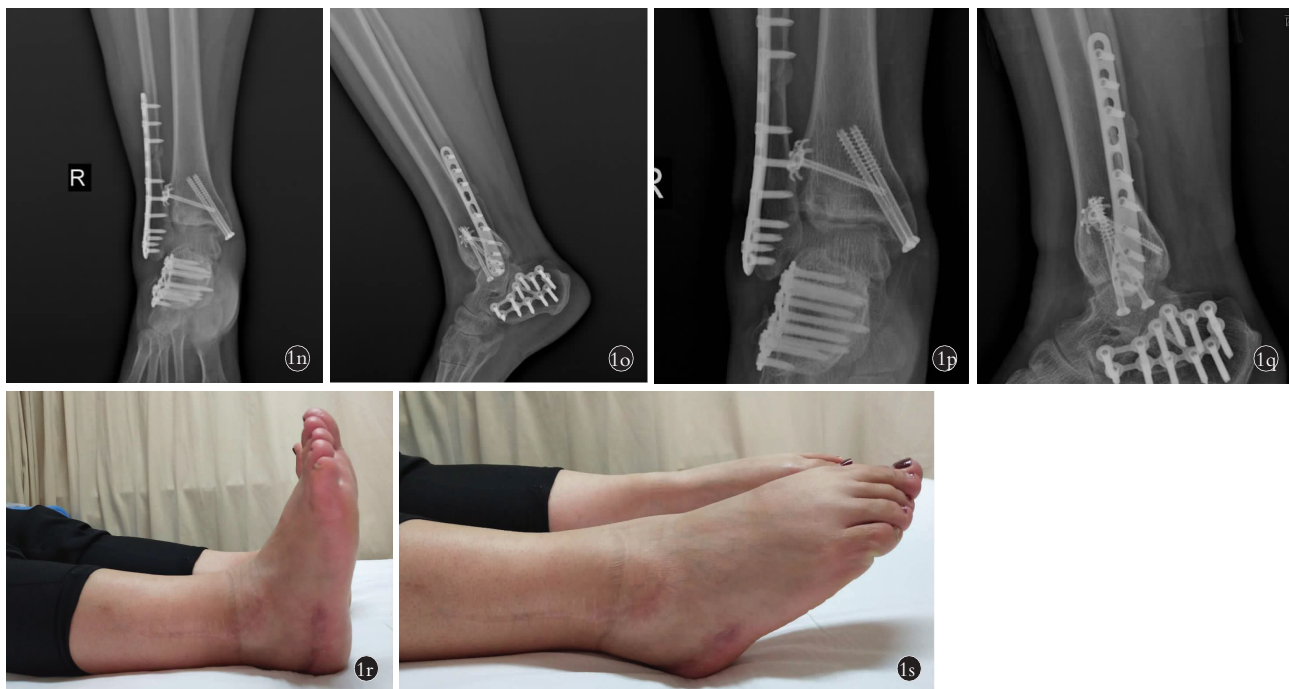

图 1 患者,女,29 岁,骑车摔伤致右踝关节旋前外展型Ⅲ度损伤,伴右跟骨、右锁骨粉碎性骨折 **In, Io**. 术后 12 个月右踝关节正侧位 X 线片 **Ip, Iq**. 术后 24 个月右踝关节正侧位 X 线片示骨折愈合良好,钢板螺钉位置良好,踝关节关系正常 **Ir, Is**. 术后 24 个月外观图示右踝关节背伸、跖屈功能正常

Fig.1 Female, 29-year-old patient with injury of right ankle joint with comminuted fracture of right calcaneus and right clavicle, classified to pronation-abduction and caused by cycling **In, Io**. Postoperative AP and lateral X-rays at 12 months **Ip, Iq**. Postoperative AP and lateral X-rays at 24 months showed good union of fracture, good position of steel plate and screw, and normal ankle joint relationship **Ir, Is**. Postoperative appearance at 24 months showed right ankle joint had normal function of dorsiflexion and plantar flexion

Tillaux–Chaput 骨折切开复位内固定治疗,目的就是为恢复下胫腓前韧带的完整性及张力,从而恢复下胫腓联合的稳定。

4.3 齿状钢板复位固定 Tillaux–Chaput 骨折块优势

在内固定方式上, Kumar 等^[13]采用切开复位加压螺钉内固定治疗 Tillaux–Chaput 骨折,取得良好效果。Oak 等^[8]则采用切开复位微钢板内固定,认为微钢板技术可以提供更为坚强的固定。本研究 4 例采用空心加压螺钉内固定, 11 例采用齿状钢板螺钉内固定。笔者体会,齿状钢板复位固定 Tillaux–Chaput 骨折块优势如下:(1)齿状钢板呈圆形,下面周缘带齿,可以嵌入骨质,有更好的挤压作用,加压作用更强。(2)在 Tillaux–Chaput 骨折块较小时,可以有效地防止骨折块移位及碎裂,比空心拉力螺钉固定更牢固,操作更方便。(3)有利于早期功能锻炼,促进踝关节功能恢复。

4.4 下胫腓联合是否需要螺钉固定

踝关节骨折常伴下胫腓联合的损伤或分离,处理不当会造成踝关节慢性不稳和疼痛,下胫腓联合固定的方法有皮质螺钉^[14]、记忆合金弓齿钉等^[15]。在伴有 Tillaux–Chaput 骨折或(和)Volkman 骨折的踝关节骨折中,下胫腓联合是否需要常规采用螺钉固

定,文献中有不同观点^[3-4]。笔者认为应尽可能减少下胫腓联合螺钉的固定,经本组病例术中观察,伴有 Tillaux–Chaput 骨折块时,下胫腓前韧带均完整,因此,通过 Tillaux–Chaput 骨折块的解剖复位及牢固内固定,恢复了下胫腓前韧带的张力,大多数情况下可以恢复下胫腓联合良好的稳定性。本组病例在术中完成内踝、外踝、后踝及 Tillaux–Chaput 骨折块的复位及内固定后,根据 Hook 试验及外旋应力试验判断下胫腓联合稳定性良好,均未对下胫腓联合行螺钉固定。

4.5 治疗体会

(1)Tillaux–Chaput 骨折块通常较小,在 X 线片上往往很难发现,应及时行踝关节 CT 检查,以免漏诊及延误治疗。(2)在显露 Tillaux–Chaput 骨折块过程中,应轻柔操作,注意保护腓浅神经,避免损伤;不可剥离过多,以免损伤下胫腓前韧带。(3)Tillaux–Chaput 骨折块以及内外踝、后踝骨折均要求解剖复位,这样才能充分恢复下胫腓前韧带的张力,维持踝关节稳定。

综上所述,齿状钢板固定 Tillaux–Chaput 骨折块,操作方便,固定牢靠,有利于踝关节功能恢复。下胫腓联合无须常规使用螺钉固定。

参考文献

- [1] Felman AH. Tillaux fractures of the tibia (in adolescents) [J]. *Pediatric Radiol*, 1989, 20(1-2): 87-89.
- [2] Court-Brown CM, Caesar B. Epidemiology of adult fractures: a review [J]. *Injury*, 2006, 37(8): 691-697.
- [3] 辛景义, 刘忠, 严成渊. 踝关节骨折合并 Tillaux-Chaput 和 Volkmann 骨折的临床特点及治疗方法 [J]. *中华骨科杂志*, 2013, 33(4): 398-402.
XIN JY, LIU Z, YAN CY. Clinical characteristics and treatment of ankle fracture with Tillaux-Chaput and Volkmann fractures [J]. *Zhonghua Gu Ke Za Zhi*, 2013, 33(4): 398-402. Chinese.
- [4] 智春升, 邬波, 金冶华, 等. 同时伴有 Tillaux-Chaput 和 Volkmann 骨折的成人踝关节骨折的治疗 [J]. *中华骨与关节外科杂志*, 2016, 9(3): 241-245.
ZHI CS, WU B, JIN YH, et al. Treatment of adult ankle fractures with Tillaux-Chaput and Volkmann fractures [J]. *Zhonghua Gu Yu Guan Jie Wai Ke Za Zhi*, 2016, 9(3): 241-245. Chinese.
- [5] Lauge-Hansen N. Fractures of the ankle. II. Combined experimental-surgical and experimental-roentgenologic investigations [J]. *Arch Surg*, 1950, 60(5): 957-985.
- [6] Kitaoka HB, Alexander IJ, Adelaar RS, et al. Clinical rating systems for the ankle-hindfoot, midfoot, hallux and lesser toes [J]. *Foot Ankle Int*, 1994, 15(7): 349-353.
- [7] Eyre-Brook A, Grice J, Brant J, et al. Periosteal sleeve avulsion as a Tillaux variant in an adolescent male: case report [J]. *Foot (Edinb)*, 2015, 25(2): 124-125.
- [8] Oak NR, Sabb BJ, Kadakia AR, et al. Isolated adult Tillaux fracture: a report of two cases [J]. *J Foot Ankle Surg*, 2014, 53(4): 489-492.
- [9] Ogilvie-Harris DJ, Reed SC, Hedman TP. Disruption of the ankle syndesmosis: biomechanical study of the ligamentous restraints [J]. *Arthroscopy*, 1994, 10(5): 558-560.
- [10] van den Bekerom MP, Raven EE. The distal fascicle of the anterior inferior tibiofibular ligament as a cause of tibiotalar impingement syndrome: a current concepts review [J]. *Knee Surg Sports Traumatol Arthrosc*, 2007, 15(4): 465-471.
- [11] Sharma B, Reddy IS, Meanock C. The adult Tillaux fracture: one not to miss [J]. *BMJ Case Rep*, 2013, 18: 2013200105.
- [12] 赵锦伟, 舒衡生, 李卫哲, 等. 累及 Tillaux-Chaput 骨块的成人踝关节骨折的临床特点及手术疗效 [J]. *中国修复重建外科杂志*, 2015, 29(3): 288-291.
ZHAO JW, SHU HS, LI WZ, et al. The clinical characteristics and surgical results of adult ankle fracture involving Tillaux-Chaput bone block [J]. *Zhongguo Xiu Fu Chong Jian Wai Ke Za Zhi*, 2015, 29(3): 288-291. Chinese.
- [13] Kumar N, Prasad M. Tillaux fracture of the ankle in an adult: a rare injury [J]. *J Foot Ankle Surg*, 2014, 53(6): 757-758.
- [14] 余斌峰, 王伟良, 林锡鹏. 皮质螺钉治疗下胫腓联合分离伴踝关节骨折 [J]. *中国骨伤*, 2015, 28(7): 663-665.
YU BF, WANG WL, LIN XP. Treatment of tibiofibular syndesmosis together with ankle fracture using cortical screw [J]. *Zhongguo Gu Shang/China J Orthop Trauma*, 2015, 28(7): 663-665. Chinese with abstract in English.
- [15] 王攀峰, 许硕贵, 张猛, 等. 记忆合金弓齿钉处理踝关节骨折中的下胫腓联合分离 [J]. *中国骨伤*, 2012, 25(8): 642-644.
WANG PF, XU SG, ZHANG M, et al. Treatment of syndesmosis diastasis with shape memory staple fixation in ankle fractures [J]. *Zhongguo Gu Shang/China J Orthop Trauma*, 2012, 25(8): 642-644. Chinese with abstract in English.

(收稿日期: 2020-08-25 本文编辑: 李宜)