

针刀治疗胸椎管狭窄症 1 例

郑旭耀¹, 康武林², 杨锋²

(1.陕西中医药大学第一临床医学院, 陕西 咸阳 712046; 2.陕西中医药大学附属医院, 陕西 咸阳 712046)

关键词 针刀; 黄韧带肥厚; 椎管狭窄

中图分类号: R681.5

DOI: 10.12200/j.issn.1003-0034.2021.04.017

开放科学(资源服务)标识码(OSID):



Treatment of thoracic spinal stenosis with needle knife: a case report ZHENG Xu-yao, KANG Wu-lin, and YANG Feng*.

*Affiliated Hospital of Shaanxi University of Traditional Chinese Medicine, Xianyang 712046, Shaanxi, China

KEYWORDS Needle knife; Hypertrophy ligamentum flavum; Spinal stenosis

患者,男,47岁,农民,于2013年3月出现腰痛伴腿部放射痛,于当地医院就诊,CT及MRI均显示L_{4,5}椎间盘突出。行针灸、牵引、推拿及理疗等保守治疗,疗效不明显。后患者于农忙时节因过度劳累症状加重。症见腰部疼痛不适,下肢抽麻不能行走,俯卧位睡姿。服用通络止痛类中成药无明显疗效。于2015年11月前往陕西中医药大学附属医院脊柱骨科住院治疗。查体见:脊柱生理曲度存在,无侧弯畸形,L_{4,5},L₅S₁脊旁及椎旁压痛阳性,叩击痛阳性,双下肢直腿抬高试验阳性,右腿60°,左腿0°,双下肢皮肤感觉正常,右下肢肌张力正常、肌力正常,左下肢肌张力增高,双下肢生理反射存在,病理反射未引出。腰椎CT示:(1)L₅S₁椎间盘膨出并突出(中央偏左型),同层面左侧神经根受压明显。(2)L_{4,5}椎间盘膨出并轻度突出(中央型)。(3)腰椎轻度骨质增生。腰椎MRI示:(1)L_{4,5}椎间盘变性并膨出,L₅S₁椎间盘变性并突出(左旁中央型)。(2)腰椎退行性改变,L₅S₁左侧隐窝狭窄,左侧神经根受压。腰椎X线示腰椎骨质未见异常,S₁隐裂。于2015年11月20日在椎间孔镜下行腰椎间盘突出症髓核摘除术,术中见神经根张力较大,水肿明显,无法显露椎间盘,改行后路切开椎板减压、椎管扩大成形髓核摘除术。术后腰痛及左下肢抽痛症状明显减轻。2018年5月出现间歇性跛行并逐渐加重,行走20~30步即需停歇,行腰椎MRI,矢状面及水平面T2WI示腰椎及椎间盘无明显异常(图1a,1b),于咸阳市人民医院采用活血止痛类中成药治疗无明显疗效,后行牵引推拿及腰椎复位疗法治疗,腰部疼痛症状见轻,腿部抽痛及间歇性跛行未愈。

2019年2月25日患者跛行加重,为求进一步诊治遂前往陕西中医药大学附属医院骨病科就诊,症见左足跛行无力,弯腰或蹲伏行走时跛行症状消失,骑自行车无碍,并伴左下肢麻木,病理征阳性。MRI示T₁₁-T₁₂黄韧带肥厚,压迫胸椎椎管致胸椎椎管狭窄(图1c)。行小针刀治疗,于T₁₁、T₁₂及L₁棘上韧带、棘间韧带、横突尖部以及关节突关节部(图1d),针刀松解黄韧带及周围肌肉的粘连、瘢痕、挛缩,切割不正常旋转力,调节腰椎管的形态结构,改善腰椎管容积,恢复神经根的正常通路,并结合曲安奈德予患处注射治疗。治疗后患者下地行走,与治疗前相比步态基本正常,嘱患者注意休息,定期复查。2019年3月5日,患者前来复诊,诉其跛行症状较治疗前好转。平日行走基本与常人无异,偶尔跛行。为求进一步巩固疗效,前来就诊,行胸椎小针刀治疗。治疗后患者行走无异常。嘱患者避风寒,调饮食,勿劳累。2019年3月13日电话回访,患者诉间歇性跛行症状已消失,未见其他不适。2019年3月28日患者跛行症状出现轻度反复,为进一步巩固治疗,前来就诊。行小针刀松解胸腰部黄韧带,后患者自觉明显好转,步履正常。返家后平日自测每日10000步左右可偶尔出现一次跛行。2019年4月22日,患者间歇性跛行较前次治疗后加重,症见左足拖行无力,弯腰低头行走则无异常。来院行针刀治疗,治疗后直立行走双足无异常。嘱患者注意休息,勿过度劳累。2019年5月22日回访,患者诉每次治疗后跛行症状可好转,约1个月后则出现反复。

讨论

针刀疗法诞生于20世纪70年代,由中医传统针刺与西医外科手术疗法相结合而产生^[1]。该疗法通过对肌肉、韧带等组织的切割、松解,对高张力软组织的减压,调节人体的力学动态平衡,促进补充和

通讯作者:杨锋 E-mail:yangfengdudu@163.com

Corresponding author: YANG Feng E-mail: yangfengdudu@163.com

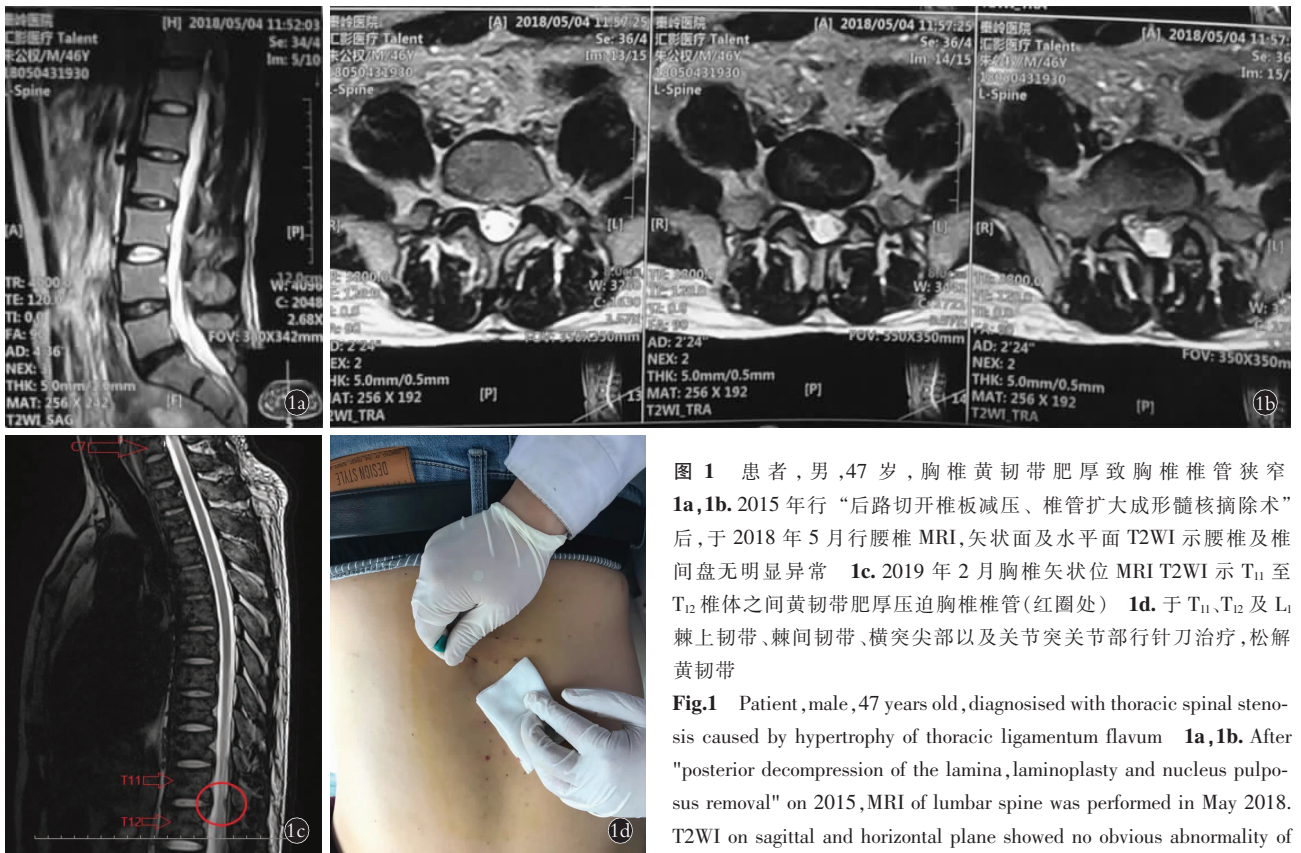


图 1 患者,男,47 岁,胸椎黄韧带肥厚致胸椎椎管狭窄 1a,1b。2015 年行“后路切开椎板减压、椎管扩大成形髓核摘除术”后,于 2018 年 5 月行腰椎 MRI,矢状面及水平面 T2WI 示腰椎及椎间盘无明显异常 1c。2019 年 2 月胸椎矢状位 MRI T2WI 示 T₁₁ 至 T₁₂ 椎体之间黄韧带肥厚压迫胸椎椎管(红圈处) 1d。于 T₁₁、T₁₂ 及 L₁ 棘上韧带、棘间韧带、横突尖部以及关节突关节部行针刀治疗,松懈黄韧带

Fig.1 Patient, male, 47 years old, diagnosed with thoracic spinal stenosis caused by hypertrophy of thoracic ligamentum flavum 1a,1b. After "posterior decompression of the lamina, laminoplasty and nucleus pulposus removal" on 2015, MRI of lumbar spine was performed in May 2018. T2WI on sagittal and horizontal plane showed no obvious abnormality of lumbar spine and intervertebral disc 1c. In February 2019, the thoracic

spine sagittal MRI T2WI showed that the ligamentum flavum between T₁₁ to T₁₂ compressed the thoracic spinal canal (red circle) 1d. Needle knife treatment on T₁₁, T₁₂ and L₁ supraspinous ligament, interspinous ligament, transverse process tip and facet joints to release the ligamentum flavum

释放能量,促进液体循环和微循环来发挥作用,能够解除皮神经的卡压,增加压痛点的血液循环,减轻对神经的刺激。以闭合性手术的方式消除粘连、挛缩、堵塞、瘢痕等病理因素治疗慢性软组织损伤,恢复软组织的动态平衡,从而达到镇痛、治疗的作用^[2-5]。

胸椎管狭窄症目前确切病因尚不完全清楚^[6-7],现多认为可引起胸椎管狭窄的病因包括胸椎黄韧带骨化症、后纵韧带骨化症、弥漫性骨肥厚症、强直性脊柱炎、氟骨症、胸椎椎体后缘骨内软骨结节、关节突内聚、椎间盘突出以及发育性因素等^[8-9]。胸椎黄韧带骨化是其最常见病理因素,目前黄韧带骨化具体机制尚不明确^[10]。且胸椎因有肋骨及胸骨固定,几乎无伸屈活动,不易发生劳损,胸椎椎管狭窄症较为少见^[8,11-12]。胸椎管狭窄症的发病年龄多在中老年^[8,13],好发部位为下胸椎^[14],主要位于 T₇-T₁₁ 节段。本病发病症状主要有:(1)以胸背部疼痛症状为主诉,最为多见,因没有特异性,常常被忽略。(2)以肋间神经刺激性疼痛为主诉,伴有胸腹部感觉异常,往往是始发症状,这是因为病变累及神经根所致。(3)脊髓受压的上运动神经元病损,往往使下肢远端麻木逐渐向上发展,伴有下肢无力、僵硬或脊髓源性

间歇性跛行,晚期可有括约肌功能的改变,严重者发生上运动神经元性瘫痪。(4)胸腰段椎管狭窄,可能同时存在上下运动神经元性或神经根性损害^[8,13]。

黄韧带又称椎板间韧带,以其色黄而又位于相邻椎板之间得名,是人体韧带中含弹力纤维最多的韧带。黄韧带起于 C₂ 椎板下缘,止于 S₁ 上缘,参与椎管后壁组成。上缘则附着于上一椎板的下缘、前下表面以及下关节突的前内侧,下缘附着于下一椎板的上缘、后上表面以及上关节突的前内侧。从脊正中线看,黄韧带分为左右对称的两半,在中线与棘间韧带相互融合,外侧一直扩展到椎间孔并构成后壁,在椎间孔的外侧与小关节囊融合^[9]。黄韧带退变后弹性纤维减少,胶原纤维增加,故黄韧带弹性下降并且增生肥厚,引起多种疾病如椎管狭窄^[15]。胸腰段黄韧带肥厚,对应脊髓圆锥,椎管容积相对较小,神经受压后缓冲余地小,因此保守治疗大多效果较差^[12]。患者因黄韧带肥厚致使胸椎椎管狭窄,压迫脊髓引起胸腰段脊髓的无菌性炎性水肿,出现间歇性跛行症状。针刀松懈关节突关节和椎间孔外口可准确定位到关节突关节和横突根源^[16],故选用针刀疗法对患者相应节段的关节突关节黄韧带附着处及其周围肌肉组

织进行松解,并结合曲安奈德注射治疗。治疗前左足跛行无力,治疗后则行走接近于常人,前后效果对比明显。每次治疗 20~30 d 内效果较为显著,随后则可出现跛行症状的轻度反复,但均较针刀治疗前见好。且患者从事保安工作,平日站立、行走较多,未能充分休息,一定程度上影响了病情反复。治疗中根据患者病情采用日本骨科协会 (Japanese Orthopaedic Association Scores,JOA)评分评估胸椎功能,JOA 评分改善率=[(术后 JOA 评分-术前 JOA 评分)/(29-术前 JOA 评分)]×100%。患者治疗前及 3 次复诊评分分别是 8、19、21、24 分,JOA 评分改善率分别为 52%、62%、76%。可见小针刀治疗胸椎椎管狭窄可在一定程度上缓解病情。

胸椎活动范围较小,承力较轻,因而较为稳定,相比于腰椎不易发生病变^[11]。在发生胸椎椎管狭窄后,脊髓受到的压迫常进行性加重,病情初起较为隐匿,待病情进行性加重后多严重影响患者日常生活。胸椎椎管狭窄症可通过患者临床症状及患处影像学表现来诊断。患者病情初期表现为双下肢麻木无力,间歇性跛行,胸腹部束带感,查体感觉减弱。影像学检查可见椎间盘退变突出、椎体后缘骨赘及小关节增生、黄韧带骨化压缩椎管等。

目前胸椎椎管狭窄的治疗多采用手术疗法。在脊髓未出现不可逆损害前行减压治疗。手术是治疗胸椎椎管狭窄的有效方法,但也可带来严重的术后并发症,如胸椎压迫症状加剧、下肢静脉血栓、脑脊液严重漏出、术后硬脊膜外血肿导致死亡等^[6-8,10]。保守治疗此前在治疗胸椎椎管狭窄症方面尚无明确具有较好疗效的报道^[7-8]。此病例可为临床保守治疗胸椎椎管狭窄症提供思路。通过小针刀脊背针刺松解黄韧带,破坏狭窄部位病理关系,改善患处的粘连和挛缩,缓解神经根卡压,恢复患处的力学平衡^[17],增加血运,刺激人体的自我修复功能,抑制患处的无菌性炎症,吸收炎症因子,并结合曲安奈德患处注射抑制因黄韧带肥厚引起的脊髓无菌性炎性水肿,从而减轻狭窄部位对脊髓的卡压,以此治疗胸椎椎管狭窄症。需注意的是,行小针刀治疗时术者应严格消毒针刺区域,无菌操作以避免伤口感染;术者应熟悉脊柱解剖结构,定位准确,避免造成脊髓、神经根的损伤^[18-19]。从此病例来看,小针刀治疗胸椎椎管狭窄仍具有其局限性,该病例中针刀治疗可在短时间内缓解胸椎椎管狭窄的症状,延缓其进行性加重,但并不能完全根治,患者在治疗 20~30 d 后则可出现轻度的症状反复。因此在诊断明确,病情加重,符合手术指征者,仍应及早进行手术治疗,以免出现不可逆的脊髓损伤^[8,12-13]。

此病例中针刀疗法以及曲安奈德患处注射,均有促进患处炎性吸收抑制炎性水肿的作用,虽尚未明确其中针刀疗法和曲安奈德注射起到的主次作用,但两法合用无疑起到了抑制患处无菌性炎性水肿对脊髓的压迫作用,提高了患者的生活质量,减轻了患者痛苦。

综上所述,在患者尚未达到手术指征,早期症状尚不严重时,例如患者尚处在以胸背部疼痛为主诉的早期无特异性阶段(此阶段通常较为隐匿易被忽略),或仅以间歇性跛行症状为主时,则可利用针刀疗法进行治疗。脊柱相关疾病、慢性软组织损伤及部分骨质增生性疾病均可利用针刀疗法进行治疗,以减轻患者痛苦并延缓其病情的进行性加重,且针刀治疗费用低,副作用小,易于熟悉操作^[20-21],在胸椎椎管狭窄早期阶段不失一个为良好的治疗选择。希望本研究能为广大医者提供治疗胸椎椎管狭窄早期阶段的新思路。

参考文献

[1] 张天民,张强,曾垂秀,等. 针刀刀具及其作用原理[J]. 中国医药导报,2016,13(27):163-166.
ZHANG TM,ZHANG Q,ZENG CX,et al. Needle knife and its principle of action[J]. Zhongguo Yi Yao Dao Bao,2016,13 (27): 163-166. Chinese.

[2] 朱汉章. 针刀医学体系概论[J]. 中国工程科学,2006,(7):1-15.
ZHU HZ. Introduction to needle knife medical system[J]. Zhongguo Gong Cheng Ke Xue,2006,(7):1-15. Chinese.

[3] 杨戈,马中华,高丙南,等. 针刀辨因论治腰椎间盘突出症的临床研究[J]. 中国中医骨伤科杂志,2018,26(6):41-43.
YANG G,MA ZH,GAO BN,et al. Clinical study on the treatment of lumbar disc herniation by acupotomy[J]. Zhongguo Zhong Yi Gu Shang Ke Za Zhi,2018,26 (6):41-43. Chinese.

[4] 李放,王世轩,李洪涛,等. 腰椎多裂肌针刀松解结合非手术定位脊柱减压治疗对退变性腰椎滑脱患者腰部功能、生存质量影响观察[J]. 辽宁中医药大学学报,2019,21(2):121-124.
LI F,WANG SX,LI HT,et al. Observation on the effect of lumbar polysplit muscle needle knife release combined with non-surgical spinal decompression on lumbar function and quality of life of patients with degenerative lumbar spondylolisthesis[J]. Liao Ning Zhong Yi Yao Da Xue Xue Bao,2019,21(2):121-124. Chinese.

[5] 吴萍,丁德光. 从调脊通督论治腰椎间盘突出症的针刀治疗[J]. 中国医药导报,2017,14(30):161-163.
WU P,DING DG. Acupotomy in the treatment of lumbar disc herniation by regulating the spine and dredging the governor[J]. Zhongguo Yi Yao Dao Bao,2017,14(30):161-163. Chinese.

[6] 陈仲强,孙垂国. 胸椎椎管狭窄症临床诊疗研究进展[J]. 脊柱外科杂志,2012,10(4):193-194.
CHEN ZQ,SUN CG. Clinical diagnosis and treatment of thoracic spinal stenosis[J]. Ji Zhu Wai Ke Za Zhi,2012,10(4):193-194. Chinese.

[7] 赵军. 胸椎椎管狭窄症的手术治疗[J]. 山东医药,2009,49(34):69-70.
ZHAO J. Surgical treatment of thoracic spinal stenosis[J]. Shan

- Dong Yi Yao, 2009, 49 (34): 69-70. Chinese.
- [8] 余光宇, 马原, 田慧中. 胸椎管狭窄症的临床研究及治疗现状[J]. 中国矫形外科杂志, 2012, 20(17): 1604-1606.
YU GY, MA Y, TIAN HZ. Clinical research and treatment of thoracic spinal stenosis[J]. Zhongguo Jiao Xing Wai Ke Za Zhi, 2012, 20 (17): 1604-1606. Chinese.
- [9] 贾连顺. 黄韧带骨化与胸椎椎管狭窄症[J]. 脊柱外科杂志, 2007, (3): 185-187.
JIA LS. Ossification of ligamentum flavum and thoracic spinal stenosis[J]. Ji Zhu Wai Ke Za Zhi, 2007, (3): 185-187. Chinese.
- [10] 苑乾, 魏运栋, 王少锋, 等. 后路揭盖式减压术治疗胸椎黄韧带骨化症的预后影响因素[J]. 中华实用诊断与治疗杂志, 2018, 32(9): 858-861.
YUAN Q, WEI YD, WANG SF, et al. Prognostic factors in the treatment of thoracic ossification of ligamentum flavum by posterior decompression[J]. Zhonghua Shi Yong Zhen Duan Yu Zhi Liao Za Zhi, 2018, 32(9): 858-861. Chinese.
- [11] 刘洪奎. 退行性胸椎椎管狭窄症[J]. 第二军医大学学报, 1988, (3): 281.
LIU HK. Degenerative thoracic spinal stenosis[J]. Di Er Jun Yi Da Xue Xue Bao, 1988, (3): 281. Chinese.
- [12] 景成伟, 王沛, 倪东旭, 等. 胸腰段椎管狭窄症的临床特点和治疗[J]. 中国矫形外科杂志, 2012, 20(3): 193-195.
JING CW, WANG P, NI DK, et al. Clinical characteristics and treatment of thoracolumbar spinal stenosis[J]. Zhongguo Jiao Xing Wai Ke Za Zhi, 2012, 20 (3): 193-195. Chinese.
- [13] 赵建民, 党耕町. 胸椎管狭窄症的诊断和治疗[J]. 中国矫形外科杂志, 2005, (3): 64-66.
ZHAO JM, DANG GD. Diagnosis and treatment of thoracic spinal stenosis[J]. Zhongguo Jiao Xing Wai Ke Za Zhi, 2005, (3): 64-66. Chinese.
- [14] 钟招明, 陈建庭, 赵成毅, 等. 胸椎黄韧带骨化的影像学研究及其临床意义[J]. 中国临床解剖学杂志, 2009, 27(1): 70-72.
ZHONG ZM, CHEN JT, ZHAO CY, et al. Imaging study and clinical significance of ossification of ligamentum flavum of thoracic spine[J]. Zhongguo Lin Chuang Jie Pou Xue Za Zhi, 2009, 27(1): 70-72. Chinese.
- [15] 张宇, 陈建庭, 钟招明, 等. 腰椎管狭窄症肥厚黄韧带的病理学研究及其与腰椎过度伸屈运动的相关性[J]. 中国康复医学杂志, 2010, 25(4): 305-310.
ZHANG Y, CHEN JT, ZHONG ZM, et al. Pathological study of hypertrophic ligamentum flavum in lumbar spinal stenosis and its correlation with lumbar hyperflexion[J]. Zhongguo Kang Fu Yi Xue Za Zhi, 2010, 25(4): 305-310. Chinese.
- [16] 刘子祥, 申毅锋, 韩峰, 等. 腰椎软组织针刀松解术的临床解剖学研究[J]. 中华中医药杂志, 2019, 34(4): 1786-1789.
LIU ZX, SHEN YF, HAN F, et al. Clinical anatomy of needle knife release of lumbar soft tissue[J]. Zhonghua Zhong Yi Yao Za Zhi, 2019, 34 (4): 1786-1789. Chinese.
- [17] 吴建民, 牛爱春, 邱偲泓, 等. 改良骶管封闭疗法联合小针刀治疗腰椎间盘突出的临床研究[J]. 中华中医药杂志, 2017, 32(8): 3855-3857.
WU JM, NIU AC, QIU SH, et al. Clinical study on the treatment of lumbar disc herniation with improved sacral canal sealing therapy and small needle knife[J]. Zhonghua Zhong Yi Yao Za Zhi, 2017, 32(8): 3855-3857. Chinese.
- [18] 朱新月, 刘子祥, 谷培良, 等. 针刀松解腰椎黄韧带的临床解剖学研究[J]. 中国医药导报, 2018, 15(9): 138-142.
ZHU XY, LIU ZX, GU PL, et al. Clinical anatomical study on the release of ligamentum flavum by acupotomy[J]. Zhongguo Yi Yao Dao Bao, 2018, 15(9): 138-142. Chinese.
- [19] 吕浩源, 张艳佳, 肖强兵, 等. 针刀治疗腰椎管狭窄症的数据挖掘[J]. 中国医药导报, 2017, 14(27): 165-168, 172.
LYU HY, ZHANG YJ, XIAO QB, et al. Data mining in the treatment of lumbar spinal stenosis by acupotomy[J]. Zhongguo Yi Yao Dao Bao, 2017, 14 (27): 165-168, 172. Chinese.
- [20] 徐欢, 丁德光, 姚敏, 等. 调脊通督法针刀松解术对腰椎间盘突出症患者腰屈曲活动度的影响[J]. 中国医药导报, 2018, 15(27): 139-142, 146.
XU H, DING DG, YAO M, et al. The effect of needle knife release by regulating the spine and dredging the governor on the lumbar flexion activity of patients with lumbar disc herniation[J]. Zhongguo Yi Yao Dao Bao, 2018, 15(27): 139-142, 146. Chinese.
- [21] 叶肖琳, 黄雪莲, 叶新苗. 小针刀对腰椎间盘突出症治疗效果的 Meta 分析[J]. 中华中医药杂志, 2016, 31(7): 2784-2788.
YE XL, HUANG XL, YE XM. Meta analysis of the therapeutic effect of small needle scalpel on lumbar disc herniation[J]. Zhonghua Zhong Yi Yao Za Zhi, 2016, 31(7): 2784-2788. Chinese.

(收稿日期: 2019-11-14 本文编辑: 王宏)