

关节镜下止点内移缝合修复巨大肩袖撕裂

史文骥, 毛宾尧, 朱迎春

(宁波市第一医院 浙江大学宁波医院骨科, 浙江 宁波 315010)

【摘要】 目的:探讨关节镜下止点内移缝合修复巨大肩袖撕裂的方法和疗效。方法:回顾性分析 2015 年 3 月至 2019 年 4 月行关节镜下止点内移缝合修复巨大肩袖撕裂患者 27 例。其中男 12 例,女 15 例;年龄 37~74 (56.1±8.9) 岁。术中根据肩袖张力,选用关节镜下双排缝线桥技术修复 5 例,单排修复 22 例,其中 7 例部分肩袖修复。手术前后采用美国加州大学洛杉矶分校(University of California Los Angeles, UCLA)评分,美国肩肘外科协会(American Shoulder and Elbow Surgeons Form, ASES)评分评估肩关节功能,视觉模拟评分(visual analogue scale, VAS)评估疼痛情况。结果:所有患者获随访,时间 8~40 (18.0±5.9)个月,UCLA 评分由术前的(8.67±0.78)分提高至末次随访的(30.89±1.07)分($t=43.56, P<0.001$);ASES 评分由术前的(8.56±0.67)分提高至末次随访的(12.63±0.33)分($t=15.28, P<0.001$);VAS 评分由术前的 6.00(5.00~7.00)分改善至末次随访的 0.00(0.00~2.00)分($Z=-4.56, P<0.001$)。3 例患肩上举不能过顶,但无疼痛,不影响日常工作、生活,其中 2 例为部分肩袖修补。结论:关节镜下止点内移缝合修复巨大肩袖撕裂能取得较满意的疗效,大部分病例可选择单排完全或部分修复肩袖。

【关键词】 肩关节; 关节镜; 创伤和损伤

中图分类号:R684

DOI:10.12200/j.issn.1003-0034.2020.12.002

开放科学(资源服务)标识码(OSID):



Arthroscopic repair with footprint ending shift for massive rotator cuff tear SHI Wen-ji, MAO Bin-yao, and ZHU Ying-chun. Department of Orthopaedics, Ningbo First Hospital, Ningbo 315010, Zhejiang, China

ABSTRACT **Objective:** To investigate the method and clinical effects of arthroscopic rotator cuff repair with footprint ending shift for massive rotator cuff tear. **Methods:** From March 2015 to April 2019, 27 patients with massive rotator cuff tear underwent arthroscopic repair, including 12 males and 15 females, ranging in age from 37 to 74 years old, with an average age of (56.1±8.9) years. According to the tension of rotator cuff, 5 patients were treated with double-row suture-bridge technique, and 22 patients were treated with single-row technique, among which 7 patients underwent partial rotator cuff repair. Before and after operation, University of California Los Angeles (UCLA) score, American Shoulder and Elbow Surgeons (ASES) score and visual analogue scale (VAS) were used to evaluate shoulder joint function. **Results:** All the patients were followed up, and the duration ranged from 8 to 40 months, with an average of (18.0±5.9) months. The UCLA score increased from preoperative 8.67±0.78 to final follow-up 30.89±1.07 ($t=43.56, P<0.001$); ASES score increased from preoperative 8.56±0.67 to final follow-up 12.63±0.33 ($t=15.28, P<0.001$); and the VAS decreased from preoperative 6.00(5.00 to 7.00) scores to final follow-up 0.00(0.00 to 2.00) scores ($Z=-4.56, P<0.001$). Three patients could not lift the shoulder above the head, without pain. The symptom had no effects on daily work and life, 2 of these patients underwent partial rotator cuff repair. **Conclusion:** Arthroscopic rotator cuff repair with footprint ending shift for massive rotator cuff tear has satisfactory results, and single-row can be chosen to completely or partial repair rotator cuff tear for most patients.

KEYWORDS Shoulder joint; Arthroscopy; Wounds and injuries

巨大肩袖撕裂是指肌腱撕裂宽度>5 cm 或至少 2 条肌腱撕裂^[1]。巨大肩袖撕裂由于可出现肩袖的缺失,断端回缩及肌腱、肌肉、脂肪浸润等,为直接行肌腱-骨修复带来一定困难,至今仍然是骨科和运动医学领域治疗的难点。笔者回顾性分析 2015 年 3 月至 2019 年 4 月采用关节镜下止点内移缝合修复巨大肩袖撕裂 27 例,探讨手术方法及疗效。

1 资料与方法

1.1 病例选择

纳入标准:(1)术前及术中探查确认巨大肩袖撕裂,肌腱撕裂宽度>5 cm 或累及 2 条或 2 条以上肌腱撕裂。(2)接受关节镜下肩袖修复手术。(3)巨大肩袖撕裂明显回缩,经充分松解后撕裂肩袖难以原位缝合或张力大者。(4)术后获得随访。排除标准:术前影像学检查显示严重骨关节炎或肩袖撕裂关节病。

1.2 临床资料

自 2015 年 3 月至 2019 年 4 月,收治关节镜手

通讯作者:史文骥 E-mail:shi97529@sina.com

Corresponding author:SHI Wen-ji E-mail:shi97529@sina.com

术治疗并获得随访的巨大肩袖撕裂患者 27 例,男 12 例,女 15 例;年龄 37~74 (56.1±8.9)岁;有明确外伤史 11 例,包括摔伤 4 例,车撞伤 2 例,扭伤 5 例,无明确外伤史 16 例;右肩 18 例,左肩 9 例。术前症状持续时间 14 d~24 个月。术前主要症状为肩关节疼痛,关节外展、上举活动受限。MRI 示:巨大肩袖撕裂,均累及冈上肌、冈下肌,其中 3 例累及肩胛下肌。6 例合并关节粘连,关节被动活动受限。

1.3 手术方法

采用全身麻醉,合并关节囊粘连患者先行手法松解。患者侧卧位,患肢外展 40°,前屈 15°位悬吊牵引,控制血压,收缩压维持在 100 mmHg 左右。首先建立肩关节后方入路置入 30°关节镜,再建立前方入路,进入手术器械,关节镜下探查关节腔,清理充血增生滑膜,松解粘连关节囊,对合并肩胛下肌撕裂者,行镜下修补。之后关节镜置入肩峰下间隙,建立肩峰下外侧入路、前外侧入路,必要时加做后外侧入口,清理肩峰下滑囊。通过外侧入路评估撕裂肩袖及回缩情况,射频松解肩袖组织肩峰下及关节侧,用篮钳及刨削器对撕裂肩袖边缘进行修整及新鲜化。彻底松解肩袖组织后,抓钳复位牵拉肩袖组织,观察是否能够覆盖足印区,磨钻适当打磨足印区使新鲜化。对骨质疏松老年患者注意不能切除骨质过多,或用刨削器处理。如试复位肩袖组织时仍感觉有较大张力,可用磨钻去除足印区内侧肱骨头表面部分软骨,以利于内移肩袖愈合。如抓钳牵拉肩袖基本能覆盖足印区或能覆盖 50%以上可采用双排缝线桥技术固定^[2],在肩袖止点(足印区)内侧,肱骨头关节面外侧缘置入内排锚钉,或内排锚钉置入点内移至足印区内侧缘以内 0.5~1 cm,置入内排锚钉 2 枚。用缝合钩或缝合器在距撕裂缘约 2 cm 打孔缝合打结,缝线在肌腱上方形成缝线桥,在大结节外侧置入外排锚钉固定。如肌腱牵拉后张力大,采用止点内移单排锚钉固定缝合肩袖,一般在肩袖止点(足印区)中点或足印区外侧缘内移 0.5~1 cm 处根据肩袖撕裂情况选用锚钉固定,缝合钩或缝合器缝合肩袖,缝线打结于肩袖表面。对肩袖“L”形和“U”形撕裂给予边对边缝合使之变为“新月”形撕裂后再植入锚钉缝合肩袖;对部分巨大肩袖撕裂病例,肩袖严重回缩或缺损,很难完全缝合,行撕裂肩袖部分或大部分缝合修复,通常使用锚钉 2~4 枚。之后再观察肩峰前外侧,行肩峰成形,个别肩峰前外侧增生明显或肩峰下间隙狭窄可先行肩峰成形。如遇术中出血,关节镜下视野不清或操作困难,可扩大外侧入口至 3 cm,完成关节镜下肩袖修补,缝合入口。

术后患肩外展 30°位肩关节外展支具固定 6 周,

术后第 1 天即开始行手、腕伸屈主动活动,3 周后每日 2 次适当行患肩活动,前屈、后伸、外展、内收 40°左右,或钟摆式活动。6 周后去除支具行肩关节主动及被动活动,逐渐增加活动度。个别患者术后 3~6 个月感患肩疼痛,活动受限,可行冲击波辅助治疗结合肩峰下注射玻璃酸钠,每周 1 次,每次 20 mg,共 3~5 次。

1.4 观察项目与方法

术前及末次随访采用视觉模拟评分(visual analogue scale, VAS)^[3],美国加州大学洛杉矶分校(University of California Los Angeles, UCLA)评分^[4],美国肩肘外科协会(American Shoulder and Elbow Surgeons Form, ASES)评分^[5]评价肩关节功能。

1.5 统计学处理

采用 SPSS 21 软件行统计分析,术前及末次随访评分比较,UCLA 评分及 ASES 评分等定量资料以均数±标准差($\bar{x}\pm s$)表示,术前与末次随访比较采用配对设计定量资料 *t* 检验;VAS 评分非正态分布,采用秩和检验。以 $P<0.05$ 为差异有统计学意义。

2 结果

27 例巨大肩袖撕裂,其中 4 例因镜下修复操作困难或术中出血关节镜下视野不清,做扩大外侧入口 3 cm,关节镜下扩大入口完成肩袖修补,其余均在关节镜入口下完成操作。5 例关节镜下止点内移双排锚钉缝线桥固定修复;22 例关节镜下止点内移单排锚钉固定修复,包括 7 例巨大撕裂行单排大部分肩袖修补,其余肩袖完全修复。无关节感染及神经损伤等并发症。7 例术后 6 个月内患肩仍有疼痛,经局部冲击波治疗结合肩峰下注射玻璃酸钠 20 mg,每周 1 次,共 3~5 次,术后 1 年 5 例疼痛基本消失,2 例疼痛明显减轻。随访 8~40 (18.0±5.9)个月。末次随访,UCLA 评分从术前 (8.67±0.78)分升高至 (30.89±1.07)分,各项评分见表 1;ASES 评分从术前 (8.56±0.67)分升高至 (12.63±0.33)分,各项评分见表 2;VAS 评分由术前 6.00(5.00~7.00)分降至 0.00(0.00~2.00)分($Z=-4.56, P<0.001$)。3 例患肩上举不能过顶,上举 100°~130°,2 例系肩袖部分修补,但无疼痛,对日常生活及一般体力工作无明显影响。典型病例见图 1。

3 讨论

3.1 关节镜下止点内移缝合修复巨大肩袖撕裂的意义

关节镜下成功治疗肩袖撕裂需要正确识别撕裂的类型,适当的松解,最小张力原位或接近原位牢固的固定和适当的功能锻炼。巨大肩袖撕裂由于撕裂范围大,撕裂缘回缩明显或存在肩袖缺损,病程长者撕裂肩袖变性、脂肪浸润及周围粘连,修复难度更

表 1 巨大肩袖撕裂 27 例术前及末次随访 UCLA 评分比较 ($\bar{x}\pm s$, 分)

Tab.1 Comparison of UCLA scores of 27 patients with massive rotator cuff tear between preoperative and final follow-up ($\bar{x}\pm s$, score)

时间	疼痛	功能	向前侧屈曲活动	前屈曲力量	患者满意度	总分
术前	2.22±0.33	2.52±0.30	1.37±0.19	2.56±0.19	0.00±0.00	8.67±0.78
末次随访	8.96±0.52	7.85±0.52	4.11±0.19	5.00±0.00	5.00±0.00	30.89±1.07*

注:与术前比较, * $t=43.56, P<0.001$

Note: Compared with the preoperative score, * $t=43.56, P<0.001$

表 2 巨大肩袖撕裂 27 例术前及末次随访 ASES 评分比较 ($\bar{x}\pm s$, 分)

Tab.2 Comparison of ASES scores of 27 patients with massive rotator cuff tear between preoperative and final follow-up ($\bar{x}\pm s$, score)

时间	疼痛	稳定	功能	总分
术前	2.04±0.26	3.89±0.22	1.93±0.26	8.56±0.67
末次随访	4.56±0.22	4.96±0.07	3.11±0.11	12.63±0.33*

注:与术前比较, * $t=15.28, P<0.001$

Note: Compared with the preoperative score, * $t=15.28, P<0.001$

大,即便术中彻底松解,一般也很难原位完全修复,如果勉强行原位修复,由于肩袖张力过大,会明显增加术后再撕裂及不愈合可能。双排缝线桥技术虽然在力学上将内外排相连,增加肩袖足印区的压

力,利于肩袖愈合,但如果肩袖张力大,应力多集中在内排缝线缝合部,术后可出现内排缝线以内部位肩袖撕裂。止点内移单排锚钉固定缝合肩袖可明显减少缝合肩袖张力,简化关节镜下操作,据报道单排与双排修补临床结果差异无统计学意义^[6]。术中肩袖的良好复位决定于多种因素,包括缝线缝合位置,锚钉放置位置等,正确施行单排修复手术,也会取得良好的临床疗效。大多数情况下,对巨大肩袖撕裂,可选用止点内移单排锚钉固定修复,但仍有部分止点内移后不能完全修复,可考虑撕裂肩袖部分修复。肩袖修复的基本原则是恢复肩关节力偶平衡而不是刻意追求肩袖的完全闭合,有时候生物力学上的修复已经足够,这就是部分修复术,这一原则对于巨大回缩的肩袖撕裂更为重要。目前,已有很多临床研究和生物力学研究证实了部分修复对于改善肩关节功

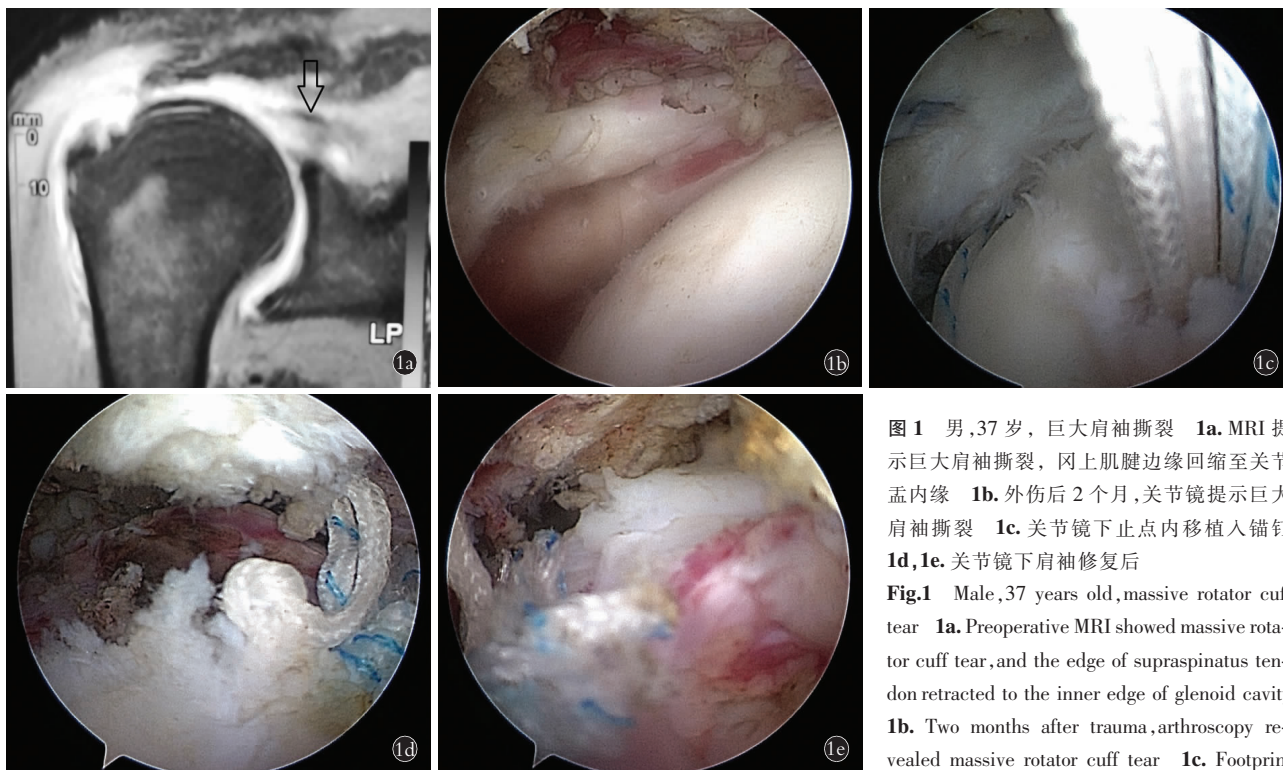


图 1 男,37 岁,巨大肩袖撕裂 1a. MRI 提示巨大肩袖撕裂,冈上肌腱边缘回缩至关节盂内缘 1b. 外伤后 2 个月,关节镜提示巨大肩袖撕裂 1c. 关节镜下止点内移植入锚钉 1d,1e. 关节镜下肩袖修复后

Fig.1 Male, 37 years old, massive rotator cuff tear 1a. Preoperative MRI showed massive rotator cuff tear, and the edge of supraspinatus tendon retracted to the inner edge of glenoid cavity 1b. Two months after trauma, arthroscopy revealed massive rotator cuff tear 1c. Footprint ending shift under arthroscopy 1d, 1e. After arthroscopic repair for massive rotator cuff tears

能的重要作用^[2,7-9]。笔者认为对巨大肩袖撕裂,肩袖肌腱明显回缩,原位缝合困难或张力大者使用止点内移修复可减小缝合后肩袖张力,降低再撕裂率。本组 6 例合并关节粘连,4 例扩大入口,肩袖缝合操作与术后康复与其它病例无特殊区别,所有病例采用了止点内移,5 例采用止点内移双排缝线桥缝合修复肩袖,22 例采用止点内移单排缝合,其中 7 例止点内移部分或大部分肩袖修复,均取得较满意临床结果。

3.2 巨大肩袖撕裂关节镜下修复注意点

肩袖撕裂主要临床表现为疼痛及关节活动受限,病程长者可出现关节粘连,患肩主动及被动外展及上举活动受限,尤其老年患者肩袖退变基础上因轻微外伤或反复劳损引起肩袖撕裂,常保守治疗时间较长。本组 27 例中 6 例合并关节粘连,全麻后先行手法松解关节粘连,均达到被动上举过顶,再行关节镜下滑膜清理,肩袖粘连松解及修补术。

关节镜下松解肩袖周围粘连,尤其肩峰下滑囊侧,术中充分松解后抓钳复位牵拉肩袖组织,如能覆盖肩袖足印区或覆盖 50%以上肩袖足印区并感觉张力不大,可选用止点内移双排缝线桥技术修复^[10]。大多数情况下,由于肩袖张力大,选用止点内移单排修复,对不能完全修复者采用止点内移单排部分或大部分肩袖修复;缝线距撕裂缘约 2 cm 穿过肩袖;老年患者常存在骨质疏松,尤其病程较长,出现肩关节废用性骨质疏松,锚钉打孔器要求基本与骨组织垂直进入,这样锚钉拧入时与骨组织垂直,以避免缝合后锚钉松动脱落。对肩袖回缩及粘连严重,镜下完成操作困难或术中出血镜下视野不清楚,可扩大外侧入口,关节镜下扩大入口完成肩袖修补。扩大外侧操作入口,同时可切除肩峰前外侧,扩大操作视野,以利彻底松解及准确修复撕裂肩袖。本组 4 例做了扩大外侧入口完成手术。

3.3 术后康复

巨大肩袖撕裂术后 6 周内外展支具固定制动,术后 6 周内适当制动有重要作用,利于肩袖腱-骨愈合及周围瘢痕形成,提高局部稳定性,对部分老年患者修复肩袖局部的瘢痕形成或瘢痕愈合有助于发挥肩袖功能,减少疼痛。笔者认为这可能与某些肩袖修复后影像学上显示未完全愈合或再撕裂但患者关节无明显疼痛,关节功能尚好有部分关系。术后 3 周每日可适当行小幅度肩关节活动 2 次,以防肩关节粘连,活动后再支具固定。术后 6 周去支具逐渐行肩关节主动活动,术后 3~6 个月关节疼痛患者可配合冲击波治疗。

末次随访时 3 例患肩不能上举过顶,其中 2 例是部分肩袖修复,无疼痛,考虑部分修复后外展及上举肌力不足;另一例完全修复后上举约 110°,考虑术后粘连或肩袖部分撕裂。

本组病例不足之处是末次随访时由于大部分病例恢复良好,不愿再行磁共振检查,也未常规做超声检查,故没有从影像学上评估再撕裂率,仅从临床结果评估疗效。笔者认为术后影像学上评估再撕裂率也有一定假阳性,或存在部分肩袖的再撕裂,对这部分患者功能影响可能不大,有待进一步观察。

参考文献

- [1] Zumstein MA, Jost B, Hempel J, et al. The clinical and structural long-term results of open repair of massive tears of the rotator cuff [J]. *J Bone Joint Surg Am*, 2008, 90(11): 2423-2431.
- [2] 朱以明, 姜春岩, 鲁谊, 等. 关节镜下修复巨大肩袖损伤的临床研究[J]. *中华骨科杂志*, 2017, 37(21): 1318-1325.
ZHU YM, JIANG CY, LU Y, et al. Clinical and MRI results of arthroscopic repair for massive rotator cuff tear [J]. *Zhonghua Gu Ke Za Zhi*, 2017, 37(21): 1318-1325. Chinese.
- [3] McCormack HM, Horne DJ, Sheather S. Clinical applications of visual analogue scales: a critical review [J]. *Psychol Med*, 1988, 18: 1007-1019.
- [4] Ellman H, Hunker G, Bayer M. Repair of the rotator cuff. End result study of factors influencing reconstruction [J]. *Bone Joint Surg Am*, 1986, 68: 1136-1144.
- [5] Richards RR, An KN, Bigliani LU, et al. A standardized method for the assessment of shoulder function [J]. *J Shoulder Elbow Surg*, 1994, 3: 347-352.
- [6] 周晓波, 梁军波, 陈忠义. 关节镜下 3 种方式修补肩袖损伤的疗效分析[J]. *中国骨伤*, 2017, 30(8): 689-694.
ZHOU XB, LIANG JB, CHEN ZY. Comparison of therapeutic effects of three repair methods for rotator cuff tears under arthroscopy [J]. *Zhongguo Gu Shang/China J Orthop Trauma*, 2017, 30(8): 689-694. Chinese with abstract in English.
- [7] Lagulli ND, Field LD, Hobgood ER, et al. Comparison of partial versus complete arthroscopic repair of massive rotator cuff tears [J]. *Am J Sports Med*, 2012, 40(5): 1022-1026.
- [8] Shon MS, Koh KH, Lim TK, et al. Arthroscopic partial repair of irreparable rotator cuff tears: preoperative factors associated with outcome deterioration over 2 years [J]. *Am J Sports Med*, 2015, 43(8): 1965-1975.
- [9] Holtby R, Razmjou H. Relationship between clinical and surgical findings and reparability of large and massive rotator cuff tears: a longitudinal study [J]. *BMC Musculoskelet Disord*, 2014, 15: 180.
- [10] 贾天阳, 徐丛, 任江涛, 等. 双排缝线桥全层修复术治疗复位张力较大的肩袖分层撕裂[J]. *中华骨科杂志*, 2019, 39(3): 144-151.
JIA TY, XU C, REN JT, et al. Arthroscopic en masse repair with footprint ending shift using double-row suture-bridge technique for delaminated rotator cuff tears under tension [J]. *Zhonghua Gu Ke Za Zhi*, 2019, 39(3): 144-151. Chinese.

(收稿日期: 2020-05-15 本文编辑: 连智华)