

· 临床研究 ·

椎体支架系统经皮椎体后凸成形术结合唑来膦酸治疗重度骨质疏松性椎体骨折

徐响阳, 罗德民, 刘尚礼, 沈晓涛, 周祖艳, 元国栋
(东莞康华医院脊柱外科, 广东 东莞 523080)

【摘要】 目的:探讨椎体支架(vertebral body stents, VBS)系统经皮椎体后凸成形术(percutaneous kyphoplasty, PKP)结合唑来膦酸治疗重度骨质疏松性椎体骨折的临床疗效。方法:回顾性分析 2017 年 12 月至 2018 年 12 月收治的 48 例骨质疏松性胸腰椎骨折,其中男 13 例,女 35 例,年龄 55~92(71.2±10.5)岁,全部采用 VBS 系统 PKP 手术方案,术后联合使用唑来膦酸注射液抗骨质疏松治疗,比较术前、术后 3 d 及半年的疼痛视觉模拟评分(visual analogue scale, VAS), Oswestry 功能障碍指数(Oswestry Disability Index, ODI), 病椎丢失高度,并观察术后有无病椎或邻椎再骨折情况。结果:术前 VAS 评分为 7.60±0.12, 术后 3 d 为 3.00±0.46, 术后半年为 1.20±0.23, 术后 VAS 评分明显改善($P<0.05$), 术后 3 d 与术后半年比较差异无统计学意义($P>0.05$)。术前 ODI 指数为(82.00±0.32)%, 术后 3 d 为(30.00±1.50)%, 术后半年为(18.00±0.16)%, 术后 ODI 指数明显改善($P<0.05$), 术后 3 d 与术后半年比较差异无统计学意义($P>0.05$)。术前病椎丢失高度为(12.00±0.43) mm, 术后 3 d 为(3.00±0.15) mm, 术后半年为(3.60±0.51) mm, 术后病椎丢失高度明显减少($P<0.05$), 术后 3 d 与术后半年比较差异无统计学意义($P>0.05$)。48 例患者均获得随访,平均随访时间(6.6±0.5)个月,术后切口均甲级愈合,末次随访均未发生病椎及邻椎再骨折。结论:VBS 系统 PKP 结合唑来膦酸治疗骨质疏松性椎体骨折既可以有效缓解胸腰背部疼痛,改善胸腰椎活动度,又能最大程度地恢复椎体高度,预防病椎及邻椎再骨折,值得临床推广。

【关键词】 椎体支架; 经皮椎体后凸成形术; 唑来膦酸; 骨质疏松性椎体压缩骨折
中图分类号:R683.2

DOI:10.12200/j.issn.1003-0034.2020.09.007

开放科学(资源服务)标识码(OSID):



Treatment of severely osteoporotic vertebral compression fractures with the vertebral body stent system and percutaneous kyphoplasty combined with zoledronic acid XU Xiang-yang, LUO De-min, LIU Shang-li, SHEN Xiao-tao, ZHOU Zuyan, and YUAN Guo-dong. Department of Spinal Surgery, Dongguan Kanghua Hospital, Dongguan 523080, Guangdong, China

ABSTRACT Objective: To investigate the clinical efficacy of vertebral body stent (VBS) system and percutaneous kyphoplasty (PKP) combined with zoledronic acid for the treatment of severely osteoporotic compression vertebral fractures (OVCFs). **Methods:** The clinical data of 48 patients with osteoporotic thoracolumbar fractures treated from December 2017 to December 2018 were retrospectively analyzed, including 13 males and 35 females, aged 55 to 92 years old with an average (71.2±10.5) years. All patients were treated with VBS system PKP surgery, and zoledronic acid injection was used for anti-osteoporosis treatment after operation. The VAS scores ODI, the height of diseased vertebral lost were compared before operation, 3 d and half a year after operation, and whether there was re-fracture of diseased or adjacent vertebrae after operation was observed. **Results:** Before operation, 3 d and half a year after operation, VAS scores were 7.60±0.12, 3.00±0.46, 1.20±0.23, ODI were (82.00±0.32)%, (30.00±1.50)%, (18.00±0.16)%, the height of diseased vertebral lost were (12.00±0.43) mm, (3.00±0.15) mm, (3.60±0.51) mm respectively. Postoperative VAS score, ODI, the height of diseased vertebral lost were obviously improved ($P<0.05$), and there was no significant difference between 3 d and half a year after operation ($P>0.05$). All the 48 patients were followed up with an average time of (6.6±0.5) months. All the incisions healed at grade A after operation, and no re-fracture of diseased vertebrae or adjacent vertebrae was found at the final follow-up. **Conclusion:** VBS system and PKP combined with zoledronic acid in the treatment of OVCFs not only may effectively relieve the pain in the thoracolumbar back, improve the mobility of the thoracolumbar, but also can restore the height of the vertebral body to the maximum extent, and prevent the re-fracture of the affected vertebrae and adjacent vertebrae, which is worthy to spread in clinic.

KEYWORDS Vertebral body stents; Percutaneous kyphoplasty; Zoledronic acid; Osteoporotic vertebral compression fractures

通讯作者:刘尚礼 E-mail:bananasun001@126.com

Corresponding author: LIU Shang-li E-mail:bananasun001@126.com

骨质疏松性骨折是骨质疏松症的严重后果,由于骨量减低、骨强度下降、骨脆性增加,日常活动中由于轻微损伤即可造成脆性骨折。中老年胸腰椎压缩性骨折发生率越来越高,其中以重度骨质疏松患者出现的骨质疏松性椎体压缩骨折(osteoporotic compression vertebral fractures, OVCFs)为主,因其患者可能出现明显腰痛伴活动受限,甚至出现严重后凸畸形,并且病情反复、周期长,已经得到了社会的广泛关注。骨质疏松性椎体压缩骨折需综合治疗,一个是抗骨质疏松,一个是骨折椎体稳定性维持及巩固。骨质疏松性椎体压缩骨折可卧床保守治疗,但治疗周期长,容易引发“骨密度进行性降低-脆性骨折风险增高”的恶性循环,所以外科治疗脆性椎体骨折日益盛行。本文对 2017 年 12 月至 2018 年 12 月收治的 48 例骨质疏松性胸腰椎骨折的临床资料进行回顾性分析,报告如下。

1 资料与方法

1.1 病例选择

纳入标准:双能 X 线骨密度检测仪(dual-energy X-ray absorptiometry, DXA)测定骨密度 T 值 $\leq -2.5 \text{ g/cm}^3$ 者; 1.5 T MRI 检查明确为单一胸椎或单一腰椎新鲜骨折者; 术后半年返院复查胸腰椎平片及 MRI 者。排除标准:骨密度 T 值 $> -2.5 \text{ g/cm}^3$; MRI 检查提示胸腰椎陈旧性骨折者; 胸腰椎双椎体新鲜骨折或三椎体新鲜骨折者; 既往有胸腰椎手术病史者,包括椎间盘摘除手术或椎体骨水泥成形手术; 合并椎体原发性肿瘤或转移性肿瘤者; 合并椎体或椎间隙感染者,包括特异性或非特异性感染; 不能配合疼痛、活动度评估者,包括精神异常者; 随访时间不足半年者。

1.2 一般资料

选自 2017 年 12 月至 2018 年 12 月住院患者 48 例,男 13 例,女 35 例,年龄 55~92(71.2 \pm 10.5)岁。受伤时间 1~12(5.4 \pm 2.4) d, 42 例为跌倒所致,4 例为车祸所致,2 例为扭伤所致。椎体骨折按 AO 分类均为 A1 型骨折,其中 T₁₀ 2 例, T₁₁ 6 例, T₁₂ 14 例, L₁ 12 例, L₂ 4 例, L₃ 3 例, L₄ 6 例, L₅ 1 例。48 例患者损伤椎体平面以下无明显脊髓或神经根损伤症状(除 1 例合并马尾神经损伤导致小便功能障碍外)。

1.3 治疗方法

1.3.1 手术方法 患者均采用气管插管全身麻醉,麻醉后患者取俯卧位,腰部放支撑物。以骨折椎体为中心用 C 形臂 X 线定位,调整手术床至病椎椎弓根对称、棘突位于正中、病椎上椎板平行为准,用标记笔标记双侧椎弓根影,以标记处为中心常规消毒铺巾。在病椎双侧椎弓根影的外上象限以外 0.5 cm 分

别做 0.5 cm 切口,切开皮下筋膜,在 C 形臂 X 线正位透视下将 2 个穿刺针针头定位在椎弓根影的外上 1/4 象限外缘处,根据不同病椎椎弓根矢状位穿刺角度,将穿刺针放置在侧位片透视下位于椎体后缘,正位片透视下位于椎弓根内侧壁边缘。再根据病椎骨折类型,调整穿刺针头倾角度并继续加大穿刺深度至椎体后 1/3 停止,保证穿刺针与上下终板至少相距 5 mm,退出穿刺针头并用环钻扩大管道深度至椎体前 1/4,测试椎体金属球囊大小。选用合适椎体球囊支架假体(VBS+球囊,VBS 贴附在扩张球囊外层),透视下将其放入椎体合适位置,椎体球囊系统通过三通与造影剂(碘海醇或碘帕醇)相连,缓慢扩张椎体内球囊大小以求复位病椎,此时 VBS 亦随球囊扩张而撑开,每个球囊约在 12 atm 时开始扩张,到 22 atm 时需缓慢扩张以防止球囊破裂及 VBS 过度撑开。当病椎复位满意时将球囊内造影剂完全排空后退出椎体,留置 VBS 在病椎内,调配高黏 PM-MA 骨水泥(Vertecem V+)并注入病椎内, T₁₀-L₁ 椎体注入 3~4 ml, L₂-L₅ 椎体注入 4~6 ml(图 1)。等待骨水泥完全变硬后拔除工作通道,蛋白可吸收线缝合伤口,无菌敷料包扎固定。

1.3.2 术后处理 运用快速康复理念术后 2 h 开始饮水,患者无特殊不适可开始进流质或半流质饮食。术后 2~12 h 若无头痛头晕、恶心呕吐等不适,可佩戴腰围开始坐立训练,然后进行行走训练。术后口服钙尔奇 D3 1 200 mg 每天 1 次,骨化三醇 0.25 μg 每天 2 次,布洛芬 0.2 g 每天 2 次;术后第 2 天静脉注射唑来膦酸(依固)5 mg;术后第 3 天复查胸(腰)椎正侧位 X 线片;第 3~4 天术区换药并办理出院。出院后继续口服钙尔奇 D3 600 mg 每天 1 次及骨化三醇 0.25 μg 每天 2 次至半年;半年后复查病椎 MRI。

1.4 观察项目与方法

选用 3 种问卷对患者术前及术后 3 d、半年进行随访,随访方式包括住院随访、门诊随访、电话随访、微信随访及家庭随访。(1)VAS 疼痛评分为 0~10 分,0 分:无痛;3 分以下:有轻微的疼痛,患者能忍受;4~6 分:患者疼痛并影响睡眠,尚能忍受;7~10 分:患者有渐强烈的疼痛,疼痛难忍。(2)ODI 指数评分由 10 个问题组成,包括疼痛的强度、生活自理、提物、步行、坐位、站立、干扰睡眠、性生活、社会生活、旅游等 10 个方面的情况,每个问题 6 个选项,每个问题的最高得分为 5 分,选择第一个选项得分为 0 分,依次选择最后一个选项得分为 5 分,假如有 10 个问题都做了问答,记分方法是:[实际得分/50(最高可能得分)] \times 100%,假如有一个问题没有回答,则记分方

法是：[实际得分/45(最高可能得分)]×100%，如越高表明功能障碍越严重。(3)病椎丢失高度数值为病椎正常高度减去病椎现有的高度。(4)术后半年复查胸(腰)椎 MRI 观察分析有无病椎或邻椎再次骨折情况。

1.5 统计学处理

数据采用 SPSS 20.0 统计学软件进行分析，术前、术后 3 d 及半年 VAS 疼痛评分、ODI 指数、病椎丢失高度数值的比较采用配对 *t* 检验。以 *P*<0.05 为差异有统计学意义。

2 结果

48 例患者手术顺利，术后切口甲级愈合，均获得随访，平均随访时间(6.6±0.5)个月。VAS 评分及 ODI 指数手术前后差异有统计学意义 (*P*<0.05)，术后 3 d 与半年比较差异无统计学意义(*P*>0.05)。术后病椎丢失高度明显减少(*P*<0.05)，术后 3 d 与半年比较差异无统计学意义(*P*>0.05)，见表 1。本组病例末次随访均复查病椎正侧位 X 线片及 MRI，患者均未诉病椎周围疼痛，病椎及邻椎高度未发生明显改变，表示均未发生病椎及邻椎再骨折(图 1)。

3 讨论

3.1 国内外骨质疏松性椎体骨折常见术式及弊端

近年来，PVP 及 PKP 被广泛应用于 OVCFs，虽然在改善腰痛及功能受限方面得到了普遍的公认^[1]，也能有效缓解躯体牵涉痛^[2]，但也存在不少的缺陷。PVP 治疗骨质疏松性椎体骨折无法复位病椎高度，但也能通过满意的广泛弥散骨水泥获得较满意的临床效果，但因其未能增加病椎椎体高度，从而无法恢

表 1 骨质疏松性椎体压缩骨折 48 例患者手术前后 VAS 评分和 ODI 指数及病椎丢失高度比较(̄x±s)

Tab.1 Comparison of pre- and post-operative VAS score, ODI and the height of vertebral loss in 48 patients with OVCFs(̄x±s)

时间	VAS 评分(分)	ODI 指数(%)	病椎丢失高度(mm)
术前	7.60±0.12	82.00±0.32	12.00±0.43
术后 3 d	3.00±0.46*	30.00±1.50*	3.00±0.15*
术后半年	1.20±0.23**	18.00±0.16**	3.60±0.51**

注：与术前比较，**P*<0.05，***P*<0.05。*与**比较，*P*>0.05

Note: Compared with preoperative data, **P*<0.05, ***P*<0.05. *vs **, *P*>0.05

复正常的胸腰椎生理曲度，生物力学发生改变，进而增加了病椎术后再骨折、邻近椎体再骨折等高危并发症的可能性。另外，合并椎体后缘骨折者应用 PVP 技术存在骨水泥漏入椎管严重并发症的风险。Hide 等^[3]认为恢复椎体理想高度和纠正后凸畸形显得格外重要，PKP 虽然解决了恢复病椎高度的难题，但姚珍松等^[4]研究表明只能获得部分椎体高度恢复，可能与排出显影剂退出球囊时前纵韧带和邻近椎间盘弹性回缩会导致高度部分丢失有关。PKP 术后椎体内骨水泥可能成为“圆珠”一样，反复刺激可导致病椎发生再骨折，甚至撞破椎体后缘造成椎管狭窄引起一系列严重神经症状。而业内也有学者采用椎板/椎体截骨技术联合椎弓根骨水泥螺钉结合方式治疗脆性椎体骨折，但其对神经根和硬膜的牵拉及干扰较大，同时又可造成关节面的不稳定性。

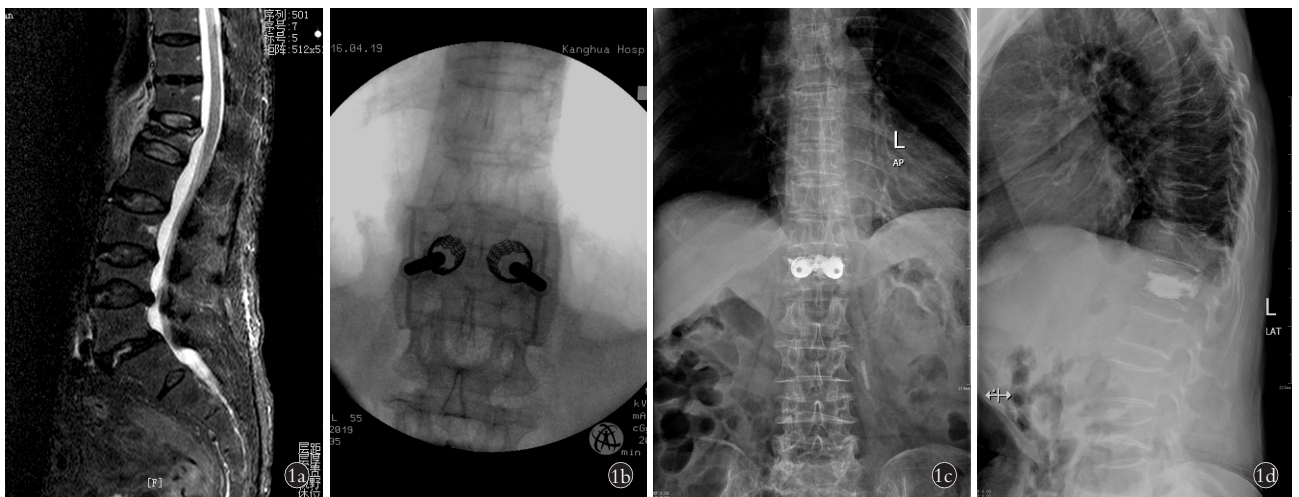


图 1 女性患者，77 岁，重度骨质疏松并 L₁ 椎体新鲜压缩性骨折，术前骨密度测定 T 值为 -4.0 1a. 术前 MRI 显示 L₁ 椎体新鲜压缩性骨折 1b. 术中病椎椎体支架撑开时影像 1c, 1d. 术后 3 d 腰椎正侧位 X 线片，显示椎体高度明显恢复，后凸畸形有所矫正

Fig.1 A 77-year-old female patient with severe osteoporosis combined with fresh compression fracture of L₁. Preoperative T-value of bone mineral density was -4.0 1a. Preoperative MRI showed a fresh compression fracture of L₁ 1b. Intraoperative imaging of VBS expansion 1c, 1d. Three days after surgery, lumbar AP and lateral X-rays showed that the height of vertebral body recovered obviously, and the kyphotic deformity was corrected

3.2 椎体支架系统 PKP 术式创新性特点

椎体支架系统等同于椎弓根螺钉等内固定强度,更趋近正常脊柱椎体内应力及内环境,同时又可通过 5 mm 切口微创置入病椎中复位病椎高度并保持,稳定性佳、创伤小、恢复快为一大优点。目前国内尚未发现有报道使用椎体支架系统 PKP 治疗椎体骨折病历,属于新技术,国内处于初始推广阶段。

本文随访研究了我院 48 例椎体支架系统 PKP 治疗重度骨质疏松性椎体骨折病例,结果表明术前术后 VAS 评分、ODI 评分均有明显差异。同 PVP/PKP 一样,骨水泥发热可阻止病椎内炎症介质的继续侵犯,也破坏了椎体周围的感觉神经末梢,从而大部分缓解患者胸腰椎疼痛症状,改善胸腰椎活动度。VBS 系统 PKP 在预防病椎/邻椎骨折及恢复病椎高度有较强的优势,Atalay 等^[5]建议 VBS 行椎体强化时,通过椎体的 2 个支架必须置于受累椎体对称的旁正中位置上,以达到脊柱骨折的最佳复位,同时不破坏椎体侧缘,理想情况下受压终板与支架间的距离约为 5 mm。VBS 系统中椎体支架扩张后能维持满意的高度,并且自带“足”样与松质骨紧密合体,为“病椎-椎体支架-骨水泥”成为一体化创造了有利条件。VBS 系统用来减轻椎体压缩性骨折的疼痛和用于在脊椎松质骨内创造空隙,Taylor 等^[6]研究指出 PKP 手术中人为所创造病椎空间对骨水泥外漏有重要作用,而 VBS 系统 PKP 手术比传统的 PKP 手术更能复位病椎高度并加于保持,从而最大程度降低骨水泥外漏风险。王成胜等^[7]认为椎体骨折区域的骨水泥填充情况是影响椎体成形术后近期疗效的关键,本研究系统联合 PMMA 高黏骨水泥以便对胸腰椎骨折进行治疗,同时通过骨水泥推杆(前)侧孔精准让骨水泥弥散至骨折部位以尽可能提高术后疼痛缓解率。椎体支架系统 PKP 术式解决了恢复大部分病椎高度、生理曲度的要求,椎体内形成了“爪”型金属骨水泥又能最大程度避免病椎再骨折、骨水泥移位发生,足够的空隙也让骨水泥漏入椎管的风险降低了不少。

3.3 术后静脉注射唑来膦酸等综合抗骨质疏松治疗重要性

PVP/PKP 术后病椎再骨折塌陷为常见并发症,其中以术椎存在椎体内裂隙样变、术中骨水泥呈团块状分布、术后未严格抗骨质疏松治疗为主要危险因素^[8]。本研究中术后进行规范抗骨质疏松治疗,唑来膦酸注射液方便快捷,1 年 1 次注射即可,避免了多数老年人漏服抗骨质疏松药物从而导致疗效差的弊端,半年口服钙剂及骨化三醇充分进行骨保护基础治疗。本研究结果表明术后 3 d 与半年后病椎丢

失高度基本一致,所有病例术后半年随访未发生病椎及邻椎再骨折,可见椎体支架系统 PKP 结合唑来膦酸治疗重度骨质疏松性椎体骨折也有良好的远期疗效。

综上所述,椎体支架系统 PKP 的微创精准复位矫形病椎技术结合长效药物唑来膦酸治疗重度骨质疏松性椎体骨折,既有缓解疼痛、改善胸腰椎活动度的优点,又有最大程度恢复椎体高度及正常生理曲度、预防骨水泥-骨界面再骨折及邻椎骨折的优势。

参考文献

- [1] Buchbinder R, Johnston RV, Rischin KJ, et al. Percutaneous vertebroplasty for osteoporotic vertebral compression fracture[J]. *Cochrane Database Syst Rev*, 2018, 11: CD006349.
- [2] 许兵,王萧枫,叶小雨,等.骨填充网袋椎体成形术与经皮球囊后凸成形术治疗骨质疏松性椎体压缩性骨折[J]. *中国骨伤*, 2018, 31(11): 993-997.
XU B, WANG XF, YE XY, et al. Observation of the clinical efficacy of the bone filling bag vertebroplasty for the treatment of osteoporotic vertebral compression fractures[J]. *Zhongguo Gu Shang/China J Orthop Trauma*, 2018, 31(11): 993-997. Chinese with abstract in English.
- [3] Hide IG, Gangi A. Percutaneous vertebroplasty: history, technique and current perspectives[J]. *Clin Radiol*, 2004, 59: 461-467.
- [4] 姚珍松,陈康,江晓兵,等.网袋成形术治疗骨壁缺损型复杂椎体骨折的经验[J]. *中国矫形外科杂志*, 2016, 24(16): 1466-1470.
YAO ZS, CHEN K, JIANG XB, et al. Experience on vesselplasty for treatment of complicated vertebral compression fractures with bone wall deficiency[J]. *Zhongguo Jiao Xing Wai Ke Za Zhi*, 2016, 24(16): 1466-1470. Chinese.
- [5] Atalay B, Caner H, Gokce C, et al. Kyphoplasty: 2 years of experience in a neurosurgery department[J]. *Surgical Neurology*, 2005, 64: 72-76.
- [6] Taylor RS, Taylor RJ, Frizell P, et al. Balloon kyphoplasty and vertebroplasty for vertebral compression fractures: a comparative systematic review of efficacy and safety[J]. *Spine (Phila Pa 1976)*, 2006, 31(23): 2743-2755.
- [7] 王成胜,刘爱国,刘成洲,等.三维 CT 及影像学分型在骨质疏松性椎体成形术中的应用[J]. *中国骨伤*, 2019, 32(7): 635-640.
WANG CS, LIU AG, LIU CZ, et al. Application of three-dimensional CT and image classification in percutaneous vertebroplasty for osteoporotic vertebral compression fractures[J]. *Zhongguo Gu Shang/China J Orthop Trauma*, 2019, 32(7): 635-640. Chinese with abstract in English.
- [8] 王淼,罗小辑,陈宇,等.骨质疏松性椎体压缩骨折 PVP/PKP 术后术椎再塌陷危险因素的研究进展[J]. *临床与病理杂志*, 2019, 39(1): 203-207.
WANG M, LUO XJ, CHEN Y, et al. Research progress of risk factors of vertebral recollapse after PVP/PKP for osteoporotic vertebral compression fracture[J]. *Lin Chuang Yu Bing Li Za Zhi*, 2019, 39(1): 203-207. Chinese.

(收稿日期:2019-12-09 本文编辑:王宏)