

# 喙突基底小切口 TightRope 固定治疗新鲜肩锁关节脱位

沈杰枫, 朱义用, 严松鹤, 刘勇, 华臻

(无锡市中医医院骨伤科, 江苏 无锡 214000)

**【摘要】** 目的: 探讨小切口 TightRope 固定治疗新鲜肩锁关节脱位的方法与疗效。方法: 2016 年 1 至 2018 年 5 月收治新鲜肩锁关节脱位 28 例, 男 20 例, 女 8 例; 年龄 26~87 岁, 平均 51.3 岁。改良 Rockwood 分型: II 型 1 例, III 型 22 例, V 型 4 例。受伤至手术时间为 0~6 d, 平均 2.4 d。记录手术时间、肩功能恢复时间、术后并发症情况; 评估术后即刻复位效果及末次随访肩关节 Karlsson 功能, 以 SPSS 20.0 软件 Pearson 分析二者相关性。结果: 28 例患者 1 例 Rockwood II 型仅重建锥状韧带, 其余 27 例重建锥状韧带和斜方韧带。手术时间 (66.50±12.62) min (含术中透视时间)。28 例均获得随访, 时间 11~20 (16.7±4.6) 个月。患者术后肩功能恢复时间为 2~7 个月, 平均 4 个月。随访期内, 1 例患者锁骨钢板部位发生骨溶解及复位丢失; 其余未出现再脱位、纽扣钢板脱出等并发症。术后即刻复位效果: 复位不足 6 例, 完全复位 17 例, 复位过度 5 例; 末次随访肩关节 Karlsson 功能评价: 优 21 例, 良 6 例, 差 1 例; Pearson 分析  $r=0.060$  提示新鲜肩锁关节脱位手术即刻复位效果与末次随访患肩关节 Karlsson 功能评价无明显相关性。结论: 经喙突基底小切口行 TightRope 固定治疗新鲜肩锁关节脱位操作简便, 可以早期功能锻炼, 患者功能恢复优良。新鲜肩锁关节脱位手术即刻复位效果 5 mm 以内的轻微差异与术后末次随访患肩关节 Karlsson 功能评价无明显相关性。临床随访建议关注复位丢失以及锁骨钢板部位骨溶解。

**【关键词】** 肩锁关节; 肩脱位; 最小侵入性外科手术

中图分类号: R684.7

DOI: 10.12200/j.issn.1003-0034.2020.08.004

开放科学(资源服务)标识码(OSID):



**Treatment of dislocation of acromioclavicular joint with TightRope fixation through a small incision in the base of coracoid process** SHEN Jie-feng, ZHU Yi-yong, YAN Song-he, LIU Yong, and HUA Zhen. Department of Traumatology, Wuxi Traditional Chinese Medicine Hospital, Wuxi 214000, Jiangsu, China

**ABSTRACT** **Objective:** To explore the method and effect of small incision TightRope fixation in the treatment of fresh acromioclavicular joint dislocation. **Methods:** From January 2016 to May 2018, 28 cases of fresh acromioclavicular dislocation were treated, including 20 males and 8 females, aged 26 to 87 years with an average age of 51.3 years. The modified Rockwood classification included 1 case of type II, 22 cases of type III and 4 cases of type V. The average time from injury to operation was 2.4 days. The operative time, shoulder function recovery time and postoperative complications were recorded, and the immediate reduction effect and Karlsson function of shoulder joint were evaluated. **Results:** In 28 patients, only one Rockwood type II was used to reconstruct the pyramidal ligament, and the other 27 were used to reconstruct the pyramidal ligament and the trapezoid ligament. The average operation time was (66.50±12.62) min (including intraoperative fluoroscopy time). Twenty-eight cases were followed up for 11 to 20 (16.7±4.6) months. The recovery time of shoulder function was 2 to 7 months with an average of 4 months. During the follow-up period, 1 case had osteolysis and loss of reduction at the clavicular plate site, and the rest had no complications such as re-dislocation and button plate prolapse. Immediate reduction effect after operation: 6 cases with reduction insufficiency, 17 cases with complete reduction and 5 cases with excessive reduction; Karlsson function evaluation of shoulder joint in the last follow-up: excellent in 21 cases, good in 6 cases and poor in 1 case; Pearson analysis  $r=0.060$ , suggesting that the immediate reduction effect of fresh acromioclavicular dislocation operation has no significant correlation with Karlsson function evaluation of shoulder joint in the last follow-up. **Conclusion:** TightRope fixation through a small incision in the base of coracoid process is a simple and effective method for the treatment of dislocation of acromioclavicular joint. There was no significant correlation between the slight difference of immediate reduction effect within 5 mm and Karlsson function evaluation of shoulder joint in the last follow-up. It is suggested to pay attention to the loss of reduction and osteolysis of clavicular plate in clinical follow-up.

**KEYWORDS** Acromioclavicular joint; Shoulder dislocation; Minimally invasive surgical procedures

通讯作者: 沈杰枫 E-mail: 1967028733@qq.com

Corresponding author: SHEN Jie-feng E-mail: 1967028733@qq.com

肩锁关节脱位是临床较为常见的肩部损伤,其中 Rockwood III 型及以上损伤因喙锁韧带完全断裂,需要手术复位内固定治疗。手术方法主要有肩锁间或喙锁间内固定、喙锁韧带修复以及韧带移植等方法。锁骨钩钢板是临床广泛应用的肩锁间的刚性内固定方法,取得了良好的复位效果,但长期随访存在术后肩关节疼痛、关节活动受限及钢板取出后肩锁关节脱位复发等并发症<sup>[1]</sup>。Endobutton 带袢钢板是喙锁间的弹性内固定方法,意在重建喙锁韧带,克服刚性固定的不足。自 2011 年起,我科应用这种弹性内固定治疗肩锁关节脱位,术中体会 Endobutton 所带袢环长度固定,穿过骨隧道通常比较费时,锁骨部钢板安装费力;早期手术采用锁骨远端纵形或横形切口,长 6~9 cm,术后留有明显瘢痕<sup>[2]</sup>。2016 年开始改用 TightRope 钢板固定,随着手术经验的积累,探索出单一喙突基底小切口完成该项治疗,克服上述手术操作费时费力、切口较大等不足,回顾分析其临床疗效,报告如下。

### 1 临床资料

2016 年 1 至 2018 年 5 月收治新鲜肩锁关节脱位 28 例,男 20 例,女 8 例;年龄 26~87 岁,平均 51.3 岁;左侧 9 例,右侧 19 例。受伤原因:平地跌倒 14 例,为单纯肩锁关节脱位;高处坠伤 1 例,合并腰椎骨折、脑震荡伤;非机动车事故 13 例,合并伤均采用保守治疗:包括较大面积皮肤擦伤 3 例、肋骨骨折 4 例、肩峰骨折 1 例、头部外伤,桡骨骨折,颜面骨折各 2 例,对侧肩袖损伤 1 例。改良 Rockwood 等<sup>[3]</sup>分型:II 型 1 例,III 型 22 例,V 型 4 例。受伤至手术时间 0~6 d,平均 2.4 d。

### 2 治疗方法

#### 2.1 手术技术

采用全身麻醉,取轻度沙滩椅位,患肩略微垫

高。手术切口:扪及喙突,在其上方对应锁骨远端前方约 1 cm 处,做横行切口,长 2~3 cm,沿三角肌纤维纵向分开(有时已从锁骨远端分离),助手将锁骨远端略向后推移;术者触及喙突基底,骨剥稍作推移,显露其内外侧界限,自喙锁关节面中心位置向下方钻孔,使该孔入口、出口均位于喙突基底中央。用顶棒将 Arthrex 公司 TightRope 钢板自上而下穿过骨隧道,翻转后横在喙突基底部下方中间位置;向上牵引袢线,勿使其与骨隧道边缘切割,复位肩锁关节,在骨隧道延长线对应锁骨外端,作皮下剥离,前后居中位置以 3.5 mm 钻头钻孔,以钢丝引导袢线自锁骨下向上穿过骨孔,安装纽扣钢板,按压锁骨远端复位肩锁关节,收紧自锁线袢固定,C 形臂 X 线机透视确认复位效果后,尾线打结加固。对于 Rockwood III 型以上脱位明显者,可牵引另一尾线在上述锁骨孔外侧 1~1.5 cm 处钻孔重建斜方韧带。

#### 2.2 术后处理

术后第 1 天起指导患者逐步做患肩钟摆运动及主、被动抬举锻炼;术后第 3 天起局部可辅以射频理疗并温经通络中药热敷(当归、细辛、制草乌、木香、鸡血藤、桂枝、丁香、藿香等)。

### 3 结果

本组中 1 例 Rockwood II 型仅重建锥状韧带,其余 27 例重建锥状韧带和斜方韧带。手术时间(66.50±12.62) min(含术中透视时间)。

通过术后 1 周内肩锁关节 X 线评估该病例即刻复位效果(图 1):以锁骨远端略高于肩峰为复位不足(1a);以锁骨远端与肩峰弧线光滑为完全复位(1b);以锁骨远端低于肩峰为复位过度(1c)。本组复位不足 6 例,未超过 5 mm,不构成半脱位;完全复位 17 例;复位过度 5 例(见表 1)。

本组 28 例均获随访,时间 11~20(16.7±4.6)个

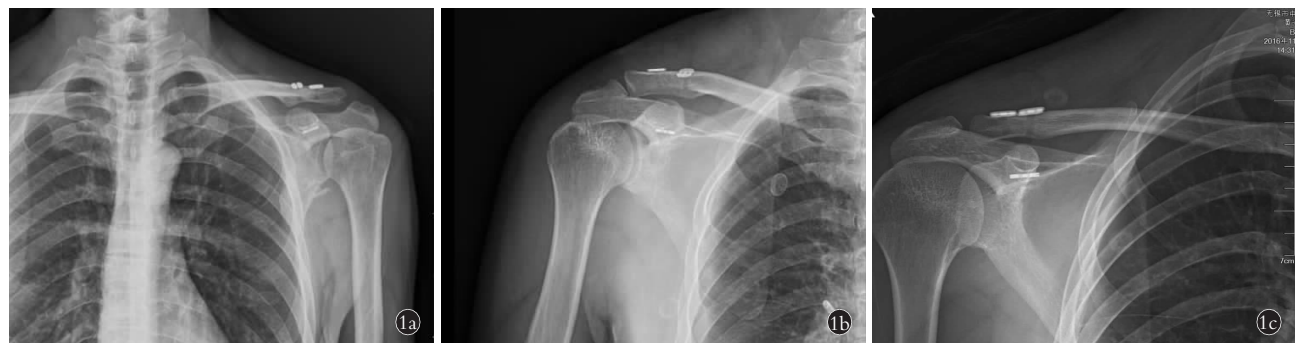

图 1 即刻复位效果(术后 1 周内肩锁关节复位效果 X 线评估) 1a. 以锁骨远端略高于肩峰为复位不足 1b. 以锁骨远端与肩峰弧线光滑为完全复位 1c. 以锁骨远端低于肩峰为复位过度

Fig.1 Immediate reduction effect (X-ray evaluation of reduction effect of acromioclavicular joint within 1 week after operation) 1a. Distal clavicle slightly higher than acromion refers insufficient reset 1b. The curve of distal clavicle and acromion is smooth refers complete reset 1c. Distal clavicle lower than acromion refers over reset

月。患者术后肩功能恢复时间为 2~7 个月,平均 4 个月。末次随访按照 Karlsson 肩关节功能评价标准<sup>[4]</sup>进行评价:优,肩关节无痛,肌力正常,肩关节活动自如,X 线片示肩锁关节间隙≤5 mm;良,肩关节无痛或微痛,肌力≥4 级,肩关节活动轻度受限,X 线片示肩锁关节间隙≤7 mm;差,肩痛,夜间加剧,肌力≤3 级,肩关节功能受限,X 线片示肩锁关节间隙≥8 mm,或仍脱位;本组优 21 例,良 6 例,差 1 例。

即刻复位效果与末次随访肩关节 Karlsson 功能评价结果见表 1,采用 SPSS 20.0 统计软件,经 Pear-

son 分析, $r=0.060$ ,提示术后末次随访患肩关节 Karlsson 功能评价与新鲜肩锁关节脱位手术即刻复位效果无明显相关性。

术后 1 例患者术后 5 个月开始出现锁骨远端钢板部位骨溶解及肩锁关节复位丢失,末次随访肩关节 Karlsson 功能评价为良(见图 2)。随访期间其余病例未出现喙突骨隧道切割及纽扣钢板脱出等并发症,典型病例见图 3。

#### 4 讨论

##### 4.1 喙突基底小切口可直视下完成手术

新鲜损伤术中可以不清理关节盘,无需暴露肩锁关节。本院早期开展 Endobutton 手术,采用锁骨远端纵切口或锁骨远端弧形横切口,此类切口通常为 6~9 cm,术后留有明显瘢痕;术中暴露肩锁关节,清理关节间隙,包括破裂关节盘<sup>[4]</sup>。后来部分病例术中未切除关节盘,术后随访未出现肩痛(包括本组病例);证明新鲜脱位术中可以不清理关节盘,因此无需暴露肩锁关节,手术切口可以缩小。

应用双 Endobutton 钢板重建喙锁韧带,早期<sup>[2]</sup>手术切口长 6~9 cm;有报道<sup>[5]</sup>改进后直视下手术切口为 5 cm;更多报道<sup>[6-7]</sup>借助瞄准器械,在喙突及锁

表 1 新鲜肩锁关节脱位患者 28 例即刻复位效果与末次随访(16.7±4.6)个月时肩关节 Karlsson 功能评价  
Tab.1 Immediate reduction and Karlsson function evaluation of 28 patients with fresh acromioclavicular dislocation at the final follow-up (16.7±4.6) months

即刻复位效果	例数	末次随访(16.7±4.6)个月肩关节 Karlsson 评价		
		优	良	差
复位不足	6	4	2	0
完全复位	17	14	2	1
过度复位	5	3	2	0

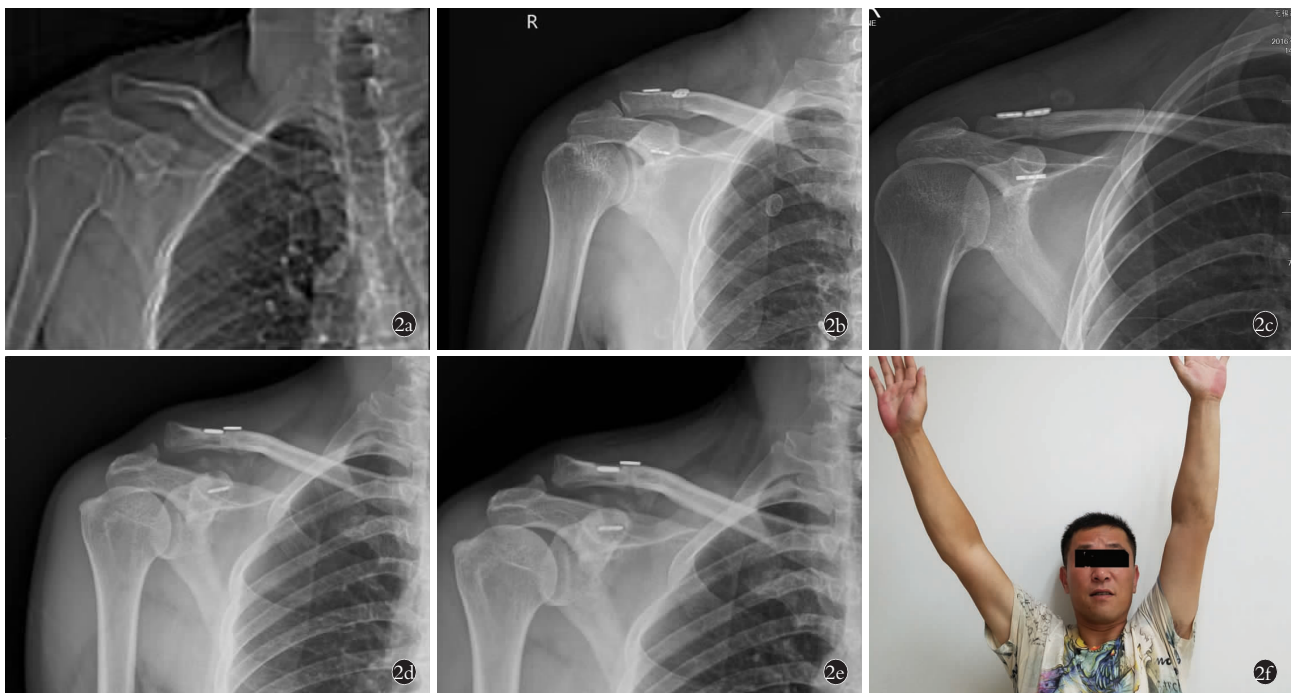
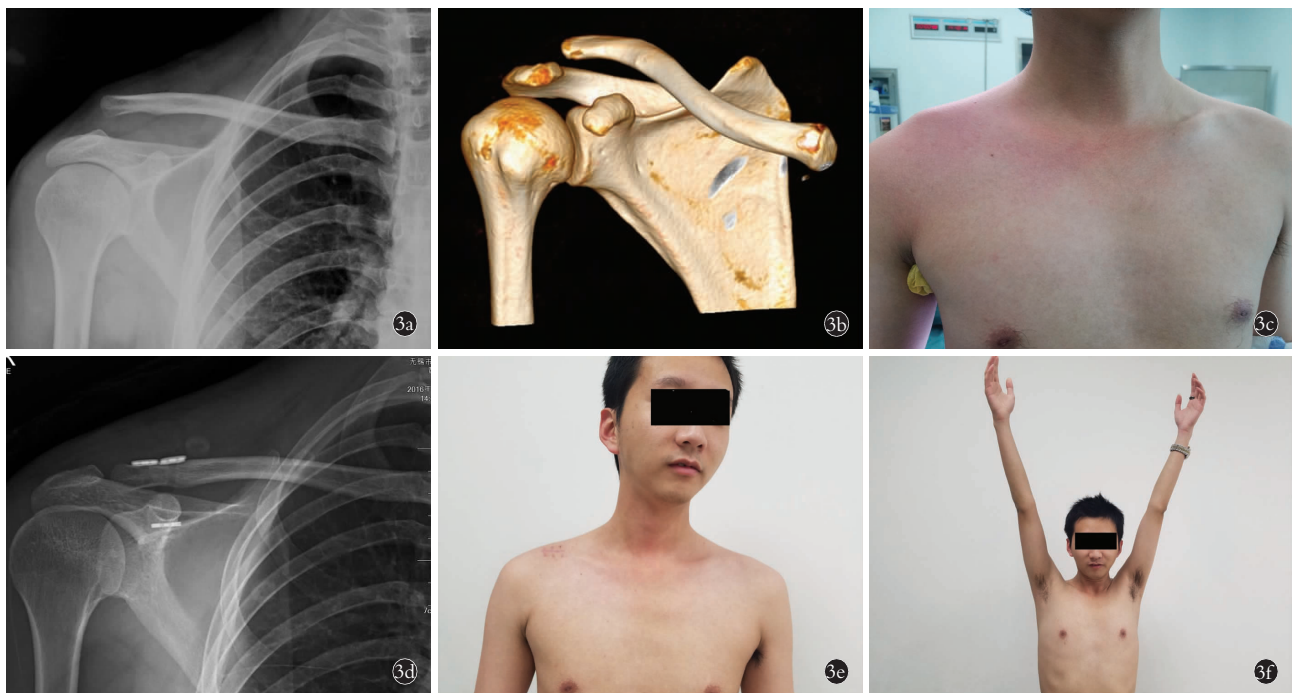


图 2 患者,男,50 岁,右侧肩锁关节脱位 Rockwood III 型 2a. 术前 X 线片示 Rockwood III 型损伤 2b. 术后 1 周 X 线片示锁骨远端低于肩峰,复位过度 2c. 术后 2 个月 X 线片显示肩锁关节复位有丢失 2d. 术后 5 个月 X 线片锁骨骨溶解并复位丢失 2e. 术后 8 个月 X 线片锁骨骨溶解并复位丢失 2f. 术后 12 个月右肩关节 Karlsson 功能评价为良

Fig.2 A 50-year-old male patient with right acromioclavicular dislocation of Rockwood type III 2a. Preoperative X-ray showed Rockwood type III injury 2b. One week after operation, X-ray showed the distal clavicle was lower than the acromion, and the reduction was excessive 2c. X-ray at 2 months after operation showed loss of reduction of acromioclavicular joint 2d. X-ray at 5 months after operation showed osteolysis of clavicle and loss of reduction 2e. X-ray film at 8 months after operation showed clavicle osteolysis and loss of reduction 2f. After 12 months follow-up, Karlsson function of right shoulder joint was evaluated as good



**图 3** 患者,男,26岁,平地跌伤右肩锁关节脱位 **3a.** 术前 X 线片示右肩锁关节脱位 Rockwood III 型 **3b.** 伤后 CT 排除喙突骨折 **3c.** 术前肩部琴键征阳性 **3d.** 术后 2 d 的 X 线片示关节复位 **3e.** 术后 5 周,肩部外形恢复,见较小切口瘢痕 **3f.** 术后 5 周功能完全恢复  
**Fig.3** A 26-year-old male patient with right acromioclavicular joint dislocation due to flat injury **3a.** X-ray before operation showed dislocation of right acromioclavicular joint of Rockwood type III **3b.** Exclusion of coracoid fracture by CT after injury **3c.** Positive sign of piano keys in shoulder before operation **3d.** X-ray at 2 days after operation showed reduction of joint **3e.** At 5 weeks after operation, the appearance of shoulder recovered, and the scar of smaller incision was seen **3f.** Complete recovery of function at 5 weeks after operation

骨处各做约 2 cm 切口非直视完成手术。

本组病例通过单一喙突基底横形小切口完成(图 3e)。该切口位于锁骨远段前方约 1 cm 处,下方对应喙突基底,长 2~3 cm。头静脉在肩部过三角胸大肌沟,在喙突尖下方走行;臂丛神经及血管位于喙突内下方,因此在喙突基底上方的切口,操作比较安全。该处骨性结构表浅,显露充分,易于在直视下正确钻孔,减少 X 线透视,简化手术操作。

#### 4.2 骨隧道制作技巧有利于减少切割和纽扣脱出风险

喙突钻孔位置和方向是手术成功的关键。Clavert 等<sup>[8]</sup>报道肩锁关节脱位患者预后与手术并发症密切相关。本院早期 Endobutton 手术钻孔选择喙突体中上部,术后 CT 提示部分病例存在锁骨远端前移;极少数病例随访出现纽扣向外脱出,翻修发现喙突骨隧道外侧壁被切割<sup>[2]</sup>。分析原因,正常喙锁韧带下端附着于喙突基底部,Endobutton 固定术后,如果袢线端点位于喙突中部,较生理止点偏前、偏下,由于水平方向的分力,造成锁骨远端前移,影响肩锁关节水平稳定性。本组选择在喙突基底中心部位钻孔,位于锁骨正下方,袢线无水平向前的分力,有利于维持锁骨远端横向的稳定性;并且喙突基底部较为宽

大,该部位骨质较坚固,较喙突体部能承受更大的应力,减少骨质磨损导致纽扣脱出的风险。本组 28 例随访期内未出现此类并发症。

锁骨远端钻孔准确定位可以减少袢线对骨隧道切割。锁骨远端钻孔尽量定位于喙突骨隧道延长线上(图 3d),使喙突骨隧道下口与上口、锁骨骨隧道下口与上口之圆心点共 4 个点位于同一直线上<sup>[6]</sup>,可以避免张力袢线切割骨隧道,有利于减少纽扣钢板脱出和手术失败<sup>[9]</sup>。

#### 4.3 TightRope 固定与 Endobutton 固定治疗肩锁关节脱位的比较

Meta 分析显示<sup>[10]</sup>,TightRope 钢板治疗新鲜肩锁关节脱位优于锁骨钩钢板。手术中,Endobutton 带袢钢板,需 4.5 mm 钻头钻孔;袢环长度以 0.5 cm 为梯度增减;术中只能选用与测量结果最接近的袢环,可能达不到预期复位效果;袢环长度固定,穿过骨髓道及安装锁骨部位钢板费时费力。TightRope 钢板较小,只需 3.7 mm 钻头钻孔,喙突钻孔后可以保留更多骨质;线环长度可按照复位要求自由调节,能及时反向锁固;尾线较长,方便穿过骨隧道及安装锁骨部位钢板。因此,后者操作简便。TightRope 多应用于膝、踝关节韧带重建,虽然 TightRope 提供的极限强

度略小于 Endobutton, 但超过患部术后的负荷<sup>[11]</sup>, 该力量足以稳固肩锁关节。使用前需调整并增加线环长度, 将钢板推至线环下端; 较长尾线可剪下, 穿过钢板, 同时重建斜方韧带。对于 TightRope 线环术后可能的延长<sup>[11]</sup>, 建议术中将尾线打结加以避免。

#### 4.4 即刻复位效果对肩关节功能影响

本组病例术后 1 d 起指导患者逐步功能锻炼, 临床观察到部分病例早期肩部能轻松抬举, 部分痛感明显; 分析发现术后即刻复位效果存在轻微差异。通过术后 1 周内肩锁关节 X 线评估, 分复位不足、完全复位、复位过度 3 个等级, 但与术后末次随访患肩功能评分合并分析, 发现二者无统计学相关性。分析可能原因, 本组即刻复位效果按照是否解剖复位划分 3 个等级, 但不同等级与完全复位差距未超过  $\pm 5$  mm, 均满足肩锁关节功能复位标准, 因此最终患肩功能恢复差异不显著。Endobutton 祥环长度以 5 mm 为梯度增减, 也正好与该数据保持一致。

综上所述, 临床应用 TightRope 固定治疗新鲜肩锁关节脱位, 可以采用小切口完成。术前应常规行肩部 CT 平扫并三维重建, 排除喙突部骨折; 对于合并喙突骨折的肩锁关节脱位, 是喙锁部位固定的禁忌证, 可选择钩钢板行肩锁部位固定治疗。本组病例, 通过喙突基底小切口完成内固定治疗, 术中显露少, 创伤较小, 术后患肩功能恢复较快; 术中喙突骨髓道位于基底中央部位, 可降低切割失败风险; 新鲜肩锁关节脱位手术即刻复位效果 5 mm 以内的轻微差异与术后末次随访患肩关节 Karlsson 功能评价无明显相关性; 本组观察到 1 例术后锁骨远端钢板部位发生骨溶解合并复位丢失, 须引起临床重视。虽然本切口较常规显露少, 但局部尚留有瘢痕; 可进一步探索经皮 TightRope 固定治疗, 以进一步减小瘢痕, 改善局部外观。

#### 参考文献

- [1] 朱义用, 崔恒燕, 蒋盘强, 等. 锁骨钩钢板治疗锁骨远端骨折脱位的并发症分析[J]. 中国骨伤, 2013, 26(11): 927-931. ZHU YY, CUI HY, JIANG PQ, et al. Complications of treatment of acromioclavicular joint dislocation and unstable distal clavicular fracture with clavicular hook plate[J]. Zhongguo Gu Shang/China J Orthop Trauma, 2013, 26(11): 927-931. Chinese with abstract in English.
- [2] 朱义用, 崔恒燕, 张寅. Endobutton 钢板治疗锁骨远端骨折脱位[J]. 中国骨与关节损伤杂志, 2013, 28: 863. ZHU YY, CUI HY, ZHANG Y. Endobutton plate for treatment of distal clavicle fracture and dislocation[J]. Zhongguo Gu Yu Guan Jie Sun Shang Za Zhi, 2013, 28: 863. Chinese.
- [3] Rockwood CA, Green DP, Bucholz RW, et al. Fracture in Adult[M]. 4nd Edition. Philadelphia: Lippincott-Raven Publishers, 1996.
- [4] Karlsson J, Arnarson H, Sigurjónsson K. Acromioclavicular dislocations treated by coracoclavicular ligament transfer[J]. Arch Orthop Trauma Surg, 1986, 106(1): 8-11.
- [5] 李想, 张峰, 丁真奇, 等. TightRope 重建喙锁韧带联合锚钉治疗肩锁关节脱位的临床疗效[J]. 骨科, 2017, 8(1): 25-29. LI X, ZHANG F, DING ZQ, et al. Clinical effect of TightRope reconstruction of coracoclavicular ligament combined with anchor in the treatment of acromioclavicular joint dislocation[J]. Gu Ke, 2017, 8(1): 25-29. Chinese.
- [6] 左永祥, 马子平. TightRope 纽扣钢板治疗肩锁关节脱位疗效及并发症分析[J]. 中国骨伤, 2017, 30(10): 946-951. ZUO YX, MA ZP. Outcomes and complications of TightRope button plate for repairing acromioclavicular dislocation[J]. Zhongguo Gu Shang/China J Orthop Trauma, 2017, 30(10): 946-951. Chinese with abstract in English.
- [7] Cai L, Wang T, Lu D, et al. Comparison of the TightRope technique and clavicular hook plate for the treatment of Rockwood type III acromioclavicular joint dislocation[J]. J Invest Surg, 2018, 31(3): 226-233.
- [8] Clavert P, Meyer A, Boyer P, et al. Complication rates and types of failure after arthroscopic acute acromioclavicular dislocation fixation. Prospective multicenter study of 116 cases[J]. Orthop Traumatol Surg Res, 2015, 101(8 Suppl): S313-S316.
- [9] Yi Y, Kim JW. Coronal plane radiographic evaluation of the single TightRope technique in the treatment of acute acromioclavicular joint injury[J]. J Shoulder Elbow Surg, 2015, 24(10): 1582-1587.
- [10] Qi WH, Xu YY, Yan ZJ, et al. The TightRope technique versus clavicular hook plate for treatment of acute acromioclavicular joint dislocation: A systematic review and meta-analysis[J]. J Invest Surg, 2019, 14: 1-10.
- [11] Barrow AE, Pilia M, Guda T, et al. Femoral suspension devices for anterior cruciate ligament reconstruction: do adjustable loops lengthen[J]. Am J Sports Med, 2014, 42(2): 343-349.

(收稿日期: 2019-07-12 本文编辑: 王玉蔓)