

## · 临床研究 ·

# 腰椎间盘突出症患者腰骶部多裂肌脂肪变化的影像学研究

胡零三<sup>1,2</sup>, 赵焯<sup>1</sup>, 张承哲<sup>1</sup>, 张敏<sup>1</sup>, 詹红生<sup>1,2</sup>, 元唯安<sup>1</sup>

(1. 上海中医药大学附属曙光医院, 上海 201203; 2. 上海市中医药研究院骨伤科研究所, 上海 201203)

**【摘要】** 目的: 比较腰椎间盘突出症患者腰骶部多裂肌退变情况。方法: 招募健康志愿者和单侧 L<sub>4,5</sub> 腰椎间盘突出患者各 35 例, 每组男 20 例, 女 15 例, 年龄 25~55 岁。健康志愿者组年龄 (35.66±8.73) 岁, BMI 指数 (21.85±1.94) kg/m<sup>2</sup>; 腰椎间盘突出症患者组年龄 (36.09±7.70) 岁, BMI 指数 (21.50±1.78) kg/m<sup>2</sup>, VAS 评分 (4.40±0.88) 分, 病程 (11.2±7.14) 个月, 采用核磁共振波谱成像分析, 观察 L<sub>4,5</sub> 间隙腰骶部多裂肌脂肪比例、去脂肪化横截面积比例。结果: 健康志愿者左侧多裂肌脂肪比例 (0.169±0.035)%、去脂肪化横截面积比例 (0.699±0.070)% 和右侧多裂肌脂肪比例 (0.168±0.031)%、去脂肪化横截面积比例 (0.712±0.056)% 比较, 差异无统计学意义 (P>0.05)。腰椎间盘突出症患者健侧多裂肌脂肪比例 (0.173±0.021)%、去脂肪化横截面积比例 (0.695±0.054)% 和患侧多裂肌脂肪比例 (0.228±0.027)%、去脂肪化横截面积比例 (0.629±0.048)% 比较, 差异有统计学意义 (P<0.05)。患者患侧与健康志愿者左右两侧多裂肌脂肪比例、去脂肪化横截面积比例比较, 差异均有统计学意义 (P<0.05); 患者健侧与健康志愿者左右两侧多裂肌脂肪比例、去脂肪化横截面积比例比较, 差异均无统计学意义 (P>0.05)。结论: 单侧 L<sub>4,5</sub> 腰椎间盘突出症患者腰骶部多裂肌存在退变, 表现为多裂肌面积萎缩、脂肪浸润。

**【关键词】** 腰椎间盘突出症; 多裂肌; 核磁共振波谱成像技术

中图分类号: R681

DOI: 10.12200/j.issn.1003-0034.2020.02.016

开放科学 (资源服务) 标识码 (OSID):



**Imaging study of lumbosacral multifidus muscle fat changes in patients with lumbar disc herniation** HU Ling-san, ZHAO Ye, ZHANG Cheng-zhe, ZHANG Min, ZHAN Hong-sheng, and YUAN Wei-an\*. \* Shuguang Hospital Affiliated to Shanghai University of TCM, Shanghai 201203, China

**ABSTRACT Objective:** To compare the degeneration of lumbosacral multifidus muscle in patients with lumbar disc herniation. **Methods:** Magnetic Resonance Spectroscopy was performed on the multifidus muscle of 35 healthy volunteers and 35 patients with unilateral L<sub>4,5</sub> lumbar disc herniation. There were 20 males and 15 females in each group, aged from 25 to 55 years old. In healthy volunteers, the mean age was (35.66±8.73) years old and the BMI was (21.85±1.94) kg/m<sup>2</sup>; in the patients, the mean age was (36.09±7.70) years old, the BMI was (21.50±1.78) kg/m<sup>2</sup>, the VAS score was (4.40±0.88) points, the course of disease was (11.2±7.14) months. The proportion of fat in the L<sub>4,5</sub> lumbosacral multifidus muscle and the proportion of fat-suppressed cross-sectional area were observed by MRI, the differences of the observation indexes of the two groups were compared through data analysis. **Results:** In healthy volunteers, the proportion of fat on the left side of the multifidus muscle was (0.169±0.035)%, the proportion of fat removal cross-sectional area on the left side of the multifidus muscle was (0.699±0.070)%, the proportion of fat on the right side of the multifidus muscle was (0.168±0.031)%, and the proportion of fat removal cross-sectional area on the right side of the multifidus muscle was (0.712±0.056)%, there was no significant difference between the two sides (P>0.05). In patients, the proportion of fat on the healthy side of multifidus muscles was (0.173±0.021)%, the proportion of fat removal cross-sectional area on the healthy side of multifidus muscles was (0.695±0.054)%, the proportion of fat on the affected side of the multifidus muscle was (0.228±0.027)%, and the proportion of fat removal cross-sectional area on the affected side of the multifidus muscle was (0.629±0.048)%, the differences of the above indexes on both sides were statistically significant (P<0.05). There was a statistically significant difference in the proportion of multifidus muscle fat and the ratio of fat-suppressed cross-sectional area between the affected side and volunteers (P<0.05). There was no significant difference in fat ratio and fat-suppressed cross-sectional area ratio between the left and right sides of healthy volunteers and healthy side of pa-

基金项目: 国家自然科学基金资助项目 (编号: 81403414)

Foud program: National Natural Science Foundation (No. 81403414)

通讯作者: 元唯安 E-mail: weian\_1980@163.com

Corresponding author: YUAN Wei-an E-mail: weian\_1980@163.com

tients ( $P>0.05$ ). **Conclusion:** There is degeneration of lumbosacral multifidus muscle on the affected side of patients with unilateral L<sub>4,5</sub> intervertebral disc herniation, featuring multifidus muscular atrophy and fat infiltration.

**KEYWORDS** Lumbar disc herniation; Multifidus muscle; Magnetic resonance spectroscopy

腰椎间盘突出退变与脊柱稳定性密切相关,在维持腰椎稳定诸多因素中,由于多裂肌解剖结构特点与生物力学特性,腰骶部多裂肌在维持腰椎稳定性及控制腰椎活动方面发挥重要作用,既往研究表明慢性腰腿痛与多裂肌退变相关<sup>[1-2]</sup>,目前针对单侧腰椎间盘突出症患者两侧多裂肌退变相关研究较少,本研究以磁共振波谱成像技术为技术手段,比较单侧腰椎间盘突出症患者两侧腰骶部多裂肌脂肪比例、去脂肪化横截面积比例的改变,从微观形态评价腰骶部多裂肌退变情况,分析腰骶部多裂肌退变与腰椎间盘突出症之间的关系。

## 1 资料与方法

### 1.1 纳入与排除标准

**1.1.1 腰椎间盘突出症患者** (1)纳入标准:符合腰椎间盘突出症诊断标准<sup>[3]</sup>;年龄 25~55 岁,性别不限;BMI 指数在 18~25 kg/m<sup>2</sup>;病史 3 个月以上;疼痛视觉模拟评分(VAS)≥3 分;腰椎 MRI 或腰椎间盘突出 CT 平扫提示 L<sub>4,5</sub> 节段单侧腰椎间盘突出;自愿加入本研究并签署知情同意书。(2)排除标准:参加研究时由腰椎间盘突出所致的股神经症状(如大腿前内侧疼痛、感觉异常)或马尾综合征者;既往患有腰肌劳损、腰椎管狭窄等退行性脊柱疾病引起腰腿痛的患者;既往有脊柱外科手术史及严重脊柱创伤史患者;合并脊柱骨质肿瘤、脊柱结核、骨质疏松、强直性脊柱炎等骨关节疾病;研究者认为不宜参加研究的其他情况。

**1.1.2 健康志愿者** (1)纳入标准:身体健康,性别不限,年龄 25~55 岁;BMI 指数 18~25 kg/m<sup>2</sup>;自愿加入本研究并签署知情同意书。(2)排除标准:参加研究前 3 个月内体重变化>5 kg;职业运动员或长期从事运动与重体力劳动者,或既往有过有针对性的腰背部肌肉锻炼;研究者认为不宜参加研究的其他情况。

### 1.2 临床资料

总共招募到志愿者 85 例,筛选符合要求受试者 70 例,每组男 20 例,女 15 例,年龄 25~55 岁,健康志愿者组 VAS 评分(4.40±0.88)分,病程(11.2±7.14)个月,两组受试者年龄、性别及 BMI 指数差异无统计学意义( $P>0.05$ ),见表 1。

### 1.3 研究方法

核磁共振波谱成像技术(magnetic resonance spectroscopy, MRS),是利用质子在化合物中共振频率化学位移现象测定化合物成分及其含量的检测技

表 1 两组受试者基线资料比较

Tab.1 Comparison of baseline data of subjects between two groups

组别	例数	性别(例)		年龄 ( $\bar{x}\pm s$ ,岁)	BMI 指数 ( $\bar{x}\pm s$ ,kg/m <sup>2</sup> )
		男	女		
腰椎间盘突出症患者	35	20	15	36.09±7.70	21.50±1.78
健康志愿者	35	20	15	35.66±8.73	21.85±1.94
检验值		$\chi^2=0.000$		$t=575.0$	$t=571.0$
P 值		1.000		0.663	0.630

术。本研究采用上海曙光医院放射科 Philips 1.5 T 高场超导核磁共振(线圈(Coil):SYNERGY-SPINE),观察腰椎间盘突出症患者健侧两侧与健康志愿者左右两侧多裂肌脂肪比例及去脂肪化横截面积比例的差异。根据专家意见、文献报道<sup>[4]</sup>,制定多裂肌波普测量操作规程,由资深骨科医生和影像科医师共同完成腰骶部多裂肌 MRI 或 MRS 下定位。

### 1.4 观察项目与方法

多裂肌脂肪比例测量<sup>[4]</sup>,采用 MRS 测量多裂肌脂肪比例以评价多裂肌脂肪浸润程度。采用磁共振成像技术扫描后截取的 L<sub>4,5</sub> 椎间隙层面横断面图像导出。将 10 mm×10 mm×10 mm 大小像素块随机定位多裂肌中心区域,尽量避开肉眼可见的脂肪组织和血管,分别从横断面、冠状面、矢状面定位双侧 L<sub>4,5</sub> 椎间隙水平多裂肌中心区域(图 1),再通过 MRS 测量计算水波峰及脂肪波峰下两侧多裂肌面积(图 2)。脂肪比例=脂肪波峰下面积/(脂肪波峰下面积+水波峰下面积)

多裂肌去脂肪化横截面积比例测量<sup>[5]</sup>,采用 MRI 和 Image J 软件测量多裂肌去脂肪化横截面积比例,以评价多裂肌面积的萎缩程度。首先采用 MRI 获取 L<sub>4,5</sub> 椎间隙层面横断面图像并导出,通过 Image J 软件对 L<sub>4,5</sub> 椎间隙水平的多裂肌横截面上勾画出 4 处直观上认为是肌肉的组织,所得最大差值的灰度值作为测量阈值,再通过设定的灰度阈值来区分肌肉及脂肪组织,最后测量多裂肌横截面总面积、去脂肪化横截面积大小。多裂肌去脂肪化横截面积比例=多裂肌去脂肪化横截面积/多裂肌横截总面积

### 1.5 统计学处理

采用 SPSS 18.0 统计学软件进行数据分析,服从正态分布或近似正态分布,用均数±标准差( $\bar{x}\pm s$ )表示;不服从正态分布,用中位数(M)和 4 分位间距 M(Q)等表示。患者多裂肌观察指标(脂肪比例、去脂

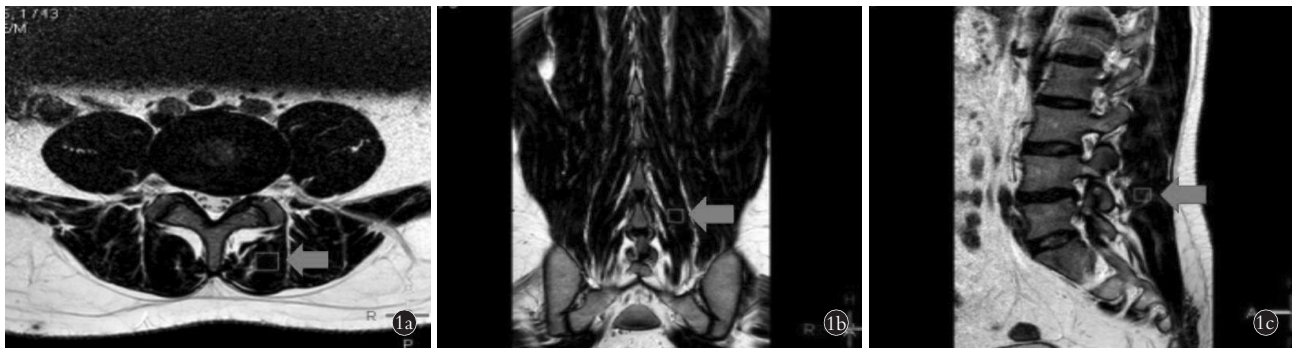

图 1 L<sub>4,5</sub> 椎间隙水平多裂肌定位图(箭头所示) 1a. 横断面 1b. 冠状面 1c. 矢状面

Fig.1 Location map of multifidus muscles in L<sub>4,5</sub> intervertebral level (indicated by arrows) 1a. The cross section 1b. The coronal plane 1c. The sagittal plane

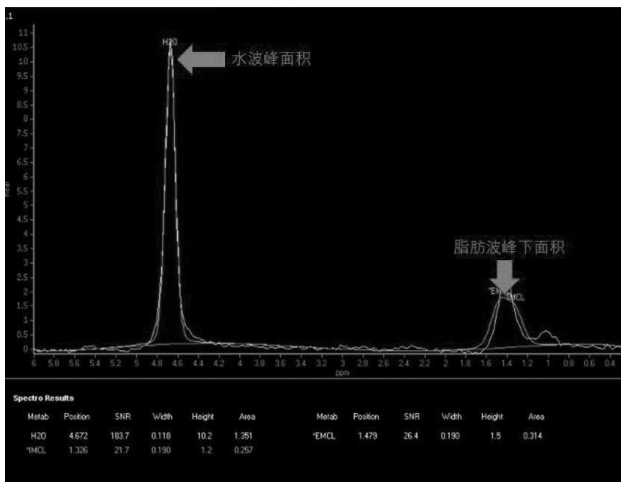


图 2 测量多裂肌水波峰、脂肪波峰下面积

Fig.2 The area under the water and fat peaks of the multifidus muscle measured by MRI

肪化横截面积比例) 变化比较, 采用配对样本 *t* 检验, 腰椎间盘突出症患者健患两侧多裂肌差异比较, 采用两独立样本 *t* 检验(校正 *t* 检验)。以  $P < 0.05$  为差异有统计学意义。

## 2 结果

多裂肌脂肪比例和去脂肪化横截面积比例健康志愿者左右两侧比较差异无统计学意义 ( $P > 0.05$ ); 腰椎间盘突出症患者健侧与患侧比较差异有统计学意义 ( $P < 0.05$ ); 腰椎间盘突出症患者患侧与志愿者左右两侧比较差异均有统计学意义 ( $P < 0.05$ )。腰椎间盘突出症患者健侧与健康志愿者左右两侧比较差异均无统计学意义 ( $P > 0.05$ )。见表 2。

## 3 讨论

### 3.1 多裂肌退变与腰椎间盘突出发病互为关联

多裂肌是脊柱外源性稳定系统重要组成部分, 浅层多裂肌参与脊柱活动, 深层多裂肌则主要是控制脊柱节段稳定, 并分散椎间盘应力至脊柱, 如腰骶部多裂肌萎缩、痉挛等变化, 则出现相应节段椎体失稳, 这种外源性平衡的破坏, 会增加椎间盘压力, 加速椎间盘退变, 间接影响脊柱内源性平衡, 诱发腰椎间盘突出症<sup>[6]</sup>。另一方面, 腰椎间盘突出症会继发腰骶部多裂肌退变, 很多研究表明多裂肌退变与慢性腰腿痛之间存在相关性, 如 Teichtahl 等<sup>[7]</sup>认为腰椎间盘突出症患者椎旁肌肉以脂肪浸润与疼痛、功能

表 2 腰椎间盘突出患者与健康志愿者多裂肌观察指标比较

Tab.2 Comparison of the observation indexes of multifidus muscles between healthy volunteers and patients with lumbar disc herniation

观察指标	健康志愿者(例数=35)				腰椎间盘突出症患者(例数=35)			
	左侧	右侧	<i>t</i> 值	<i>P</i> 值	患侧	健侧	<i>t</i> 值	<i>P</i> 值
脂肪比例(%)	0.169±0.035	0.168±0.031	0.442	0.661	0.228±0.027*	0.173±0.021 <sup>▲</sup>	14.17	<0.001
去脂肪化横截面积比例(%)	0.699±0.070	0.712±0.056	1.929	0.062	0.629±0.048**	0.695±0.054 <sup>▲▲</sup>	8.901	<0.001

注:与健康志愿者左侧多裂肌脂肪比例、去脂肪化横截面积比例比较, \* $t=7.918$ , \*\* $t=4.948$ ,  $P < 0.001$ 。与健康志愿者右侧多裂肌脂肪比例、去脂肪化横截面积比例比较, \* $t=8.713$ , \*\* $t=6.712$ ,  $P < 0.001$ 。与健康志愿者左侧多裂肌脂肪比例、去脂肪化横截面积比例比较, <sup>▲</sup> $t=0.519$ , <sup>▲▲</sup> $t=0.264$ ,  $P > 0.05$ 。与健康志愿者右侧多裂肌脂肪比例、去脂肪化横截面积比例比较, <sup>▲</sup> $t=0.846$ , <sup>▲▲</sup> $t=1.268$ ,  $P > 0.05$

Note: Compared with the left side of healthy volunteers, \* $t=7.918$ , \*\* $t=4.948$ ,  $P < 0.001$ . Compared with the right side of healthy volunteers, \* $t=8.713$ , \*\* $t=6.712$ ,  $P < 0.001$ . Compared with the left side of healthy volunteers, <sup>▲</sup> $t=0.519$ , <sup>▲▲</sup> $t=0.264$ ,  $P > 0.05$ . Compared with the right side of healthy volunteers, <sup>▲</sup> $t=0.846$ , <sup>▲▲</sup> $t=1.268$ ,  $P > 0.05$

障碍强有关, Kjaer 等<sup>[8]</sup>研究也发现多裂肌脂肪浸润与慢性下腰痛发病密切相关, Hakum 等<sup>[9]</sup>认为慢性腰痛是引起多裂肌退变的重要因素, 其机制可能是疼痛激发了一个独立的促进萎缩的系统, 导致多裂肌萎缩, Hodges 等<sup>[10]</sup>通过动物实验, 对猪一侧神经根进行诱导损伤, 相应节段的多裂肌内迅速萎缩, 而损伤神经根对侧的多裂肌并无明显变化, 此外又对猪 L<sub>4,5</sub> 左前外侧区域椎间盘进行一个持续损伤, 发现相邻 L<sub>4,5</sub> 左侧多裂肌萎缩达 17%, Yoshihara 等<sup>[11]</sup>研究认为多裂肌萎缩可能是由相应椎间盘损伤致神经反射抑制机制引起, 椎间盘突出症继发脊神经根的压迫与损伤可能是导致多裂肌萎缩的重要原因。

### 3.2 核磁共振波谱成像技术是评价多裂肌退变有效方法

多裂肌退变包括面积萎缩、厚度改变和脂肪浸润等, 不同观测手段各有优缺点和适用范围, 如多裂肌不同收缩状态时肌腹厚度和表面肌电信号改变, 采用超声和表面肌电图观测, 能直观反应多裂肌动态变化, 这也是研究不同运动状态多裂肌瞬时形态变化一种有效方法, 如 Stetts 等<sup>[12]</sup>超声检查观测多裂肌肌肉肌腹变化, Massé-Alarise 等<sup>[13]</sup>观察健康志愿者与慢性下腰痛患者经颅磁刺激下多裂肌收缩情况时, 采用超声检查直观多裂肌肌腹收缩。CT 则通常用在评估多裂肌面积或密度变化, Kalichman 等<sup>[14]</sup>通过 CT 测量慢性腰腿痛患者椎旁肌肉密度, 并分析椎旁肌肉密度与年龄、BMI 指数、性别的相关性, Benneck 等<sup>[15]</sup>则通过核磁共振研究证实了慢性下腰痛患者多裂肌存在面积萎缩。因核磁共振波谱分析在不破坏肌肉完整性的前提下, 能测量多裂肌脂肪波峰下面积、水波峰下面积, 本研究比较腰椎间盘突出症患者与健康志愿者腰骶部多裂肌观察指标的差异, 选择核磁共振波谱分析计算多裂肌脂肪比例, 运用核磁共振成像技术获得 L<sub>4,5</sub> 间隙横断面图, 再基于 Java 公共图像处理软件 Image J 测量去脂肪化横截面积比例, 这两种方法能将临床观察和基础研究有机结合, 较客观反应肌肉的面积变化和脂肪浸润情况。

### 3.3 单侧 L<sub>4,5</sub> 腰椎间盘突出症患者腰骶部多裂肌存在退变

L<sub>4,5</sub> 节段是腰椎主要承重与活动椎体, 是椎间盘突出症高发节段, 且该节段多裂肌起止点横跨腰骶部各个椎体, 横截面积较大; 有利于核磁共振波谱分析准确、客观反映椎间盘突出症患者多裂肌退变。本研究过程中, 比较健康志愿者两侧多裂肌脂肪比例、去脂肪化横截面积比例, 左侧脂肪比例 (0.169±0.035)%、去脂肪化横截面积比例 (0.699±0.070)%、右侧脂肪比例 (0.168±0.031)%、去脂肪化

横截面积比例 (0.712±0.056)%, 左右两侧多裂肌上述指标均无明显差异, 即健康志愿者两侧多裂肌未见明显面积萎缩和脂肪浸润。比较单侧 L<sub>4,5</sub> 节段腰椎间盘突出症患者健康侧两侧多裂肌脂肪比例、去脂肪化横截面积比例, 患侧脂肪比例 (0.228±0.027)%、去脂肪化横截面积比例 (0.629±0.048)%, 健侧脂肪比例 (0.173±0.021)%、去脂肪化横截面积比例 (0.695±0.054)%, 两侧多裂肌以上指标存在差异, 即患侧多裂肌肌肉显萎和脂肪浸润较健侧明显。比较腰椎间盘突出症患者患侧与志愿者左侧多裂肌脂肪比例、去脂肪化横截面积比例, 上述指标均存在明显差异, 患者患侧较志愿者左侧面积萎缩和脂肪浸润明显; 比较腰椎间盘突出症患者患侧与志愿者右侧多裂肌脂肪比例、去脂肪化横截面积比例, 上述指标均存在明显差异, 即患者患侧较健康志愿者右侧面积萎缩和脂肪浸润明显; 比较患者健侧与志愿者左侧多裂肌脂肪比例、去脂肪化横截面积比例, 上述指标未见明显差异, 即患者健侧与健康志愿者左侧面积萎缩和脂肪浸润未见明显变化; 比较腰椎间盘突出症患者健侧与健康志愿者右侧多裂肌脂肪比例、去脂肪化横截面积比例, 上述指标未见明显差异, 即患者健侧与健康志愿者右侧多裂肌萎缩和脂肪浸润不明显。通过本研究数据分析, 结合以往文献报道, 可认为腰椎间盘突出症患者受累侧会出现多裂肌退变, 且以面积萎缩和脂肪浸润为主要表现。

本研究通过核磁共振波谱分析, 采用腰骶部脂肪比例、去脂肪化横截面积比例作为观察指标, 从肌肉萎缩情况、脂肪浸润程度, 比较单侧 L<sub>4,5</sub> 节段腰椎间盘突出症患者健康侧腰骶部多裂肌退变差异, 研究结果显示慢性单侧 L<sub>4,5</sub> 腰椎间盘突出症患者的患侧多裂肌存在退变, 患者患侧腰骶部多裂肌的退变较健侧明显, 随着多裂肌退变风险越大, 继发腰椎稳定性下降, 甚至诱发或加重腰椎间突出, 两者互为恶性循环, 临床上不少学者主张针对目标肌肉进行康复训练, 尤其多裂肌运动疗法被逐步认识与重视。本研究属于小样本病例对照研究, 单节段腰椎间盘突出症患者相邻节段多裂肌变化情况或者多节段腰椎间盘突出症患者多裂肌退变情况尚不清楚。本研究进行去脂肪化横截面积比例测量时, 先通过 MRI 扫描截取横断面图像, 再通过 Image J 软件测量横截面总面积、去脂肪化面积, 整个过程虽然进行严格的质控, 可能存在测量偏倚, 脂肪比例主要通过 MRS 获得, MRS 技术操作要求准确定位和磁场均匀, 如受检者体位轻微移动或者体内有金属内植物, 否则会影响波谱的真实性<sup>[16]</sup>, 总之脂肪比例和去脂肪化横截面积比例均可能存在观察不一致, 导致结局指标

偏倚。

#### 参考文献

- [1] Dickx N, Cagnie B, Achten E, et al. Differentiation between deep and superficial fibers of the lumbar multifidus by magnetic resonance imaging[J]. *Euro Spine J*, 2010, 19(1): 122-128.
- [2] Javadian Y, Akbari M, Talebi G, et al. Influence of core stability exercise on lumbar vertebral instability in patients presented with chronic low back pain; a randomized clinical trial[J]. 2015, 6(2): 98-102.
- [3] 唐农轩, 范清宇. 实用骨病学[M]. 北京: 人民军医出版社, 2006. TANG NX, FAN QY. *Practical Osteopathology*[M]. Beijing: People's Military Medical Publishing House, 2006. Chinese
- [4] Mengiardi B, Schmid MR, Boos N, et al. Fat content of lumbar paraspinal muscles in patients with chronic low back pain and in asymptomatic volunteers: quantification with MR spectroscopy[J]. *Radiology*, 2006, 240(3): 786.
- [5] Fortin M, Battié MC. Quantitative paraspinal muscle measurements: intersoftware reliability and agreement using Osiri X and Image J[J]. *Physical Therapy*, 2012, 92(6): 853-864.
- [6] 杜志峰, 池红景, 李爱华, 等. 腰椎间盘突出症患者不同时期多裂肌形态变化[J]. *临床和实验医学杂志*, 2012, 11(8): 607-608. DU ZF, CHI HJ, LI AH, et al. Study on changes of multifidus in patients with lumbar disc herniation[J]. *Lin Chuang He Shi Yan Yi Xue Za Zhi*, 2012, 11(8): 607-608. Chinese.
- [7] Teichtahl AJ, Urquhart DM, Wang Y, et al. Fat infiltration of paraspinal muscles is associated with low back pain, disability, and structural abnormalities in community-based adults[J]. *Spine J*, 2015, 15(7): 1593-1601.
- [8] Kjaer P, Bendix T, Sorensen JS, et al. Are MRI-defined fat infiltrations in the multifidus muscles associated with low back pain[J]. *BMC Med*, 2007, 5: 2.
- [9] Hakum SO, Prasanna LC, Rajagopal KV. Correlation between the MRI changes in the lumbar paraspinal muscles and intervertebral discs in patients with chronic low back pain[J]. *J Anato Soc India*, 2017, 66: S120.
- [10] Hodges P, Holm A K, Hansson T, et al. Rapid atrophy of the lumbar multifidus follows experimental disc or nerve root injury[J]. *Spine(Phila Pa 1976)*, 2006, 31(25): 2926.
- [11] Yoshihara K, Nakayama Y, Fujii N, et al. Atrophy of the multifidus muscle in patients with lumbar disk herniation: histochemical and electromyographic study[J]. *Orthop*, 2003, 26(5): 493.
- [12] Stettis DM, Freund JE, Allison SC, et al. A rehabilitative ultrasound imaging investigation of lateral abdominal muscle thickness in healthy aging adults[J]. *J Geriatr Phys Ther*, 2009, 32(2): 60-66.
- [13] Massé-Alarie H, Beaulieu LD, Preuss R, et al. Corticomotor control of lumbar multifidus muscles is impaired in chronic low back pain: concurrent evidence from ultrasound imaging and double-pulse transcranial magnetic stimulation[J]. *Exp Brain Res*, 2016, 234(4): 1033-1045.
- [14] Kalichman L, Hodges P, Li L, et al. Changes in paraspinal muscles and their association with low back pain and spinal degeneration: CT study[J]. *Euro Spine J*, 2010, 19(7): 1136-1144.
- [15] Beneck GJ, Kulig K. Multifidus atrophy is localized and bilateral in active persons with chronic unilateral low back pain[J]. *Arch Phys Med Rehabil*, 2012, 93(2): 300-306.
- [16] 王骏, 郭滢, 杨晓鹏, 等. 医学影像后处理技术[M]. 江苏: 东南大学出版社, 2014: 172-173. WANG J, GUO Y, YANG XP, et al. *Medical Image Post-processing Technology*[M]. Jiangsu: Southeast University Press, 2014: 172-173. Chinese

(收稿日期: 2019-03-20 本文编辑: 王宏)