

# 老年膝关节半月板损伤关节镜手术方式选择及疗效评估

史文骥, 毛宾尧

(宁波市第一医院 浙江大学宁波医院骨科, 浙江 宁波 315010)

**【摘要】** 目的:探讨关节镜治疗老年半月板损伤的方法和疗效。方法:自 2014 年 1 月至 2018 年 6 月,86 例符合纳入标准的老年半月板损伤患者,其中男 35 例,女 51 例;年龄 60~76 岁,平均 63.7 岁;有明确外伤史 32 例,无明确外伤史 54 例。关节镜下半月板部分切除 75 例,部分切除及前角修补 2 例,部分切除及体部修补 2 例,后角水平分层破裂部分切除及修补 7 例;28 例合并关节轻度退变,同时行髁间窝钻孔减压。术前及末次随访采用 Lysholm 评分和 IKDC 评分评定膝关节功能,视觉模拟评分法(VAS)评估疼痛情况。**结果:**所有病例成功完成关节镜下手术,随访 6~36 个月,平均 15 个月。膝关节 Lysholm 评分由术前(51.26±12.00)分,提高至末次随访的(81.20±4.89)分( $t=22.07, P<0.001$ );IKDC 评分由术前(48.05±10.68)分,提高至末次随访的(76.97±6.26)分( $t=23.04, P<0.001$ );VAS 由术前(3.37±0.84)分,改善至末次随访的(0.57±0.62)分( $t=36.27, P<0.001$ )。2 例非外伤性退变性内侧半月板损伤伴内侧骨关节炎患者,术后 1 年症状无明显改善,行人工全膝关节置换术。**结论:**老年膝关节半月板损伤行关节镜下半月板部分切除,或部分切除及修补术治疗,可获得较满意的临床效果;如果合并关节轻度退变性变,同时行髁间窝钻孔减压。

**【关键词】** 半月板; 膝关节; 关节镜; 骨关节炎,膝

中图分类号:R684

DOI:10.3969/j.issn.1003-0034.2019.12.003

开放科学(资源服务)标识码(OSID):



**Selection of arthroscopic surgical methods for meniscus tear in the elderly and evaluation of curative effect** SHI Wen-ji and MAO Bin-yao. Department of Orthopaedics, Ningbo First Hospital, Ningbo 315010, Zhejiang, China

**ABSTRACT Objective:** To evaluate the methods and effects of arthroscopic operation in aged patients with meniscal injury. **Methods:** From January 2014 to June 2018, 86 elderly patients with meniscal injury met the inclusion criteria, including 35 males and 51 females, aged 60 to 76 years old, with an average age of 63.7 years old, 32 patients with definite trauma and 54 without definite trauma. Arthroscopic partial meniscectomy was performed in 75 cases, partial meniscectomy and anterior angle repair in 2 cases, partial meniscectomy and body repair in 2 cases, and partial meniscectomy and repair in 7 cases of horizontal delamination rupture of posterior horn; 28 patients with mild joint degeneration went through drilling decompression of intercondylar fossa. Lysholm score and IKDC score were used to evaluate knee joint function and visual analogue scale (VAS) was used to evaluate pain. **Results:** All patients were successfully operated under arthroscope. The follow-up period ranged from 6 to 36 months, with an average of 15 months. The Lysholm score of knee joint increased from preoperative 51.26±12.00 to final follow-up 81.20±4.89 points ( $t=22.07, P<0.001$ ); IKDC scores increased from preoperative 48.05±10.68 to final follow-up 76.97±6.26 ( $t=23.04, P<0.001$ ); and the VAS decreased from preoperative 3.37±0.84 to final follow-up 0.57±0.62 ( $t=36.27, P<0.001$ ). Two patients with non-traumatic degenerative medial meniscus injury with medial osteoarthritis had no significant improvement after 1 year follow-up, so underwent total knee arthroplasty. **Conclusion:** In elderly patients with knee meniscus injury, arthroscopic partial meniscectomy, or partial meniscectomy and repair can achieve satisfying clinical results. If the injured joint is accompanied with mild degeneration, drilling hole decompression of intercondylar fossa should be performed at the same time.

**KEYWORDS** Meniscus; Knee; Arthroscopes; Osteoarthritis, knee

半月板损伤是一种常见的膝关节疾病,关节镜下半月板部分切除或修补术在中青年人群中已获得良好的临床效果,但对老年人半月板损伤的关节镜手术治疗及疗效报道较少。本研究回顾性分析自

2014 年 1 月至 2018 年 6 月关节镜手术治疗的老年半月板损伤,并有随访资料的病例 86 例,探讨老年半月板损伤关节镜手术的病例选择、手术方法及疗效。

## 1 资料与方法

### 1.1 病例选择

纳入标准:年龄 ≥ 60 岁,有外伤史或无明确外伤史;膝关节疼痛以关节间隙为主,活动部分受限,

通讯作者:史文骥 E-mail:shi97529@sina.com

Corresponding author: SHI Wen-ji E-mail: shi97529@sina.com

保守治疗无效；查体膝关节压痛在内侧或外侧关节间隙，屈伸活动部分受限，过伸或过屈疼痛；一般病程≤6个月；MRI显示半月板撕裂，无明显关节软骨缺损；X线片示膝关节力线基本正常，关节间隙无明显狭窄，股骨髁及胫骨平台无明显骨赘形成。排除标准：膝关节X线片显示胫骨平台或股骨内外髁中度以上骨质增生，关节间隙狭窄；MRI显示胫骨平台或股骨髁软骨缺损明显，膝关节力线不正常；重度骨质疏松；体质量指数(body mass index, BMI)>30kg/m<sup>2</sup>，明显肥胖；风湿性及类风湿性关节炎病；髌骨不稳或膝关节不稳；下肢肌力<5级；合并膝关节韧带撕裂需手术治疗或合并关节内骨折者。

**1.2 临床资料**

自2014年1月至2018年6月收治关节镜手术的老年半月板损伤患者86例，男35例，女51例；年龄60~76岁，平均63.7岁。有明确外伤史32例，包括扭伤27例，压伤2例，车撞伤3例；无明确外伤史54例。内侧半月板撕裂59例，外侧半月板撕裂20例，内、外侧半月板撕裂7例。

**1.3 手术方法**

采用硬膜外麻醉，腰麻或全身麻醉，大腿根部置气囊止血带，膝前内侧、前外侧入口为关节镜及手术器械入口。常规关节镜检查，观察髌股关节、股骨髁软骨面、胫骨平台软骨面、交叉韧带、半月板撕裂部位及类型，清理关节腔部分增生滑膜。外侧半月板体部及后角破裂，患膝“4”字位，张开外侧间室，关节镜

前外或前内进入，蓝钳从前内或前外入口咬除半月板体部及后角破裂区。前角破裂用半月板剪做部分切除；内侧半月板破裂，屈膝30°位，大腿外侧放置固定托或助手协助扩大内侧间室，关节镜从前外入口进入，蓝钳从前内入口切除半月板体部及后角破裂区，刨削刀或射频气化头修整边缘。半月板前角滑膜缘(红区)纵向撕裂，可借用腰穿针由外向内缝合前角<sup>[1]</sup>。半月板体部及后角水平分层破裂，尤其撕裂达滑膜缘，先对撕裂半月板部分切除，至半月板红区(一般半月板外1/3)时用Fast-Fix缝合器修复分层撕裂，先上层进第1锚，再从下层进第2锚，拉紧缝线闭合分层裂口<sup>[2]</sup>。关节镜下发现合并关节软骨轻度退变及半月板修补后患者，同时行髌间窝钻孔，取直径3~4mm克氏针，从前外侧入口至髌间窝内侧壁距髌软骨缘1.0~1.5cm，向股骨内上髁钻取深达3~4cm骨孔1~2个或钻通股骨髁(图1~2)。

术后处理：术后当天患膝冰敷以消肿、止痛，第2天即可下床活动，患肢直腿抬高活动及患膝伸屈活动，一般术后1~2d出院。

**1.4 观察项目与方法**

术前及末次随访采用Lysholm评分<sup>[3]</sup>和IKDC评分<sup>[4]</sup>评定膝关节功能，采用视觉模拟评分法(visual analogue scale, VAS)<sup>[5]</sup>评估疼痛情况。

**1.5 统计学处理**

采用SPSS 18软件行统计分析，定量资料以均数±标准差( $\bar{x} \pm s$ )表示，手术前及末次随访各项评

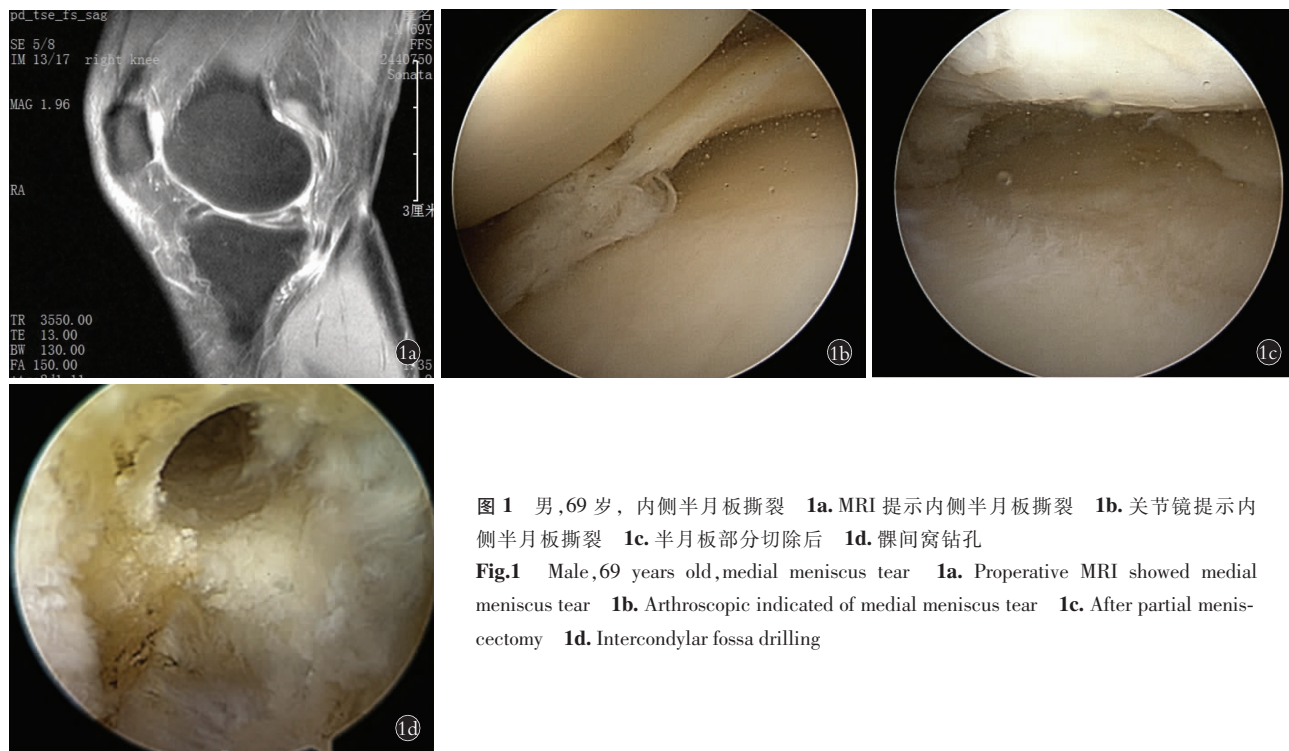


图1 男,69岁,内侧半月板撕裂 1a. MRI提示内侧半月板撕裂 1b. 关节镜提示内侧半月板撕裂 1c. 半月板部分切除后 1d. 髌间窝钻孔

Fig.1 Male,69 years old,medial meniscus tear 1a. Preoperative MRI showed medial meniscus tear 1b. Arthroscopic indicated of medial meniscus tear 1c. After partial meniscectomy 1d. Intercondylar fossa drilling

分<sup>[5]</sup>比较采用配对设计定量资料 *t* 检验。以 *P*<0.05 为差异有统计学意义。

## 2 结果

所有病例在关节镜下完成手术, 手术时间 30~80 min, 平均 50 min。外侧半月板撕裂 20 例: 3 例盘状半月板撕裂 (2 例桶柄状撕裂), 2 例前角撕裂, 体部及后角撕裂 15 例; 内侧半月板撕裂 59 例: 前角撕裂 1 例, 体部撕裂 13 例, 后角撕裂 45 例; 内、外侧半月板同时撕裂 7 例。复合撕裂 34 例, 水平分层撕裂 19 例, 放射状撕裂 18 例, 瓣状撕裂 7 例, 纵向撕裂 (包括桶柄状撕裂) 8 例。2 例前角退变性纵裂行半月

板部分切除及修补术; 2 例体部破裂、7 例后角水平分层撕裂行半月板部分切除及 Fast-Fix 缝合器修补术, 其余均行半月板部分切除术。18 例股骨髁及胫骨平台软骨面无明显退变缺损。28 例镜下见股骨髁关节软骨面轻度退变, 行髁间窝钻孔术, 平均钻孔 1.8 个。术后未发现关节感染及症状加重病例。8 例术后 6 周内存在关节肿胀, 浮髌试验阳性, 经关节腔穿刺抽液加压包扎, 适当制动及股四头肌功能锻炼后症状逐渐消失。1 例术后 3 周发现患肢小腿明显肿胀, 彩超提示小腿肌间血栓形成, 抗凝治疗后好转。随访 6~36 个月, 平均 15 个月, 膝关节 Lysholm

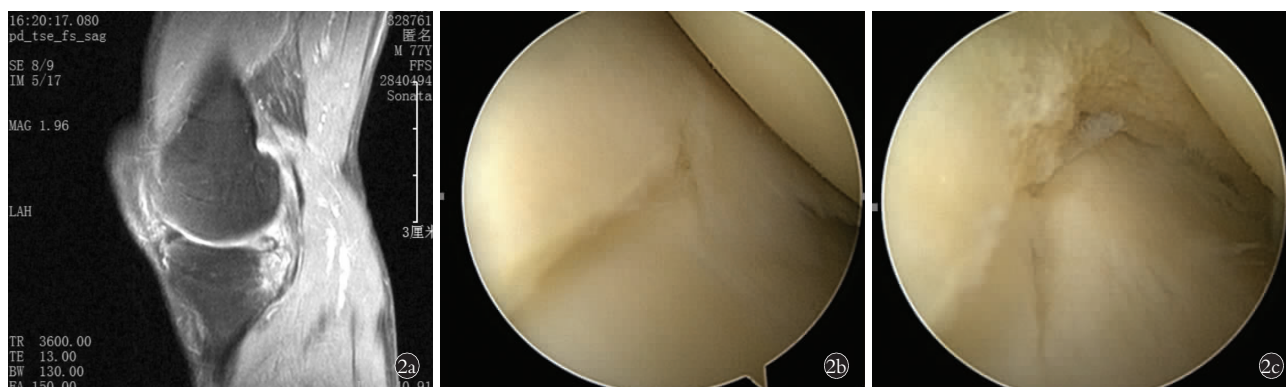


图 2 男, 76 岁, 内侧半月板后角撕裂, 关节软骨面完整 2a. 术前 MRI 提示内侧半月板撕裂 2b. 关节镜提示内侧半月板撕裂 2c. 半月板部分切除后

Fig.2 Male, 76 years old, with tearing of posterior horn of medial meniscus and complete articular cartilage 2a. Preoperative MRI showed medial meniscus tear 2b. Arthroscopic indication of medial meniscus tear 2c. After partial meniscectomy

表 1 老年膝关节半月板损伤 86 例术前及末次随访时 Lysholm 评分比较 ( $\bar{x} \pm s$ , 分)

Tab.1 Comparison of Lysholm score of 86 old patients with meniscal tear in knee joint between preoperation and final follow-up ( $\bar{x} \pm s$ , score)

时间	跛行	支撑	绞锁	不稳	疼痛	肿胀	爬楼	下蹲	总分
术前	3.09±1.73	4.00±1.69	9.49±3.05	20.47±5.77	5.12±1.32	2.40±1.62	4.12±2.42	2.56±1.39	51.26±12.00
末次随访	4.33±0.95	4.90±0.55	14.53±1.46	22.27±1.13	16.40±3.81	8.29±2.21	6.05±0.43	4.44±0.64	81.20±4.89*

注: 与术前比较, \**t*=22.07, *P*<0.001

Note: Compared with the preoperation score, \**t*=22.07, *P*<0.001

表 2 老年膝关节半月板损伤 86 例术前及末次随访时 IKDC 评分比较 ( $\bar{x} \pm s$ , 分)

Tab.2 Comparison of IKDC score of 86 old patients with meniscal tear in knee joint between preoperation and final follow-up ( $\bar{x} \pm s$ , score)

时间	无疼痛活动量	疼痛频率	疼痛程度	肿胀	无肿胀活动量	绞锁
术前	0.98±2.70	5.55±0.92	5.63±0.81	2.86±0.51	0.98±0.29	0.49±0.50
末次随访	1.72±0.45	9.22±0.56	9.20±0.57	3.79±0.41	1.73±0.45	1.00±0.00

时间	无软腿活动量	规律活动量	活动影响	功能自评	总分	调整评分
术前	0.97±0.29	0.95±0.30	17.49±6.0	5.90±1.12	41.80±9.29	48.05±10.68
末次随访	1.74±0.44	1.76±0.43	27.92±2.97	8.88±0.62	66.97±5.44	76.97±6.26*

注: 与术前比较, \**t*=23.04, *P*<0.001

Note: Compared with the preoperation score, \**t*=23.04, *P*<0.001



评分由术前 (51.26±12.00) 分, 提高至末次随访 (81.20±4.89) 分, 见表 1; IKDC 评分由术前 (48.05±10.68) 分, 提高至末次随访的 (76.97±6.26) 分, 见表 2; VAS 评分由术前 (3.37±0.84) 分, 改善至末次随访 (0.57±0.62) 分 ( $t=36.27, P<0.001$ )。其中 2 例非外伤性退变性内侧半月板后角损伤, 伴股骨内髁软骨退变 (内侧骨关节炎), 术后 1 年行走时感患膝疼痛明显, Lysholm 评分分别为 55 分及 59 分, IKDC 评分 50 分及 51 分, 行人工全膝 (表面) 置换术, 术后半年复查疼痛消失, 关节活动良好。

### 3 讨论

#### 3.1 老年膝关节半月板损伤的特征及关节镜手术指征

老年膝关节半月板撕裂并不少见, 在老年人膝关节疾病中占一定比例。老年人膝关节半月板损伤有以下几点特征: (1) 无须很大的暴力, 可轻微外伤引起半月板破裂, 大部分没有明显外伤史。(2) 损伤通常发生在半月板退变的基础上。(3) 损伤多发生在内侧, 尤其以内侧半月板后角多见, 其原因可能是该部位长期承受较大的应力。(4) 多合并有骨关节炎, 软骨退变的症状可能混淆半月板损伤的症状, 需要根据患者病史、症状、查体及 X 线片、MRI 综合因素诊断<sup>[6-7]</sup>。因此, 选择病例时必须严格掌握关节镜手术指征, 术前诊断主要是半月板损伤引起的关节疼痛适宜关节镜手术。本组 32 例有明确外伤史: 2 例外侧盘状半月板桶柄状撕裂, 2 例复合撕裂, 7 例体部撕裂, 21 例后角撕裂, 这组病例有相当部分关节软骨未见明显退变, 术后均获得较满意效果。笔者认为老年外伤性半月板损伤患者, 选用微创关节镜手术可达到理想的治疗结果。

#### 3.2 老年膝关节半月板损伤关节镜手术方式选择、操作要点及疗效

半月板在膝关节中有吸收震荡及稳定关节的重要作用, 半月板全切后必将导致后期骨性关节炎, 尤其对老年人, 组织再生能力差, 过多切除半月板后引起股骨与胫骨平台之间直接受力磨擦, 可加重关节疼痛及关节退变。半月板边缘 1/4~1/3 区为有血管区 (红区), 该区半月板撕裂修补后可愈合。Fast-Fix 缝合器修复半月板损伤操作简便, 缝合后稳定性较好, 适宜于半月板体部及后角红区纵向撕裂及水平分层撕裂。

内侧半月板后角撕裂, 由于内侧后角间隙常很狭窄, 手术操作时容易损伤股骨髁软骨面。笔者在屈膝 30°左右, 尽量外翻膝关节以扩大内侧间隙, 使用小号蓝钳切除后角撕裂, 避免损伤股骨髁软骨面, 股骨内髁软骨面的损伤是引起术后效果欠佳原因之一。

对体部及后角水平分层撕裂, 个别复合撕裂范围达半月板滑膜缘或半月板外 1/3 有血管区 (红区), 或伴有红区纵裂病例行半月板部分切除及红区 Fast-Fix 缝合器修复半月板。对老年患者, 即使缝合后未完全愈合, 但能达到半月板缝合部位稳定作用, 一般不会引起局部疼痛, 避免半月板全切, 也避免了行人工全膝关节置换或延缓全膝关节置换。对半月板前角红区退变性纵行撕裂, 借助腰穿针由外向内缝合撕裂前角, 操作简单, 无须特殊器械。本组 2 例前角退变性纵裂行半月板部分切除及修补术; 2 例体部破裂、7 例后角水平分层撕裂行半月板部分切除及 Fast-Fix 缝合器修补术, 效果较满意。

非外伤性退变性半月板损伤, 尤其内侧半月板损伤, 目前治疗上仍存在争议, 有研究报道关节镜半月板部分切除术后患者未得到显著改善<sup>[8-9]</sup>。颜学亮等<sup>[10]</sup>报道关节镜联合运动疗法治疗非外伤性退行性内侧半月板损伤患者膝关节功能获得明显改善。多采用关节镜下半月板部分切除, 尽量保留稳定的半月板组织, 以延缓关节退变<sup>[11]</sup>。

老年膝关节半月板退变性撕裂, 关节疼痛伴不同程度关节退变, 除患膝慢性反复受损外, 与患者膝部骨内压增高等有关, 用克氏针在髁间窝钻孔可达到减压及骨髓刺激, 骨髓钻孔可使髓内的干细胞及生长因子进入关节腔, 从而促进半月板撕裂的愈合及关节软骨修复作用<sup>[12]</sup>。有报道关节镜下髁间窝微骨折术, 从理论、基础和临床应用中证实在半月板损伤修复有良好的效果<sup>[2, 13-14]</sup>。髁间窝钻孔操作简单, 无须特殊器械, 创伤小, 膝关节非负重面, 一般不会加重症状, 并发症少, 可用于老年半月板撕裂伴轻度关节软骨退变及半月板修补术后, 随访结果显示治疗效果较满意, 但缺少对照及大样本病例。

本组 2 例非外伤性退变性内侧半月板后角损伤, 伴股骨内髁软骨退变剥脱 (内侧骨关节炎), 术后 1 年患膝负重时感疼痛明显、跛行, 行人工全膝关节置换术, 术后半年复查关节疼痛消失, 功能良好。因此, 对非外伤性退变性半月板损伤合并骨关节炎者适宜人工膝关节置换术, 关节镜手术可明确诊断, 作为老年骨关节炎阶梯治疗中的一项。

#### 3.3 术后康复

老年膝关节镜术后鼓励患者早期活动, 行患膝功能锻炼, 尽早下床行走, 以减少并发症。

总之, 对老年膝关节半月板损伤, 选择合适病例, 做关节镜下半月板部分切除术。撕裂达半月板外 1/3 红区时, 可行半月板部分切除加红区修补术, 避免半月板全切; 合并关节轻度退变, 或半月板部分切除及修补术后, 同时行髁间窝钻孔减压、骨髓刺激技

术,可获得较满意的临床效果。

#### 参考文献

- [1] 史文骥,毛宾尧,贾学文,等. 关节镜诊断和治疗半月板损伤[J]. 宁波医学杂志, 2000, 12(5): 213-214.  
SHI WJ, MAO BY, JIA XW, et al. Arthroscopic diagnosis and treatment of meniscus injure[J]. Ning Bo Yi Xue Za Zhi, 2000, 12(5): 213-214. Chinese.
- [2] 周琦,张颖鸿,祝云利,等. 关节镜下半月板缝合结合骨髓刺激治疗半月板水平撕裂 20 例报告[J]. 中国运动医学杂志, 2015, 34(8): 735-738.  
ZHOU Q, ZHANG JH, ZHU YL, et al. Effeatment of horizontal meniscal tear by arthroscopic meniscal repair combined with marrow stimulation technique[J]. Zhongguo Yun Dong Yi Xue Za Zhi, 2015, 34(8): 735-738. Chinese.
- [3] Lysholm J, Gillquist J. Evaluation of knee ligament surgery results with special emphasis on use of a scoring scale[J]. Am J Sports Med, 1982, 10(3): 150-154.
- [4] Johnson DS, Ryan WG, Smith RB. Does the Lachman testing method affect the reliability of the International Knee Documentation Committee (IDKC) Form[J]. Knee Surg Sports Traumatol Arthrosc, 2004, 12(3): 225-228.
- [5] McCormack HM, Horne DJ, Sheather S. Clinical applications of visual analogue scales: a critical review[J]. Psychol Med, 1988, 18: 1007-1019.
- [6] Subhas N, Sakamoto FA, Mariscalco MW, et al. Accuracy of MRI in the diagnosis of meniscal tears in older patients[J]. AJR Am J Roentgenol, 2012, 198(6): W575-580.
- [7] 刘劲松, 李智尧. 关节镜下半月板部分切除术治疗中老年人内侧半月板损伤[J]. 中国骨伤, 2014, 27(8): 631-634.  
LIU JS, LI ZY. Arthroscopic partial meniscectomy for mendial meniscal tear in late middle-aged adults[J]. Zhongguo Gu Shang/China J Orthop Trauma, 2014, 27(8): 631-634. Chinese with abstract in English.
- [8] Goodyear-Smith F, Arroll B. Rehabilitation after arthroscopic meniscectomy: a critical review of the clinical trials[J]. Int Orthop, 2001, 24(6): 350-353.
- [9] Herrlin S, Hllander M, Wange P, et al. Arthroscopic or conservative treatment of degenerative medial meniscal tears: a prospective randomised trial[J]. Knee Surg Sports Traumatol Arthrosc, 2007, 15(4): 393-401.
- [10] 颜学亮, 陈小明, 张洁, 等. 关节镜治疗退行性膝关节内侧半月板损伤患者的预后评价[J]. 中国内镜杂志, 2018, 24(1): 39-44.  
YAN XL, CHEN XM, ZHANG J, et al. Effect on prognosis of degenerative medial meniscal tears underwent arthroscopic surgery [J]. Zhongguo Nei Jing Za Zhi, 2018, 24(1): 39-44. Chinese.
- [11] 姚晓滨. 关节镜下两种手术方式治疗老年膝关节半月板损伤的疗效对比[J]. 中国老年学杂志, 2015, 35(16): 4604-4605.  
YAO XB. The two kinds of opeartion method under arthroscopy for senile knee meniscus injury[J]. Zhongguo Lao Nian Xue Za Zhi, 2015, 35(16): 4604-4605. Chinese.
- [12] Driscoll MD, Robin BN, Horie M, et al. Marrow stimulation improves meniscal healing at early endpoints in a rabbit meniscal injury model[J]. Arthroscopy, 2013, 29(1): 113-121.
- [13] 杨君君, 周益昭, 黄术, 等. 关节镜下髁间窝微骨折术与髁下脂肪垫粉碎术在半月板损伤中的应用研究[J]. 中国内镜杂志, 2018, 24(1): 22-28.  
YANG JJ, ZHOU YZ, HUANG S, et al. Effect of micro-fracture and comminution of fat pad on meniscal tear healing under arthroscopy [J]. Zhongguo Nei Jing Za Zhi, 2018, 4(1): 22-28. Chinese.
- [14] Howarth WR, Brochard K, Campbell SE, et al. Effect of microfracture on the meniscal tear healing in a goat (Caprahircus) Model [J]. Orthopedics, 2016, 39(2): 105-110.  
(收稿日期: 2019-07-24 本文编辑: 连智华)