

腓肠肌腱膜瓣翻转联合阔筋膜移植治疗跟腱再断裂

冒海军, 许光跃

(南京大学医学院附属南京鼓楼医院骨科, 江苏 南京 210008)

【摘要】 目的: 探讨腓肠肌腱膜瓣翻转联合阔筋膜移植修复跟腱再断裂的临床疗效。方法: 自 2013 年 7 月至 2017 年 4 月, 对 11 例跟腱术后再断裂患者采用腓肠肌腱膜瓣翻转联合阔筋膜移植重建治疗, 男 10 例, 女 1 例; 年龄 25~48 岁。所有患者术前患足跖屈力量减弱、单足提踵试验阳性。观察术后并发症, 并于术后 6 个月采用美国足踝外科学会踝-后足功能评分(AOFAS)进行功能评价。结果: 本组 11 例患者获得随访, 时间 6~11 个月。所有患者手术切口均 I 期愈合, 无皮肤坏死、切口感染、深静脉血栓、再断裂等并发症。跟腱缺损长度 4~7 cm。患者完全恢复负重时间 8~11 周。术后 6 个月 AOFAS 评分 79~100 分, 其中优 9 例, 良 2 例。结论: 腓肠肌腱膜瓣翻转联合阔筋膜移植修复跟腱再断裂, 具有跟腱修复可靠, 并发症少, 跟腱功能恢复良好的优点, 是一种有效的临床治疗方法。

【关键词】 肌, 骨骼; 阔筋膜; 跟腱

中图分类号: R686

DOI: 10.3969/j.issn.1003-0034.2019.08.008

开放科学(资源服务)标识码(OSID):



Turning over rough surface of aponeurosis of gastrocnemius with fascia lata graft for Achilles tendon rerupture

MAO Hai-jun and XU Guang-yue. Department of Orthopaedics, the Affiliated Drum Tower Hospital of Nanjing University Medical School, Nanjing 210008, Jiangsu, China

ABSTRACT Objective: To explore clinical effects of turning over rough surface of aponeurosis of gastrocnemius with fascia graft for Achilles tendon rerupture. **Methods:** From July 2013 to April 2017, 11 patients with Achilles tendon reruptures were repaired by turning over rough surface of aponeurosis of gastrocnemius with fascia graft, including 10 males and 1 female aged from 25 to 48 years old. The patients were all manifested weakness of plantar flexion strength injured foot, and positive of single heel rise test before operation. Postoperative complications was observed, and AOFAS score at 6 months after operation was applied to evaluate clinical efficacy. **Results:** All patients were followed up for 6 to 11 months. All wound were healed at stage I without skin necrosis, wound infection, deep vein thrombosis and rerupture. The length of tendon defect ranged from 4 to 7 cm, the full weight-bearing time ranged from 8 to 11 weeks. Postoperative AOFAS score at 6 months was for 79 to 100, and 9 patients got excellent results, and 2 good. **Conclusion:** For patients with recurrent ruptures of Achilles tendon, turning over rough surface of aponeurosis of gastrocnemius with fascia graft has advantages of stable repair, less complications and good recovery of function.

KEYWORDS Muscle, skeletal; Fascia lata; Achilles tendon

跟腱断裂多由运动损伤所致。急性跟腱断裂需行手术修复, 但术后仍有发生再断裂的风险, 文献报道其发生率可达 2%~8%^[1]。2013 年 7 月至 2017 年 4 月, 笔者采用腓肠肌腱膜瓣翻转联合阔筋膜移植修复跟腱再断裂患者 11 例, 疗效满意, 现报告如下。

1 临床资料

本组患者 11 例, 其中男 10 例, 女 1 例; 年龄 25~48 岁。跟腱初次断裂原因包括: 运动损伤 9 例, 慢性跟腱炎 2 例。初次手术方式包括直接缝合 9 例,

锚钉加强缝合 2 例; 外固定时间 5~8 周; 跟腱再断裂距初次手术时间为 5~16 周。再断裂原因: 活动不当 4 例, 过早负重 2 例, 愈合不良 3 例, 感染 1 例, 摔倒 1 例。患者术前一般资料见表 1。

2 治疗方法

采用插管全身麻醉, 患者取俯卧位, 患侧大腿根部上气囊止血带止血。从原手术切口进入, 并适当延长, 充分清除断端瘢痕及周围坏死组织, 直至正常的腱性和筋膜组织, 修整断端形成整齐边缘(图 1)。彻底清创后跟腱缺损较大, 本组患者缺损长度 4~7 cm。向近端延长切口, 暴露腓肠肌腱膜。腓肠肌切取的长度一般较跟腱缺损长度长 3~4 cm, 于近端横

通讯作者: 许光跃 E-mail: 15366066188@163.com

Corresponding author: XU Guang-yue E-mail: 15366066188@163.com

行切断中 1/3 腱膜，于其两侧向远端纵行切开深筋膜，并与肌肉分离，形成蒂在远端的深筋膜瓣，同时将剩下的两侧腱膜缝合(图 2)。向远端翻转深筋膜瓣，将蒂部与近断端缝合固定。将筋膜瓣跟腱远断端对接缝合，重建跟腱缺损(图 3)。在同侧大腿外侧做纵行切口，显露阔筋膜，阔筋膜切取的长度至少超出跟腱缝合两侧断端各 1~2 cm，宽度为至少能够包裹覆盖跟腱 1 圈。为防止术后出现肌疝，再切取阔筋膜后向远近端适当切开。取下的阔筋膜光面朝外包裹翻转的腓肠肌筋膜，两端覆盖缝合断端，并使用 2-0 可吸收缝线加强固定(图 4)。冲洗创口后，缝合皮下组织和皮肤，无菌敷料包扎，并短腿石膏托将踝关节固定于跖屈位 30°。

术前抬高消肿，按时换药，3 d 后嘱患者进行足趾跖屈和背伸活动，术后 3 周拆线。4 周内不负重，4 周后更换石膏托将踝关节固定于跖屈 15°^[2]。8 周

后鼓励患者下地活动，并开始部分负重。10 周后在可活动支具保护下完全负重行走，但踝关节活动不得超过中立位。

3 结果

3.1 疗效评价标准

观察术后并发症情况，并于术后 6 个月采用美国足踝外科协会踝-后足评分(AOFAS)^[3]评价临床疗效，包括疼痛、功能、最大步行距离、地面步行、异常步态、屈伸活动、后足活动、稳定性、足部力线，满分 100 分；其中总分 ≥90 分为优，75~89 分为良，50~74 分为可，<50 分为差。

3.2 治疗结果

本组 11 例患者均获得随访，时间 6~11 个月。跟腱缺损长度 4~7 cm。患者完全恢复负重时间 8~11 周。所有患者手术切口 I 期愈合，无液化或感染发生。随访期内无跟腱再断裂等发生。所有患者可行

表 1 跟腱再断裂患者 11 例术前一般资料
Tab.1 Clinical data of 11 patients with Achilles tendon rerupture

患者序号	性别	年龄(岁)	初次断裂原因	初次手术方式	外固定时间(周)	再断裂时间(周)	再断裂原因
1	男	25	运动损伤	直接缝合	7	8	活动不当
2	女	30	运动损伤	直接缝合	7	10	活动不当
3	男	52	慢性跟腱炎,下楼扭伤	直接缝合,锚钉	8	16	跟腱愈合不良
4	男	43	运动损伤	直接缝合	5	5	过早负重
5	男	45	运动损伤	直接缝合	6	8	活动不当
6	男	48	慢性跟腱炎,轻微外力	直接缝合	8	12	跟腱愈合不良
7	男	32	运动损伤	直接缝合,锚钉	6	8	感染
8	男	28	运动损伤	直接缝合	8	10	摔倒
9	男	39	运动损伤	直接缝合	8	14	跟腱愈合不良
10	男	30	运动损伤	直接缝合	8	8	过早负重
11	男	33	运动损伤	直接缝合	8	9	活动不当

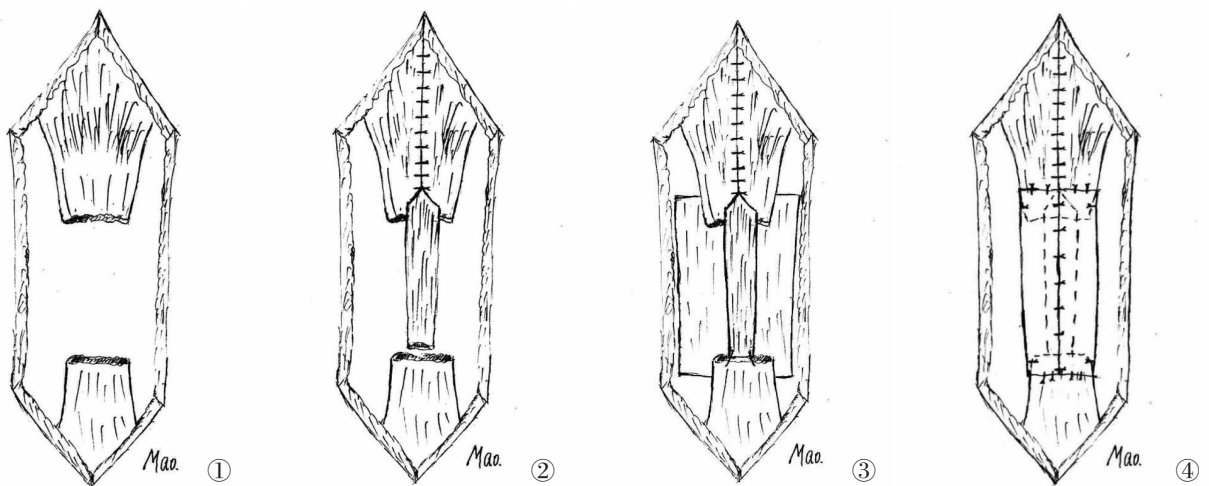


图 1 清除跟腱断端瘢痕直至腱性组织 图 2 行腓肠肌腱膜翻转 图 3 腓肠肌腱膜重建跟腱连续性，取阔筋膜包裹缝合 图 4 缝合阔筋膜
Fig.1 Remove scar from Achilles tendon to normal tendon Fig.2 Turn down gastrocnemius fascial Fig.3 Reconstruction tendon using gastrocnemius fascial, and warp the tendon by femoral fascia Fig.4 Suture femoral fascia

患肢单独提踵, 7 例双侧提踵力量相同, 4 例提踵离地距离较对侧减小。4 例踝关节背伸角度较对侧减小。术后 6 个月 AOFAS 评分 79~100 分, 其中优 9 例, 良 2 例。见表 2。典型病例见图 5。

4 讨论

4.1 跟腱术后再断裂的原因

跟腱修补术后仍有再断裂的风险, 文献报道发生率为 2%~8%^[1]。跟腱再断裂原因有很多, 结合本

表 2 跟腱再断裂患者 11 例跟腱缺损长度、随访时间、负重时间及 AOFAS 评分

Tab.2 Length of tendon defects, follow-up time, full weight-bearing time and AOFAS score of 11 patients with Achilles tendon rerupture

患者 序号	随访时 间(月)	跟腱缺 损(cm)	负重时 间(周)	AOFAS 评分(分)									
				疼痛	功能	最大步行距离	地面步行	异常步态	屈伸活动	后足活动	稳定性	足部力线	总分
1	6	4	10	40	10	5	5	8	8	6	8	10	100
2	8	6	11	40	7	4	3	4	8	3	8	10	87
3	11	5	8	40	10	4	3	8	4	6	8	10	93
4	8	5	9	40	10	4	5	8	8	6	8	10	99
5	8	4	10	40	10	5	3	8	8	6	8	10	98
6	6	4	10	40	10	4	3	8	8	6	8	10	97
7	6	6	9	40	10	5	5	8	8	6	8	10	100
8	10	7	11	30	10	5	5	4	4	3	8	10	79
9	7	5	9	40	10	5	3	8	8	6	8	10	98
10	7	5	8	40	10	5	5	8	8	6	8	10	100
11	7	4	10	40	10	4	3	8	4	6	8	10	93

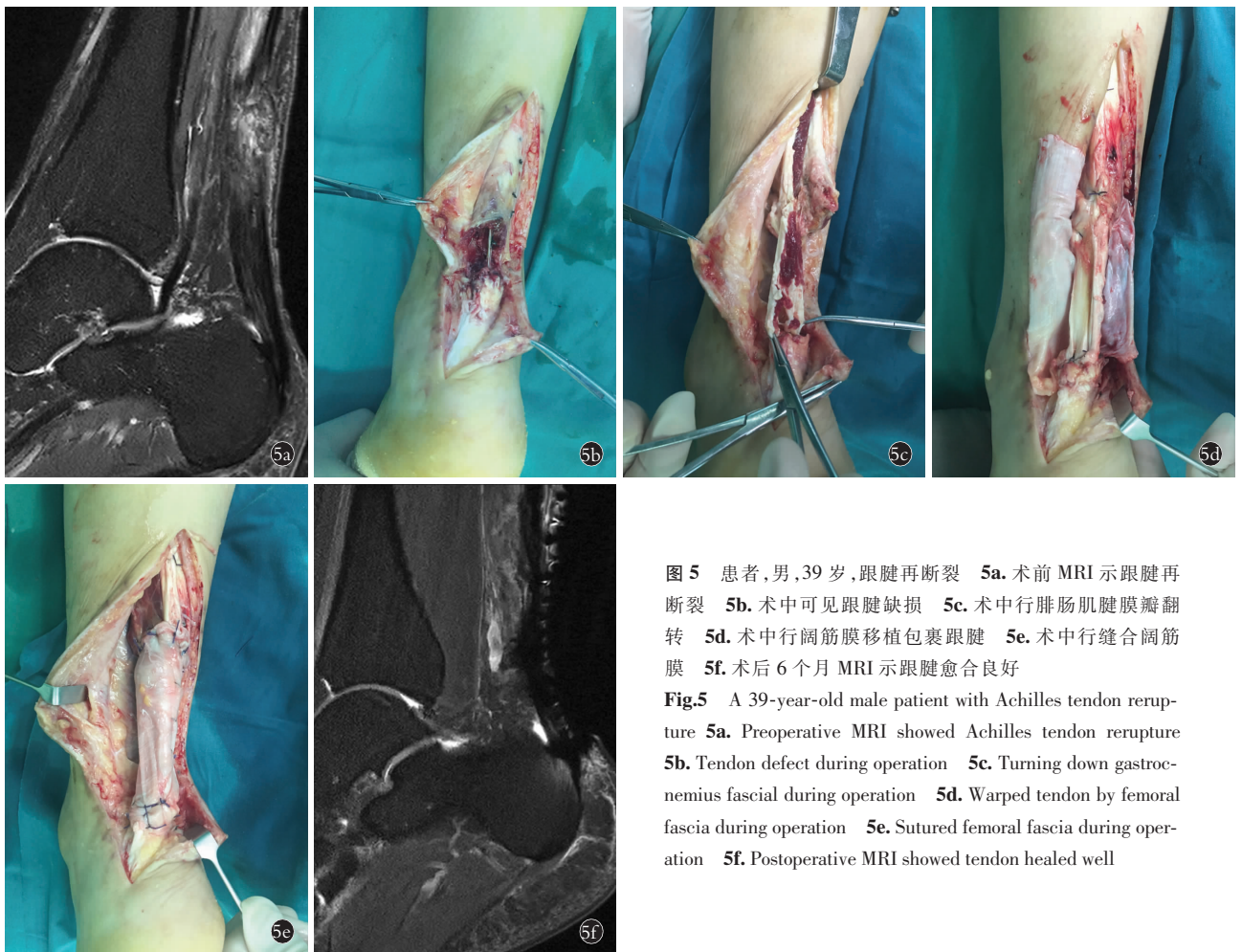


图 5 患者, 男, 39 岁, 跟腱再断裂 5a. 术前 MRI 示跟腱再断裂 5b. 术中可见跟腱缺损 5c. 术中行腓肠肌腱膜瓣翻转 5d. 术中行阔筋膜移植包裹跟腱 5e. 术中行缝合阔筋膜 5f. 术后 6 个月 MRI 示跟腱愈合良好

Fig.5 A 39-year-old male patient with Achilles tendon rerupture 5a. Preoperative MRI showed Achilles tendon rerupture 5b. Tendon defect during operation 5c. Turning down gastrocnemius fascial during operation 5d. Warped tendon by femoral fascia during operation 5e. Sutured femoral fascia during operation 5f. Postoperative MRI showed tendon healed well

组病例,笔者认为主要分为 2 个原因:外部因素和内在原因^[4-5]。外部因素主要是负荷过重,如过早的负重或早期不当康复。内在原因指跟腱愈合不良,如初次缝合时,断端未清理至正常腱性组织,如慢性跟腱炎;张力过高,反复的编织加强缝合,导致线结反应,瘢痕愈合不良;血供破坏过多,影响断端愈合,如广泛剥离,破坏跟腱腱膜。

4.2 跟腱断裂常见的手术方法

跟腱再断裂后的治疗方法仍以手术治疗为首选^[6]。本组病例跟腱缺损长度均>4 cm,若直接缝合易导致跟腱断端张力较大,出现再次断裂。目前对于跟腱缺损的常用手术方法有:(1)腓肠肌腱膜瓣翻转术^[7]。操作简单,但对腓肠肌近端剥离较大,影响血供。(2)肌腱移位术(如自体腓骨短肌腱、足拇长屈肌腱和趾长屈肌腱等)^[8]。临床多用于 Kuwada IV 型陈旧性跟腱断裂,但自体肌腱转位法可能导致其支配关节活动力量下降。同时转位肌腱与跟腱的粗细、力量存在差异,可能会影响跖屈的力量。(3)自体肌腱移植(如腓骨长肌、阔筋膜等)。因移植肌腱口径较小,为获得相匹配的大小,需切取足够的移植肌腱,供区创伤相对较大。单纯自体肌腱移植因游离肌腱缺乏血供,易发生退变而降低自身强度。

4.3 治疗体会

本组病例先行腓肠肌腱膜翻转重建跟腱的连续性,然后将阔筋膜均匀地包绕缝合在重建跟腱周围,对重建后的跟腱起到加固保护作用。笔者认为有以下优点:(1)相较于单纯腓肠肌腱膜瓣翻转和单纯肌腱移植,可以明显提高跟腱的强度,降低了再次断裂的风险,提高患者术后的疗效满意度,减少医疗纠纷的发生。(2)由于强度较高,为早期功能康复训练提供有力保证,促进跟腱的愈合与重建,术后功能恢复良好。(3)阔筋膜光面朝外包裹跟腱断端,减少跟腱与周围组织的粘连,进而避免跟腱粘连。(4)相较于肌腱转位,腓肠肌和比目鱼肌的力量明显强于其他转位肌腱,更能够满足日常生活需要。

综上所述,腓肠肌腱膜瓣翻转联合阔筋膜移植治疗跟腱再断裂是可行、有效的,能够提供足够的强度,预防再次断裂,恢复跟腱的正常功能,可以临床

推广应用。

参考文献

- [1] Ganestam A, Kallermose T, Troelsen A, et al. Increasing incidence of acute Achilles tendon rupture and a noticeable decline in surgical treatment from 1994 to 2013. A nationwide registry study of 33,160 patients[J]. *Knee Surg Sports Traumatol Arthrosc*, 2016, 24(12): 3730-3737.
- [2] 孙传秀,何盛为,方旭,等.陈旧性跟腱断裂严重瘢痕化的手术治疗[J]. *中国骨伤*, 2015, 28(4): 354-356.
SUN CX, HE SW, FANG X, et al. Surgical treatment for chronic Achilles tendon rupture and severe scarring [J]. *Zhongguo Gu Shang/China J Orthop Trauma*, 2015, 28 (4): 354-356. Chinese with abstract in English.
- [3] Macaulay A, Nandyala SV, Miller CP, et al. Potential for bias and the American Orthopaedic Foot and Ankle Society ankle-hindfoot scoring system[J]. *Foot Ankle Spec*, 2018, 11(5): 416-419.
- [4] 王碧波,徐向阳,刘津浩,等.跟腱再断裂的修复重建[J]. *中华骨科杂志*, 2011, 31(12): 1325-1330.
WANG BB, XU XY, LIU JH, et al. Reconstruction of Achilles tendon recurrent ruptures[J]. *Zhonghua Gu Ke Za Zhi*, 2011, 31(12): 1325-1330. Chinese.
- [5] 王成,胡跃林,焦晨,等.跟腱断裂修补术后再断裂与感染的发病率、危险因素及临床预后[J]. *中国运动医学杂志*, 2010, 29(5): 516-519.
WANG C, HU YL, JIAO C, et al. The Incidence, Risk factors and clinical outcome of rerupture and deep infection following operation of Achilles tendon rupture[J]. *Zhongguo Yun Dong Yi Xue Za Zhi*, 2010, 29(5): 516-519. Chinese.
- [6] Westin O, Nilsson Helander K, Grävare Silbernagel K, et al. Patients with an Achilles tendon re-rupture have long-term functional deficits and worse patient-reported outcome than primary ruptures[J]. *Knee Surg Sports Traumatol Arthrosc*, 2018, 26(10): 3063-3072.
- [7] 杜俊锋,朱仰义.拇长屈肌腱转位结合挤压螺钉重建 Kuwada IV 型陈旧性跟腱断裂[J]. *中国骨伤*, 2015, 28(5): 450-453.
DU JF, ZHU YY. Flexor hallucis tendon transfer combined with an interference screw reconstruction for chronic Achilles tendon rupture of Kuwada IV [J]. *Zhongguo Gu Shang/China J Orthop Trauma*, 2015, 28(5): 450-453. Chinese with abstract in English.
- [8] 苗旭东,吴永平,陶惠民,等.微创切取全长拇长屈肌腱重建陈旧性 Kuwada IV 型跟腱断裂[J]. *中华骨科杂志*, 2013, 33(4): 354-359.
MIAO XD, WU YP, TAO HM, et al. Clinical efficacy of reconstruction for chronic Achilles tendon rupture of Kuwada IV type with flexor hallucis longus harvested using a minimally invasive technique [J]. *Zhonghua Gu Ke Za Zhi*, 2013, 33(4): 354-359. Chinese.

(收稿日期:2018-11-06 本文编辑:李宜)