

单纯耻骨支骨折导致死亡冠血管损伤 1 例

辛汉龙¹, 梁军波¹, 杨洋¹, 陈忠义^{1,2}, 洪华兴², 张琪³

(1. 浙江省台州医院骨科, 浙江 台州 317000; 2. 台州恩泽医疗中心集团恩泽医院, 浙江 台州 318050; 3. 潍坊市奎文区机场路医院, 山东 潍坊 261051)

关键词 耻骨支骨折; 死亡冠; 骨盆骨折

中图分类号: R641

DOI: 10.3969/j.issn.1003-0034.2019.07.016

开放科学(资源服务)标识码(OSID):



Corona Mortis artery injury caused by simple pubic ramus fracture: a case report XIN Han-long, LIANG Jun-bo, YANG Yang, CHEN Zhong-yi, HONG Hua-xing*, and ZHANG Qi. *Enze Hospital, Enze Center Group, Taizhou 318050, Zhejiang, China

KEYWORDS Pubic ramus fracture; Corona Mortis; Pelvic fracture

患者,男,88岁,不慎从约1 m高的楼梯上摔下,伤后即感右髋剧烈疼痛,并且出现站立行走困难,遂被送至当地医院就诊。当地医院最初评估血流动力学相对稳定(血压169/88 mm Hg,心率100次/分),右侧耻骨支压痛阳性,术前骨盆正位X线片提示右侧单纯的耻骨上支骨折(图1a)。3 h后因下腹部肿物胀痛、进行性少尿、心动过速(110次/分)、血压进行性下降(81/56 mm Hg)并出现休克急诊转至我院。转入我院后,急诊给予吸氧、心电图监护、导尿、输血补液等支持性治疗。对腹部和骨盆进行急诊CT扫描,盆腔内发现大小约20 cm×10 cm×13 cm的巨大血肿(图1b)。入院后急诊补充红细胞8 U以及2 000 ml新鲜冰冻血浆,但患者血红蛋白仍进行性下降,从89 g/L下降至62 g/L。经骨科、普外科、泌尿外科及放射介入急诊联合会诊,立即将患者转移到血管造影室进行急诊盆腔血管造影。经左侧股动脉选择性血管造影发现在右侧髂外动脉的远端分支内可见造影剂渗出,源自髂外动脉行于耻骨上支表面,向内下方进入骨盆,未与闭孔血管吻合,经确认是右髂外动脉的一个变异小分支即Corona Mortis(死亡冠)动脉(图1c,1d),判断为死亡冠血管损伤。用微导管使死亡冠动脉导管化(图1e),然后用3 mm微线圈栓塞(Cook Medical, Bloomington, Indiana),然而,第1个微线圈掉落到血肿中(图1f)。为了避免再次发生这个失误,增加了1条左股动脉的介入入路,使用1个12 mm气囊(Bard Medical, New Jersey)用于压迫右侧髂外动脉和稳定微导管。第2个3 mm

微线圈在气囊的帮助下成功放置(图1f)。球囊扩张时间小于2 min,栓塞后右侧髂外动脉血管造影显示无血流进入死亡冠血管(图1g)。此外,闭孔动脉及其他微小分支动脉也未见出血(图1h)。患者随后被送往重症监护病房进行进一步的术后处理,给予了8个单位的红细胞和1 500 ml新鲜冷冻血浆,血红蛋白提高至92 g/L,术后血流动力学平稳,伤后7 d出院。

讨论

单纯耻骨支骨折是老年骨质疏松患者常见骨折之一,一般采用保守治疗^[1]。死亡冠血管是髂内外血管之间的异常吻合支以及异常起源的闭孔动、静脉,其紧贴耻骨上支或髂耻隆起表面,于耻骨上支背面或髌臼窝垂直下行,向内下方进入闭孔内或与闭孔血管相吻合^[2]。高能暴力引起的不稳定骨盆骨折往往合并血管损伤,通常对其治疗上有较高的警惕。然而低能量耻骨上下支骨折合并的动脉损伤较罕见^[3],往往被忽视而造成严重后果^[4]。

骨盆骨折合并致命性的大出血^[1],往往累及髂内动脉的分支,包括髂外侧支、髂腰支、闭孔支、膀胱支以及臀上支血管,而死亡冠动脉作为髂外动脉和闭孔动脉的异常吻合支也是其中一个潜在的极端危险的出血来源^[5]。稳定耻骨支骨折很少引起死亡冠血管致命性出血^[6],而国内鲜有报道,仅有报道2例耻骨支骨折引起的血流不稳但未明确骨折是否稳定以及具体出血部位^[2]。骨盆前环骨折及髌臼骨折需注意患者的血流动力学稳定性^[7]。如存在血流动力学不稳,就需考虑存在死亡冠血管损伤的可能。特别是高龄和需要抗凝的患者,即使骨盆骨折无明显移位或垂直旋转不稳定,也要考虑死亡冠血管损伤的

通讯作者:洪华兴 E-mail: honghx@enzemed.com

Corresponding author: HONG Hua-xing E-mail: honghx@enzemed.com

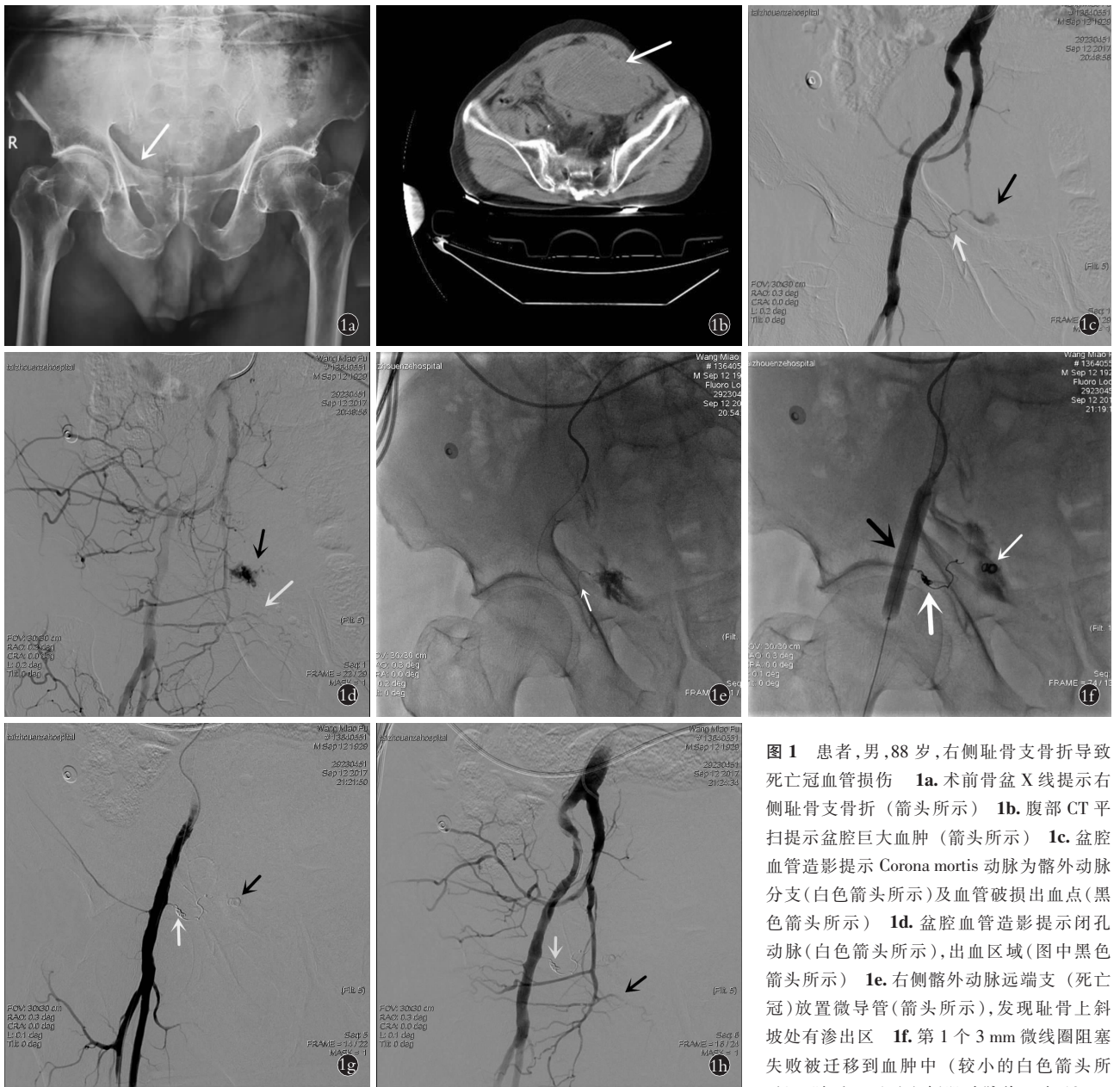


图 1 患者,男,88 岁,右侧耻骨支骨折导致死亡冠血管损伤 **1a.** 术前骨盆 X 线提示右侧耻骨支骨折(箭头所示) **1b.** 腹部 CT 平扫提示盆腔巨大血肿(箭头所示) **1c.** 盆腔血管造影提示 Corona mortis 动脉为髂外动脉分支(白色箭头所示)及血管破损出血点(黑色箭头所示) **1d.** 盆腔血管造影提示闭孔动脉(白色箭头所示),出血区域(图中黑色箭头所示) **1e.** 右侧髂外动脉远端支(死亡冠)放置微导管(箭头所示),发现耻骨上斜坡处有渗出区 **1f.** 第 1 个 3 mm 微线圈阻塞失败被迁移到血肿中(较小的白色箭头所示),随后又通过左侧股动脉将一个 12 mm 气囊(黑色箭头所示)置入右侧髂外动脉以稳定微导管,第 2 个 3 mm 微线圈最终在气囊辅助下释放栓塞成功(较大的白色箭头所示) **1g.** 栓塞后右侧髂外动脉血管造影显示无血流进入死亡冠(箭头所示) **1h.** 闭孔动脉及其他微小分支动脉也未见出血(箭头所示)

气,必要时需进行血流动力学的监测。

Fig.1 Patient, male, 88 years old, Corona Mortis artery injury caused by right pubic ramus fracture **1a.** Preoperative pelvic X-ray suggested right pubic ramus fracture (indicated by the arrow) **1b.** Abdominal CT scan suggested giant pelvic hematoma (indicated by the arrow) **1c.** Pelvic angiography showed that Corona Mortis artery was a branch of the external iliac artery (indicated by the white arrow) and a bleeding point caused of vascular damage (indicated by the black arrow) caused by vascular damage **1d.** Pelvic angiography suggested obturator artery (indicated by the white arrow) and bleeding area (indicated by the black arrow) **1e.** A microcatheter (indicated by the arrow) was placed in the distal branch of the right external iliac artery (Corona Mortis). The exudation area was found at the suprapubic slope **1f.** The first 3 mm micro coil was migrated to the hematoma (indicated by the smaller white arrow) after obstruction failed. Then a 12 mm balloon (indicated by the black arrow) was inserted into right lateral iliac artery through left femoral artery to stabilize the microcatheter. The second 3 mm micro coil finally released the embolism successfully (indicated by larger white arrow) in the aid of the balloon **1g.** Right external iliac artery angiography after embolization showed no blood flowing into the corona mortis (indicated by the arrow) **1h.** There was no bleeding in obturator artery or other small branches (indicated by the arrow)

稳定的耻骨支骨折患者单纯的骨盆 X 线片即可明确诊断,并不常规进一步行其他检查。然而研究

表明,骨盆骨折患者若出现盆腔淤青、血红蛋白下降或存在乳酸酸中毒,应立即进一步使用超声或 CT 扫描评估是否存在的出血。如果有条件,最好选择 CT

造影, 因为 CT 平扫和 B 超很难发现在早期阶段的小血肿。

在介入栓塞治疗问世之前, 对于怀疑死亡冠损伤并血流动力学不稳定的患者多采用剖腹探查和血管结扎, 但死亡率较高, 临床疗效并不满意。首先, 探查出血部位后, 软组织及已形成血肿对损伤部位的填塞作用将会丢失。其次, 在外科手术中通常很难发现细小分支血管出血, 即使发现也很难区分是否为医源性探查损伤所致。在这种情况下, 诊断性血管造影以及随后的栓塞治疗可能会发挥重要作用。与开放手术治疗相比, 出血部位定位容易, 出血控制迅速, 侵袭性和并发症率降低疗效更显著。然而, 由于死亡冠动脉变异率高, 异位栓塞、弹簧圈掉落等风险较高, 同样存在较高的栓塞失败风险^[8-9]。

综上所述, 遇见耻骨支骨折同时伴有血流动力学不稳的患者, 应高度怀疑存在死亡冠动脉损伤。血管栓塞可作为死亡冠动脉出血的首选治疗方案。然而, 对于死亡冠动脉栓塞困难的患者, 气囊辅助下栓塞可能会减少栓塞的难度, 增加栓塞的成功率。

参考文献

[1] Boufous S, Finch C, Lord S, et al. The increasing burden of pelvic fractures in older people, New South Wales, Australia [J]. *Injury*, 2005, 36(11):1323-1329.

[2] 孙善平, 崔兆清, 章阳. Corona Mortis 血管的解剖学特征及在腹股沟疝修补术中的研究 [J]. *中华疝和腹壁外科杂志(电子版)*, 2013, 7(6):526-528.

SUN SP, CUI ZQ, ZHANG Y. The study of anatomical traits of the Corona Mortis vessel and it's application in the inguinal hernia re-

pair [J]. *Zhonghua Shan He Fu Bi Wai Ke Za Zhi (Dian Zi Ban)*, 2013, 7(6):526-528. Chinese.

[3] 周东升, 王伯珉, 姜九岭. 耻骨支骨折致出血性休克 2 例 [J]. *中国骨伤*, 2000, 13(1):43.

ZHOU DS, WANG BM, JIANG JL. Hemorrhagic shock caused by pubic ramus fractures: a report of 2 cases [J]. *Zhongguo Gu Shang/China J Orthop Trauma*, 2000, 13(1):43. Chinese.

[4] Henry SM, Pollak AN, Jones AL, et al. Pelvic fracture in geriatric patients: a distinct clinical entity [J]. *J Trauma*, 2002, 53(1):15-20.

[5] 洪华兴, 陈海嘯, 洪正华, 等. Corona Mortis 血管解剖学研究及其临床意义 [J]. *中国骨伤*, 2006, 19(6):355-357.

HONG HX, CHEN HX, HONG ZH, et al. Anatomic study of Corona Mortis blood vessel and its clinical significance [J]. *Zhongguo Gu Shang/China J Orthop Trauma*, 2006, 19(6):355-357. Chinese with abstract in English.

[6] Coupe NJ, Patel SN, McVerry S, et al. Fatal haemorrhage following a low-energy fracture of the pubic ramus [J]. *J Bone Joint Surg Br*, 2005, 87(9):1275-1276.

[7] 马志坚, 白丽萍, 曾祥森, 等. 骨盆稳定结构的生物力学及影像评价 [J]. *中国骨伤*, 2016, 29(12):1164-1168.

MA ZJ, BAI LP, ZENG XS, et al. Biomechanics and imaging evaluation on stable structure of pelvis [J]. *Zhongguo Gu Shang/China J Orthop Trauma*, 2000, 13(1):43. Chinese with abstract in English.

[8] Agolini SF, Shah K, Jaffe J, et al. Arterial embolization is a rapid and effective technique for controlling pelvic fracture hemorrhage [J]. *J Trauma*, 1997, 43(3):395-399.

[9] Sadek S, Lockey DJ, Lendrum RA, et al. Resuscitative endovascular balloon occlusion of the aorta (REBOA) in the pre-hospital setting: An additional resuscitation option for uncontrolled catastrophic haemorrhage [J]. *Resuscitation*, 2016, 107:135-138.

(收稿日期:2019-03-20 本文编辑:王玉蔓)