

# 手术治疗老年骨质疏松非典型不稳定性 Hangman 骨折

陈华燕, 罗美琼, 李威, 张毅


(重庆市开州区人民医院骨科, 重庆 405400)

**【摘要】** 目的: 探讨手术复位内固定治疗老年骨质疏松非典型不稳定性 Hangman 骨折的临床疗效。方法: 对 2012 年 12 月至 2017 年 12 月收治的 9 例老年骨质疏松非典型不稳定性 Hangman 骨折患者进行回顾性分析, 其中男 5 例, 女 4 例; 年龄 65~79 岁, 平均 72.7 岁。骨折类型: 骨折线位于双侧下关节面或椎板伴枢椎前脱位 3 例 (近似 Levine-Edwards 分型 II 型); 骨折线一侧位于下关节面而对侧累及上关节面、枢椎椎体伴寰枢侧块关节脱位 4 例; 骨折线位于枢椎椎弓根、横突孔及椎体后下壁伴有前后纵韧带、C<sub>2</sub>-C<sub>3</sub> 椎间盘损伤致使 C<sub>2</sub>-C<sub>3</sub> 椎间失稳 2 例。术前脊髓损伤 ASIA 分级, D 级 2 例, E 级 7 例。术前 JOA 评分 9~11 分, 平均 9.8 分。9 例患者入院后常规行颅骨牵引复位, 对伴有枢椎前脱位的 3 例患者采取 I 期前后路联合内固定手术治疗, 其余 6 例患者采取单纯后路内固定术。术后根据 JOA 评分标准、ASIA 标准分级及影像学资料评价其疗效。结果: 9 例患者均获随访, 时间 12~20 个月, 平均 18 个月。所有患者术后颈痛消失, 颈椎活动良好, 术后 3 个月 JOA 评分改善率为 75%~87.5%。2 例 ASIA 分级 D 级患者完全恢复至 E 级。术后 6~12 个月复查 CT 均获得骨性愈合。除 1 例术后出现喉上神经损伤表现 3 个月后完全恢复外, 其余患者均无脊髓及椎动脉损伤、钢板螺钉松动、切口感染等并发症发生。结论: 根据老年骨质疏松非典型不稳定性 Hangman 骨折类型采取合理个性化手术方案治疗, 术后可获得即刻稳定及良好复位, 有利于早期活动快速康复, 临床疗效满意。

**【关键词】** 颈椎; 骨质疏松; Hangman 骨折; 内固定; 复位; 外科手术

中图分类号: R683.2

DOI: 10.3969/j.issn.1003-0034.2019.07.011

开放科学(资源服务)标识码(OSID): 

**Surgical treatment of atypical unstable Hangman fracture in elderly osteoporotic patients** CHEN Hua-yan, LUO Mei-qiong, LI Wei, and ZHANG Yi. Department of Orthopaedics, People's Hospital of Kaizhou, Chongqing 405400, China

**ABSTRACT Objective:** To explore the clinical effect of operative reduction and internal fixation in treating atypical unstable Hangman fracture in elderly osteoporotic patients. **Methods:** The clinical data of 9 elderly osteoporotic patients with atypical unstable Hangman fracture treated from December 2012 to December 2017 were retrospectively analyzed. There were 5 males and 4 females with an average age of 72.7 years (range 65 to 79) old. The fracture line was located on bilateral inferior articular surface or lamina with anterior dislocation of axis in 3 cases (similar to Levine-Edwards type II); one side of the fracture line was located on the lower articular surface and opposite side involved on the upper articular surface and the body of axis with atlantoaxial lateral mass dislocation in 4 cases; the fracture line was located at the pedicle of the axis, transverse foramen and posterior inferior wall of the vertebral body, accompanying by anterior and posterior longitudinal ligaments and C<sub>2</sub>-C<sub>3</sub> intervertebral disc injury resulted in C<sub>2</sub>-C<sub>3</sub> intervertebral instability in 2 cases. According to ASIA grade of spinal cord injury, 2 cases were grade D and 7 cases were grade E. Preoperative JOA scores were 9 to 11 points with an average of 9.8 points. All patients underwent routinely skull traction for reduction. Three patients with anterior dislocation of axis were treated with stage I anterior-posterior internal fixation and 6 patients with simple posterior pedicle screw fixation. Postoperative JOA score, ASIA system and the imaging data were used to evaluate clinical effects. **Results:** All patients were followed up from 12 to 20 months with an average of 18 months. The neck pain disappeared after operation and cervical spine movement was well in all patients. The improvement rate of JOA at 3 months after operation was 75% to 87.5%. Two cases of ASIA grade D fully recovered to grade E. All fractures healed at 6 to 12 months after operation. Except one case occurred superior laryngeal nerve injury and had a complete recovery after 3 months, the other patients had no complications like spinal cord and vertebral artery injury, plate screw loosening and wound infection. **Conclusion:** According to the type of atypical unstable Hangman fracture in elderly osteoporotic patients, choosing a reasonable and personalized surgical plan can achieve immediate cervical stability and well reduction, which is beneficial for early ambulation and quick rehabilitation.

通讯作者: 陈华燕 E-mail: Laochen72@163.com

Corresponding author: CHEN Hua-yan E-mail: Laochen72@163.com

**KEYWORDS** Cervical vertebrae; Osteoporosis; Hangman fracture; Internal fixation; Reduction; Surgical procedures, operative

近年来,随着我国交通运输及建筑业的迅猛发展,上颈椎外伤的发病率呈逐年攀升态势,而老年骨质疏松非典型严重不稳定性 Hangman 骨折在此类意外伤害中并不少见。既往采取长期卧床颅骨牵引、Halo 支具固定等非手术治疗常疗效甚微,长期卧床会加重骨量丢失、针道感染、骨折端成角分离移位骨折不愈合、迟发性神经损害等并发症。因此,近年来对老年骨质疏松非典型严重不稳定 Hangman 骨折,为达到骨折的即刻稳定,促进骨折愈合,使患者早期快速康复功能锻炼,提高生活质量,主张手术治疗。鉴于此,本文回顾性分析 2012 年 12 月至 2017 年 12 月我院骨科共收治的此类严重不稳定性 Hangman 骨折 9 例患者,针对骨折的不同类型采取个体化手术治疗获得了满意临床疗效,现报告如下。

### 1 临床资料

本组 9 例,男 5 例,女 4 例;年龄 65~79 岁,平均 72.7 岁。交通伤 6 例,高处坠落伤 3 例,2 例合并颅脑损伤。伤后均有不同程度枕颈部疼痛及活动受限。入院后常规做颈椎 X 线片、CT 三维重建、MRI 检查。9 例患者术前常规骨密度(BMD)检测且 T 值均 <-2.5 g/cm<sup>3</sup> [1]。因骨折类型不典型,未按 Levine-Edwards 分型进行划分:骨折线位于双侧下关节面或椎板伴枢椎前脱位 3 例(近似 Levine-Edwards 分型 II 型);骨折线一侧位于下关节面而对侧累及上关节面、枢椎椎体伴寰枢椎块关节脱位 4 例;骨折线位于枢椎椎弓根、横突孔及椎体后下壁伴有前后纵韧带、C<sub>2</sub>-C<sub>3</sub> 椎间盘损伤致使 C<sub>2</sub>-C<sub>3</sub> 椎间失稳 2 例。术前脊髓损伤 ASIA 分级:D 级 2 例,E 级 7 例。术前 JOA 评分 9~11 分,平均 9.8 分。9 例患者入院常规做颅骨牵引制动。

### 2 治疗方法

对伴有枢椎前脱位的 3 例患者采取 I 期前后路联合内固定手术治疗(前路 C<sub>2</sub>-C<sub>3</sub> ACDF+后路 C<sub>1</sub>-C<sub>3</sub> 椎弓根螺钉内固定术),其余 6 例患者术前在清醒状态下持续颅骨牵引(3~6 kg)复位后 MRI 确认前方无致压物采取单纯后路 C<sub>1</sub>-C<sub>3</sub> 椎弓根螺钉内固定术。

前路手术:全麻成功后,患者取仰卧位,肩背部及颈后垫枕,保持颈部轻度后伸,颅骨牵引固定制动(3 kg),透视定位后常规消毒、铺巾。取右侧下颌下胸锁乳突肌内缘横切口,长约 5 cm,逐层切开皮肤、皮下组织、深筋膜及颈阔肌,于二腹肌下方平行舌骨水平分离联合筋膜,向内牵开食管气管鞘,向外牵开颈动脉鞘,钝性分离咽后间隙至颈 C<sub>2</sub>-C<sub>3</sub> 前方插针透视确认。双极电凝切开椎前筋膜,于 C<sub>2</sub>-C<sub>3</sub> 椎前置

入 Caspar 撑开钉,安装 Caspar 撑开器撑开 C<sub>2</sub>-C<sub>3</sub> 椎间隙,切除受损的椎间盘组织及脱落的骨折块,刮除上下终板软骨板。选择合适大小填充自体髂骨的 cage 置入椎间隙,将折弯塑形良好的钢板置于 C<sub>2</sub>-C<sub>3</sub> 椎体前方螺钉固定。C 形臂 X 线透视见颈椎前凸度已恢复,但骨折断端仍成角分离移位需辅助后路固定。

后路手术:取俯卧位颅骨牵引固定制动;取后正中切口,显露寰椎后弓及 C<sub>2</sub>-C<sub>3</sub> 棘突和椎板;沿寰椎后弓下缘向外探及寰椎椎弓根及侧块在后弓后面对应侧块中心点为进针点,用钻磨出孔洞,用细手锥由此经寰椎后弓向侧块中心钻入后拔出并置入直径 3.5 mm×26.0 mm 椎弓根螺钉;小心分离显露 C<sub>2</sub> 椎弓峡部及骨折部,枢椎下关节突中心为进针点,用钻磨出孔洞,用细手锥由此沿枢椎椎弓峡髓腔钻入后拔出并置入直径 3.5 mm×28.0 mm 椎弓根螺钉;C<sub>3</sub> 侧块中心外上 3 mm,磨出孔洞,用细手锥由此沿椎弓根髓腔钻入后拔出并置入直径 3.5 mm×24.0 mm 椎弓根螺钉,安装连接棒。对前路 C<sub>2</sub>-C<sub>3</sub> 融合固定后透视见骨折断端仍然成角分离移位,椎板处于近似“漂浮”状,通过枢椎棘突缝合复位固定。再次透视螺钉位置满意,骨折复位良好,逐层缝合,结束手术。

术后使用抗生素预防感染,在颈围保护下(一般 4~6 周)术后 3 d 下床活动,术后常规抗骨质疏松治疗。

### 3 结果

前后路联合手术时间约 180 min,术中出血约 300 ml;单纯后路手术时间约 90 min,术中出血约 150 ml。9 例患者均获得随访,随访时间 12~20 个月,平均 18 个月。所有患者术后颈痛消失,颈椎活动良好,术后参照日本骨科协会的 JOA 评分标准进行疗效评价,改善率(IR)=[(术后评分-术前评分)/(17-术前评分)]×100%,IR≥75%者为优,75%>IR≥50%者为良,50%>IR≥25%者为中,IR<25%为差。本组病例评定结果均为优,术后 3 个月 JOA 评分改善率为 75%~87.5%(见表 1)。2 例神经功能(ASIA)由 D 级已完全恢复至 E 级。术后 6~12 个月复查 CT 均获得骨性愈合。除 1 例术后出现喉上神经损伤表现 3 个月完全恢复外,其余患者均无脊髓及椎动脉损伤、钢板螺钉松动、切口感染等并发症发生。典型病例见图 1,2。

### 4 讨论

#### 4.1 老年骨质疏松非典型不稳定性 Hangman 骨折的界定

枢椎是连接于枕颈部与下颈椎的一个非典型椎

表 1 术前及术后 3 个月 9 例非典型不稳定性 Hangman 骨折患者的 JOA 评分及改善率

Tab.1 JOA score and improvement rate of 9 patients with atypical unstable Hangman fracture during preoperative and 3 months after operation

编号	性别	年龄(岁)	JOA 评分(分)		改善率(%)
			术前	术后 3 个月	
1	男	65	9	15	75.0
2	男	69	10	16	85.7
3	女	71	10	16	85.7
4	男	79	11	16	83.3
5	女	77	11	16	83.3
6	男	70	9	16	87.5
7	女	76	9	16	87.5
8	女	78	9	15	75.0
9	男	69	9	16	87.5

体结构的过渡型椎体,因其解剖结构及所处部位的特殊性致使其应力相对集中,极易在高空坠落伤、交通伤所导致过伸和轴向压缩暴力的作用下发生骨折。本组交通伤 6 例,高空坠落伤 3 例。典型

Hangman 骨折是指发生于横突孔后方与下关节突之间、伴或不伴有枢椎脱位<sup>[2]</sup>。近年来文献报道发生在枢椎椎板、上下小关节面、椎弓根、横突孔、波及枢椎椎体及椎体后缘的骨折,因常伴椎间盘韧带复合体损伤,致使 C<sub>2</sub> 邻近椎间失稳或脱位,引起不同程度枕颈部疼痛及活动受限,并对脊髓构成潜在威胁,而非典型 Hangman 骨折,尤其在老年骨质疏松人群中并不少见<sup>[3]</sup>。本组 9 例均为老年患者,合并不同程度骨质疏松:骨折线位于双侧下关节面或椎板伴枢椎前脱位 3 例(近似 Levine-Edwards II 型),骨折线一侧位于下关节面而对侧累及上关节面及枢椎椎体伴寰枢侧块关节脱位 4 例,骨折线位于枢椎椎弓根、横突孔及椎体后下壁伴有前后纵韧带、C<sub>2</sub>-C<sub>3</sub> 椎间盘损伤致使 C<sub>2</sub>-C<sub>3</sub> 椎间失稳 2 例,从骨折类型看均为非典型 Hangman 骨折。

#### 4.2 遵循个性化原则及思路制定手术方案

对此类骨折如何选择理想的治疗,目前并无相关共识。既往长期卧床颅骨牵引常会带来褥疮、肺部感染、深静脉血栓形成等致命性并发症或 Halo 支具外固定带来的痛苦致使临床处理非常棘手。多数学者认为 Levine-Edwards II a 型和 III 型因严重不稳定

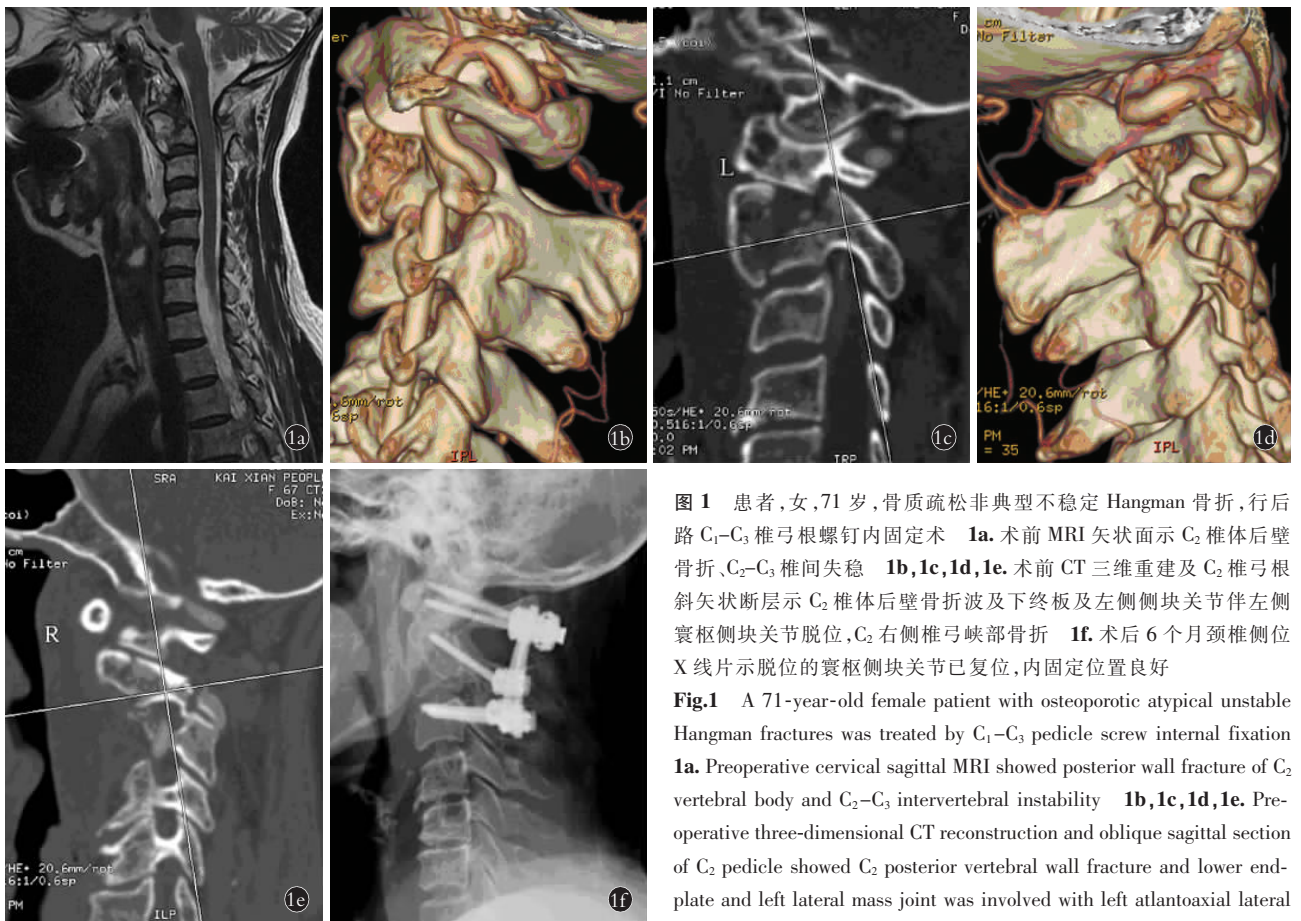


图 1 患者,女,71 岁,骨质疏松非典型不稳定 Hangman 骨折,行后路 C<sub>1</sub>-C<sub>3</sub> 椎弓根螺钉内固定术 1a. 术前 MRI 矢状面示 C<sub>2</sub> 椎体后壁骨折、C<sub>2</sub>-C<sub>3</sub> 椎间失稳 1b, 1c, 1d, 1e. 术前 CT 三维重建及 C<sub>2</sub> 椎弓根斜矢状断层示 C<sub>2</sub> 椎体后壁骨折波及下终板及左侧侧块关节伴左侧寰枢侧块关节脱位, C<sub>2</sub> 右侧椎弓峡部骨折 1f. 术后 6 个月颈椎侧位 X 线片示脱位的寰枢侧块关节已复位,内固定位置良好

Fig.1 A 71-year-old female patient with osteoporotic atypical unstable Hangman fractures was treated by C<sub>1</sub>-C<sub>3</sub> pedicle screw internal fixation 1a. Preoperative cervical sagittal MRI showed posterior wall fracture of C<sub>2</sub> vertebral body and C<sub>2</sub>-C<sub>3</sub> intervertebral instability 1b, 1c, 1d, 1e. Preoperative three-dimensional CT reconstruction and oblique sagittal section of C<sub>2</sub> pedicle showed C<sub>2</sub> posterior vertebral wall fracture and lower endplate and left lateral mass joint was involved with left atlantoaxial lateral mass joint dislocation, right vertebral arch isthmus fracture of C<sub>2</sub> 1f. Lateral X-ray film at 6 months after operation showed the dislocated atlantoaxial lateral mass joint has been reset and the position of internal fixation was good

体结构的过渡型椎体,因其解剖结构及所处部位的特殊性致使其应力相对集中,极易在高空坠落伤、交通伤所导致过伸和轴向压缩暴力的作用下发生骨折。本组交通伤 6 例,高空坠落伤 3 例。典型

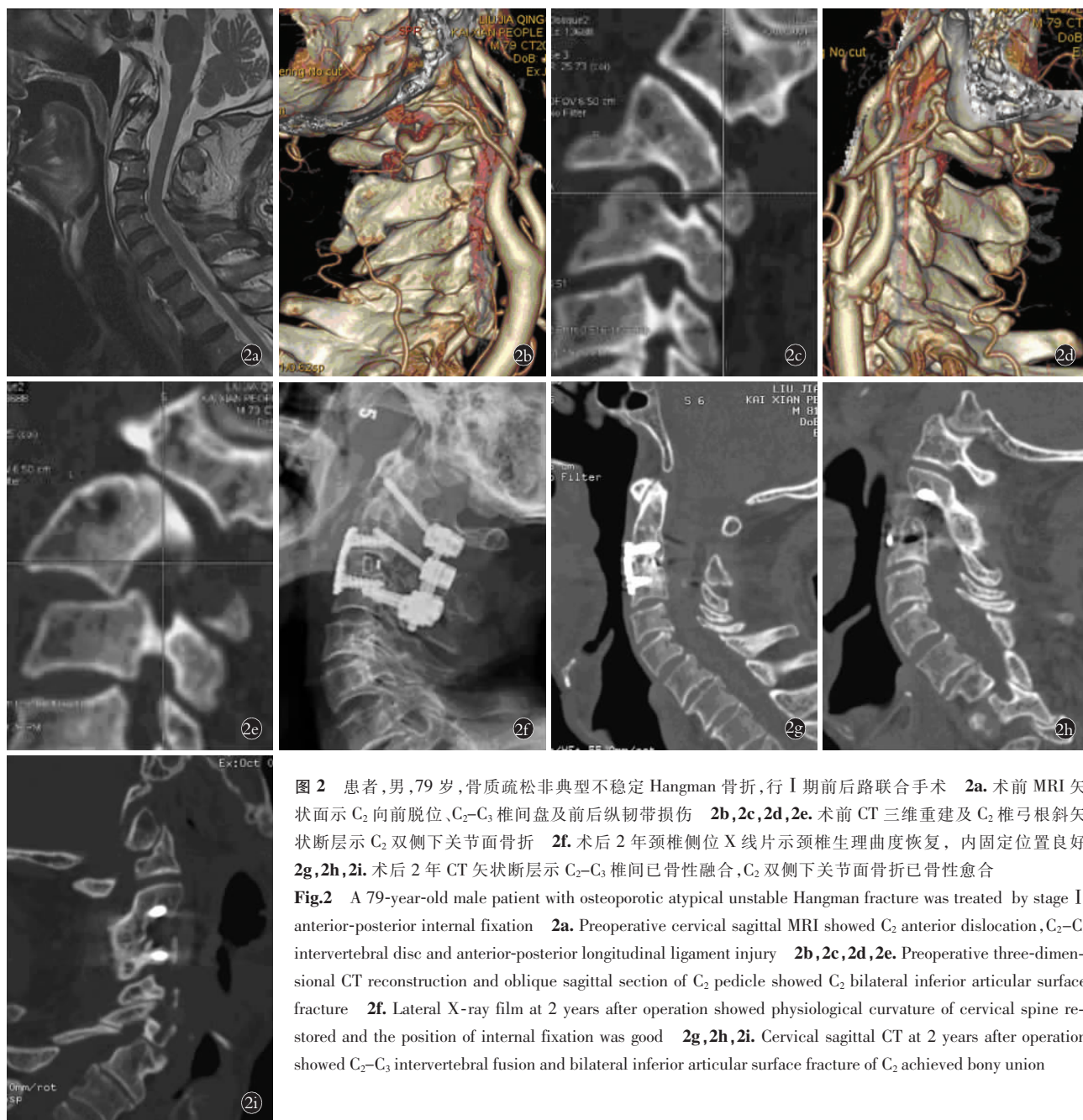


图 2 患者,男,79 岁,骨质疏松非典型不稳定 Hangman 骨折,行 I 期前后路联合手术 2a. 术前 MRI 矢状面示 C<sub>2</sub> 向前脱位、C<sub>2</sub>-C<sub>3</sub> 椎间盘及前后纵韧带损伤 2b,2c,2d,2e. 术前 CT 三维重建及 C<sub>2</sub> 椎弓根斜矢状断层示 C<sub>2</sub> 双侧下关节面骨折 2f. 术后 2 年颈椎侧位 X 线片示颈椎生理弧度恢复,内固定位置良好 2g,2h,2i. 术后 2 年 CT 矢状断层示 C<sub>2</sub>-C<sub>3</sub> 椎间已骨性融合,C<sub>2</sub> 双侧下关节面骨折已骨性愈合

Fig.2 A 79-year-old male patient with osteoporotic atypical unstable Hangman fracture was treated by stage I anterior-posterior internal fixation 2a. Preoperative cervical sagittal MRI showed C<sub>2</sub> anterior dislocation, C<sub>2</sub>-C<sub>3</sub> intervertebral disc and anterior-posterior longitudinal ligament injury 2b,2c,2d,2e. Preoperative three-dimensional CT reconstruction and oblique sagittal section of C<sub>2</sub> pedicle showed C<sub>2</sub> bilateral inferior articular surface fracture 2f. Lateral X-ray film at 2 years after operation showed physiological curvature of cervical spine restored and the position of internal fixation was good 2g,2h,2i. Cervical sagittal CT at 2 years after operation showed C<sub>2</sub>-C<sub>3</sub> intervertebral fusion and bilateral inferior articular surface fracture of C<sub>2</sub> achieved bony union

是手术干预的绝对适应证已趋于共识,而争论较多是 Levine-Edwards II 型骨折。为了避免对颈椎节段进行过分的固定融合导致运动节段的功能丧失, Vaccaro 等<sup>[4]</sup>认为只有当椎体移位>6 mm 且动态侧位 X 线片移位变化>2 mm 和成角>12°的极不稳定的 II 型骨折才选择手术治疗。本组有 3 例患者近似 Levine-Edwards II 型骨折,选择手术治疗。其余 6 例患者因存在不同程度的 C<sub>2</sub>-C<sub>3</sub> 成角、C<sub>2</sub>-C<sub>3</sub> 椎间盘韧带复合体损伤致使 C<sub>2</sub> 邻近节段失稳(其中 2 例有脊髓损害表现),术前常规牵引不能实现和维持骨折的对位亦采取手术治疗<sup>[5-6]</sup>。9 例患者术后颈椎即刻恢复生物学稳定,早期下床活动,提高了生活质量,并

采取规范持续抗骨质疏松治疗,随访观察骨折均获得骨性愈合,治疗的关键在于应遵循个体化原则及思路对骨折进行术前评估:术前必须对每位患者进行详尽全面检查(包括薄层 CT 扫描、CTA、MRI、颈椎 X 线片、骨密度检测),了解脊髓损伤程度、骨折形态、椎动脉走行、骨质疏松程度等,根据每一位患者个体特点逐一评估其手术风险及选择适合每位患者的手术方案。目前对 Hangman 骨折手术入路有单纯前路、后路及前后路联合入路<sup>[7]</sup>。单纯前路的优点可直接处理受损椎间盘达到有效减压及复位,并通过 C<sub>2</sub>-C<sub>3</sub> 椎间植骨融合钢板固定使得颈椎的前、中柱达到即刻的稳定。但前路解剖复杂,骨性结构深

在,因操作不方便易损伤神经、血管及内脏等结构,且单纯前路钢板固定很难保证后方结构的稳定使得颈椎抗扭曲能力弱,日后出现鹅颈畸形的可能<sup>[8]</sup>。单纯后路选择椎弓根螺钉固定虽可直接复位骨折固定三柱,稳定性好、植骨融合率高,但不方便处理受损的椎间盘及来自前方的致压物,且术后远期可有出现 C<sub>2</sub>-C<sub>3</sub> 节段不稳<sup>[9]</sup>。鉴于此,本组 9 例患者对伴有枢椎向前滑脱的 3 例采取前后联合入路,理由是实施完成前路 C<sub>2</sub>-C<sub>3</sub> 融合固定后透视见骨折断端仍然成角分离移位,椎板处于近似“漂浮”状,加之合并骨质疏松,单纯前路固定融合,因颈椎抗扭曲力差、易出现内固定装置松动,为达到颈椎的刚性固定,免除刚性外固定的负担,使骨折达到良好复位,增加骨折愈合率而辅助后方固定;其余 6 例患者因骨折波及枢椎椎体及椎体后下壁,同时合并骨质疏松,术前 MRI 及 CT 重建提示脊髓前方无致压的骨折块及损伤的椎间盘组织,选择前路因骨折波及枢椎体及椎体后下壁无法置钉或螺钉松动易导致内固定失效,因此只能选择单纯后路融合固定。

#### 4.3 手术技巧及内固定节段的选择

**4.3.1 前路技巧及融合节段** 在实施前路复位固定融合时笔者选择经下颌下切口入路<sup>[10]</sup>,分层解剖,辨明颌下腺、二腹肌、舌骨、胸锁乳突肌等重要结构,在二腹肌下缘平舌骨水平用手指钝性分离联合筋膜,辨明“金三角”区,将二腹肌、舌下神经牵向头侧,将喉上神经内侧支及颈动脉鞘牵向外下,将舌骨、食管气管牵向中线,自制“花生米”钝性分离咽后间隙直达椎前。术中不要刻意解剖分离神经、血管、内脏等结构。安装撑开器并适当撑开 C<sub>2</sub>-C<sub>3</sub> 椎间隙处理受损椎间盘后在复位,选择合适大小填充自体髂骨的 cage 置入椎间隙,因枢椎椎体前部视如人的“鼻梁”,应对钢板进行良好折弯塑性后固定,不但利于滑脱枢椎的复位,更能有效地恢复颈椎前凸曲度,防止鹅颈畸形。本组实施前后联合手术的 3 例患者中,术后除 1 例出现喉上神经损伤表现 3 个月后完全恢复外(估计与术中持续牵拉有关),其余均无神经损害及鹅颈畸形等并发症发生。

**4.3.2 后路技巧及固定节段** 后路无论选择 C<sub>2</sub>-C<sub>3</sub> 或 C<sub>1</sub>-C<sub>3</sub> 经椎弓根螺钉固定均有损伤椎动脉及高位颈髓的风险。因此,术前根据影像学资料应对 C<sub>1</sub>、C<sub>2</sub>、C<sub>3</sub> 椎弓根进行严密观察并做好规划设计。术前 CT 尤其对 C<sub>2</sub> 椎弓根应从斜冠状断层、斜矢状断层及斜轴位进行重建并测量椎弓根内径值,(只有内径大于或等于 4 mm 方能采取 3.5 mm 椎弓根螺钉置入)及椎动脉造影观察双侧椎动脉走行并分辨出那一侧更具有优势(对那些紧密高跨型应尤为谨慎)<sup>[11]</sup>;但凡

C<sub>2</sub> 椎弓根能够置入螺钉固定的应尽力选择椎弓根螺钉固定,无论单侧或双侧。当骨折累及 C<sub>2</sub> 上下关节面及椎弓峡致使 C<sub>2</sub> 钉道无法置钉或因合并不同程度骨质疏松,螺钉把持力相对较差,选择 C<sub>2</sub>-C<sub>3</sub> 固定,应力相对集中易出现拔钉脱出等风险导致内固定失败,应将固定延长至 C<sub>1</sub> 椎弓根或侧块。本组 9 例患者均选择 C<sub>1</sub>-C<sub>3</sub> 固定<sup>[12-15]</sup>,为最大限度保留颈椎旋转运动功能,术中对 C<sub>1</sub>-C<sub>2</sub> 不做植骨融合处理,骨折骨性愈合后(一般 6~12 个月复查 CT)取出;无一例术中出现高位颈髓损伤及椎动脉损伤,2 例神经功能(ASIA)由 D 级已完全恢复至 E 级,术后积极规范抗骨质疏松治疗,通过长期随访观察未出现内置物松动、断裂和移位等失败病例;2 例伴前后纵韧带及 C<sub>2</sub>-C<sub>3</sub> 椎间盘损伤致使 C<sub>2</sub>-C<sub>3</sub> 椎间失稳的患者当内固定取出后复查颈椎动力位 X 线片提示无 C<sub>2</sub>-C<sub>3</sub> 椎间隙失稳,可能因内固定术后 C<sub>2</sub>-C<sub>3</sub> 小关节自发骨性融合所致。对那些骨折位于下关节面及椎板,单纯通过螺钉及棒的加压常不能使骨折复位,后柱往往呈“漂浮”状态,因此选择枢椎棘突缝合技术(通过棘突打孔缝合固定在双侧钉棒上)才能复位,本组有 3 例在完成前路 C<sub>2</sub>-C<sub>3</sub> 融合固定后透视见骨折断端仍然成角分离移位,椎板处于近似“漂浮”状,通过枢椎棘突缝合复位固定,均获得骨性愈合(典型病例 2),未出现假关节、长期颈痛等并发症。

总之,根据老年骨质疏松非典型不稳定性 Hangman 骨折的临床特点选择个体化手术治疗,术后可获得颈椎的即刻稳定,利于早期快速康复功能锻炼,符合颈椎负重生物力学要求,疗效满意。但本组病例数较小,对此类骨折的治疗方法仍需不断探索总结。

#### 参考文献

- [1] 林华. 骨质疏松性骨折的临床评估和术后干预[J]. 中华骨质疏松和骨矿盐疾病杂志, 2017, 10(1): 2-6.  
LIN H. Clinical assessment and postoperative intervention of osteoporotic fracture[J]. Zhonghua Gu Zhi Shu Song He Gu Kuang Yan Ji Bing Za Zhi, 2017, 10(1): 2-6. Chinese.
- [2] 中国医师协会骨科医师分会循证临床治疗指南: 成人急性枢椎骨折循证临床治疗指南[J]. 中华外科杂志, 2016, 54(10): 721-733.  
Guidelines for Evidence-based Clinical Therapy of Orthopaedics Branch of Chinese Medical Association; Evidence based clinical treatment guidelines for adult acute axis fractures[J]. Zhonghua Wai Ke Za Zhi, 2016, 54(10): 721-733. Chinese.
- [3] 王清, 党耕町, 李广州, 等. 不典型 Hangman 骨折影像学分型与治疗选择[J]. 中华骨科杂志, 2018, 38(19): 1177-1185.  
WANG Q, DANG GD, LI GZ, et al. Imageology classification and treatment option for atypical Hangman fractures[J]. Zhonghua Gu Ke Za Zhi, 2018, 38(19): 1177-1185. Chinese.
- [4] Vaccaro AR, Madigan L, Bauerle WB, et al. Early halo immobiliza-

- tion of displaced traumatic spondylolisthesis of the axis[J]. Spine (Phila Pa 1976), 2002, 27: 2229-2233.
- [5] 孙厚杰,蔡小军,张军,等. Hangman 骨折的治疗方法选择及疗效分析[J]. 中国脊柱脊髓杂志, 2011, 21(7): 554-560.  
SUN HJ, CAI XJ, ZHANG J, et al. Selection of therapeutic methods and clinical results of Hangman's fractures[J]. Zhongguo Ji Zhu Ji Sui Za Zhi, 2011, 21(7): 554-560. Chinese.
- [6] 谢宁,倪斌,袁文,等. 前路 C<sub>2,3</sub> 复位融合治疗 Hangman 骨折[J]. 中华骨科杂志, 2008, 28(8): 634-637.  
XIE N, NI B, YUAN W, et al. Anterior C<sub>2,3</sub> reduction and fusion for the treatment of Hangman's fractures[J]. Zhonghua Gu Ke Za Zhi, 2008, 28(8): 634-637. Chinese.
- [7] 李金泉,徐皓,姚晓东,等. 两种不同手术入路治疗不稳定 Hangman 骨折的比较[J]. 中国矫形外科杂志, 2010, 18(4): 280-283.  
LIN JQ, XU H, YAO XD, et al. Comparison of two approaches in the treatment of unstable Hangman's fractures[J]. Zhongguo Jiao Xing Wai Ke Za Zhi, 2010, 18(4): 280-283. Chinese.
- [8] 贺瑞,张文志,尚希福,等. 前路颌下血管神经间隙入路复位固定融合治疗 Hangman 骨折[J]. 中国矫形外科杂志, 2012, 20(4): 367-369.  
HE R, ZHANG WZ, SHANG XF, et al. Treatment of Hangman fracture by reduction, fixation and fusion via anterior submandibular vascular-nerve gap approach[J]. Zhongguo Jiao Xing Wai Ke Za Zhi, 2012, 20(4): 367-369. Chinese.
- [9] Shin JJ, Kim SH, Cho YE, et al. Primary surgical management by reduction and fixation of unstable hangman's fractures with discoligamentous instability or combined fractures: clinical article[J]. J Neurosurg Spine, 2013, 19(5): 569-575.
- [10] 王建喜,陈华江,曹鹏,等. 下颌下入路手术治疗 Hangman 骨折的解剖及临床应用[J]. 中国解剖与临床杂志, 2015, 20(1): 36-39.  
WANG JX, CHEN HJ, CAO P, et al. Submandibular approach for the surgical treatment of Hangman's fracture: anatomy with clinical application[J]. Zhongguo Jie Pou Yu Lin Chuang Za Zhi, 2015, 20(1): 36-39. Chinese.
- [11] 张艳,刘溢,王晓华. 椎动脉 CT 血管造影多平面重组在枢椎椎弓根置钉中的价值[J]. 中国脊柱脊髓杂志, 2014, 24(3): 217-221.  
ZHANG Y, LIU Y, WANG XH. The significance of CT multi-planar reconstruction of vertebral artery CT angiography in C2 pedicle screw placement[J]. Zhongguo Ji Zhu Ji Sui Za Zhi, 2014, 24(3): 217-221. Chinese.
- [12] 王清,王高举,修鹏,等. CT 观察 Hangman 骨折患者 C<sub>1</sub>-C<sub>3</sub> 椎弓根置钉的影响因素[J]. 中国脊柱脊髓杂志, 2013, 23(5): 431-435.  
WANG Q, WANG GJ, XIU P, et al. CT analysis of deformity and injury affecting posterior C<sub>1</sub> to C<sub>3</sub> pedicle screw fixation for Hangman fracture[J]. Zhongguo Ji Zhu Ji Sui Za Zhi, 2013, 23(5): 431-435. Chinese.
- [13] 蒋伟宇,马维虎,徐荣明. Hangman 骨折的手术治疗策略[J]. 中国骨伤, 2009, 22(8): 585-588.  
JIANG WY, MA WH, XU RM. Therapeutic strategies in the surgical treatment of Hangman's fractures[J]. Zhongguo Gu Shang/China J Orthop Trauma, 2009, 22(8): 585-588. Chinese with abstract in English.
- [14] Chowdhury FH, Haque MR. C<sub>1</sub>-C<sub>3</sub> lateral mass screw-rod fixation and fusion for C<sub>2</sub> pathologies and hangman's fractures[J]. Asian Spine J, 2014, 8(6): 735-746.
- [15] 尹庆水,王建华. 寰枢椎脱位的治疗进展[J]. 中华骨科杂志, 2015, 35(5): 586-594.  
YIN QS, WANG JH. Progress in treatment of atlantoaxial dislocation[J]. Zhonghua Gu Ke Za Zhi, 2015, 35(5): 586-594. Chinese.

(收稿日期: 2019-01-08 本文编辑: 王宏)