

# 经结节间沟入路应用肱骨近端内锁定系统钢板治疗肱骨近端骨折

沈诚纯, 连霄, 孙洪军, 曾云记

(杭州师范大学附属医院 杭州市第二人民医院骨科, 浙江 杭州 310015)

**【摘要】** 目的: 观察经结节间沟入路应用肱骨近端内锁定系统钢板治疗肱骨近端 Neer 2、3 部分骨折的疗效。方法: 回顾性分析 2015 年 7 月至 2018 年 1 月采用经结节间沟入路应用肱骨近端内锁定系统钢板治疗肱骨近端 Neer 2、3 部分骨折 15 例, 男 7 例, 女 8 例; 年龄 23~67 岁, 平均 46 岁; 左侧 5 例, 右侧 10 例; Neer 2 部分骨折 7 例, Neer 3 部分骨折 8 例。术前和术后随访均拍摄 X 线片及 CT 以评估骨折的位置和骨折愈合的情况。临床评价包括 Constant-Murley 肩关节功能评分、手术并发症的分析。15 例均应用肱骨近端内锁定系统钢板治疗, 术后均采用 Constant-Murley 评分评定肩关节功能。结果: 15 例均获随访, 时间 14~36 个月, 骨折全部愈合, 愈合时间 14~26 周, 平均 19.1 周。术后均无肱骨头坏死、腋神经损伤、骨折不愈合等并发症发生。术后 3 个月 Constant-Murley 肩关节功能评分 72~94 分, 平均 81 分, 优 2 例, 良 13 例。结论: 采用经结节间沟入路应用肱骨近端内锁定系统钢板治疗肱骨近端骨折手术操作简单, 损伤小, 术后肩关节功能恢复快。

**【关键词】** 肱骨骨折; 骨折固定术, 内; 外科手术

DOI: 10.3969/j.issn.1003-0034.2018.12.018

**Treatment of proximal humeral fractures with proximal humeral locking system plate via an intertubercular sulcus approach** SHEN Cheng-chun, LIAN Xiao, SUN Hong-jun, and ZENG Yun-ji. Department of Orthopaedics, Hospital Affiliated to Hangzhou Normal University, Hangzhou 310015, Zhejiang, China

**ABSTRACT Objective:** To observe the effect of proximal humerus internal locking system (PHILOS) plate in the treatment of Neer 2 and 3 part fractures of proximal humerus through tuberosity approach. **Methods:** From July 2015 to January 2018, 15 cases of proximal humerus Neer 2 and 3 fractures were treated with PHILOS plate through intertubercular sulcus approach. There were 7 males and 8 females. The age ranged from 23 to 67 years old, with an average of 46 years old. There were 5 cases on the left side and 10 cases on the right side (including 7 cases of Neer 2 partial fracture and 8 cases of Neer 3 partial fracture). X-ray films and CT were taken before and after operation to assess fracture location and fracture healing. Clinical evaluation included Constant-Murley shoulder function score and operative complications. All 15 patients were treated with the PHILOS. Constant-Murley score was used to evaluate shoulder function after operation. **Results:** All the 15 cases were followed up, and the duration ranged from 14 to 36 months. All the fractures healed and the healing time ranged from 14 to 26 weeks, averaged 19.1 weeks. There were no complications such as humeral head necrosis, axillary nerve injury and fracture nonunion after operation. At the 3rd month after operation, the shoulder function score of Constant-Murley ranged from 72 to 94 points, with an average of 81 points; 2 cases got an excellent result and 13 good. **Conclusion:** The PHILOS plate for the treatment of proximal humerus fractures has the advantages of simple operation, small injury and quick recovery of shoulder joint function.

**KEYWORDS** Humeral fractures; Fracture fixation, internal; Surgical procedures, operative

Zhongguo Gu Shang/China J Orthop Trauma, 2018, 31(12): 1164-1167 www.zggszz.com

肱骨近端骨折发病率占全部骨折的 10%, 是人群中的常见骨折<sup>[1]</sup>。传统劈三角肌入路有损伤腋神经的风险, 周国新等<sup>[2]</sup>发现在三角肌前中束肌缝间只有腋神经的一支主干及其伴行的血管经过。且腋神经位于肩峰下 63.3 mm 左右<sup>[3-4]</sup>。除此之外, 笔者在临床中发现三角肌前中束肌缝的体表投影刚好为

上臂中立位时结节间沟的体表投影。基于上述发现, 笔者自 2015 年 7 月至 2018 年 1 月经结间沟入路治疗肱骨近端骨折 15 例, 临床效果满意, 报告如下。

## 1 临床资料

2015 年 7 月至 2018 年 1 月采用经结节间沟入路应用肱骨近端内锁定系统 (proximal humeral internal locking system, PHILOS) 钢板治疗肱骨近端 Neer 2、3 部分骨折 15 例, 男 7 例, 女 8 例; 年龄 23~67 岁; 左侧 5 例, 右侧 10 例; Neer 2 部分骨折 7 例, Neer

通讯作者: 曾云记 E-mail: zengyunji2006@163.com

Corresponding author: ZENG Yun-ji E-mail: zengyunji2006@163.com

3 部分骨折 8 例。所有病例无合并伤（如肩胛骨骨折、锁骨骨折等），均为闭合损伤，无开放伤口，无神经血管损伤。平地摔伤 5 例，高处坠落伤 2 例，交通事故伤 8 例。

## 2 治疗方法

采用臂丛麻醉，沙滩椅体位，患侧上臂中立位，切口始于结节间沟的体表投影上方，向肱骨外侧髁方向，逐层切开皮肤及皮下组织，显露三角肌筋膜。仔细辨认三角肌前中束之间肌缝，沿此肌缝钝性分离至肩峰下 5 cm，不显露腋神经，以免损伤腋神经。显露骨折断端并复位骨折，用克氏针临时固定骨折，并 C 形臂 X 线机透视下确认骨折对位、对线可。从腋神经及其伴行的血管束下方插入钢板，放置于结节间沟后方约 5 mm，肱骨最高点下 8 mm。选用同类型稍长钢板在皮外定位尾端孔后，切开皮肤 2~3 cm，钝性分离暴露钢板远端。C 形臂 X 线机下透视见骨折复位满意、钢板位置放置可，螺钉长度适中，拔除克氏针。注意肱骨头处固定的螺钉不要穿破关节面，最后冲洗切口并逐层缝合。

术后常规静脉滴注抗生素 3 d，3 周内肩关节被动功能锻炼（肩关节前屈、后伸、外展）。2 周后，摄 X 线、CT 片复查，术后 3 周进行肩关节主动功能锻炼。

## 3 结果

本组病例均获随访，随访时间 14~36 个月，平均 23 个月，均未发生肱骨头坏死、腋神经损伤、骨折不愈合、内固定松动及断裂等并发症。影像学愈合时间 14~26 周，平均 19.1 周。末次随访时，肩关节前屈

134°~174°，外展 128°~172°。Constant-Murley 肩关节功能 72~94 分，优 2 例，良 13 例。15 例治疗结果见表 1，典型病例见图 1。

## 4 讨论

### 4.1 手术适应证

肱骨近端骨折治疗原则是争取理想复位，尽可能保留肱骨头血供，保持骨折端稳定，并能早期开始功能锻炼，恢复肩关节功能<sup>[5]</sup>。而肱骨近端 Neer 2、3 部分骨折的患者骨折移位大、骨端成角大、合并有大结节骨折及肩袖损伤。保守治疗往往容易出现更多的骨折移位，限制肩关节早期功能锻炼，不当的手法复位可加重骨折移位及肩袖的损伤<sup>[6]</sup>。笔者认为保守治疗时间较长，容易引起关节僵硬等并发症。手术治疗不仅能将避免上述保守治疗的缺点，而且使骨折部位复位后以钢板固定来保证复位稳固，显著提高复位的效果，从而可以早期进行肩关节功能锻炼。

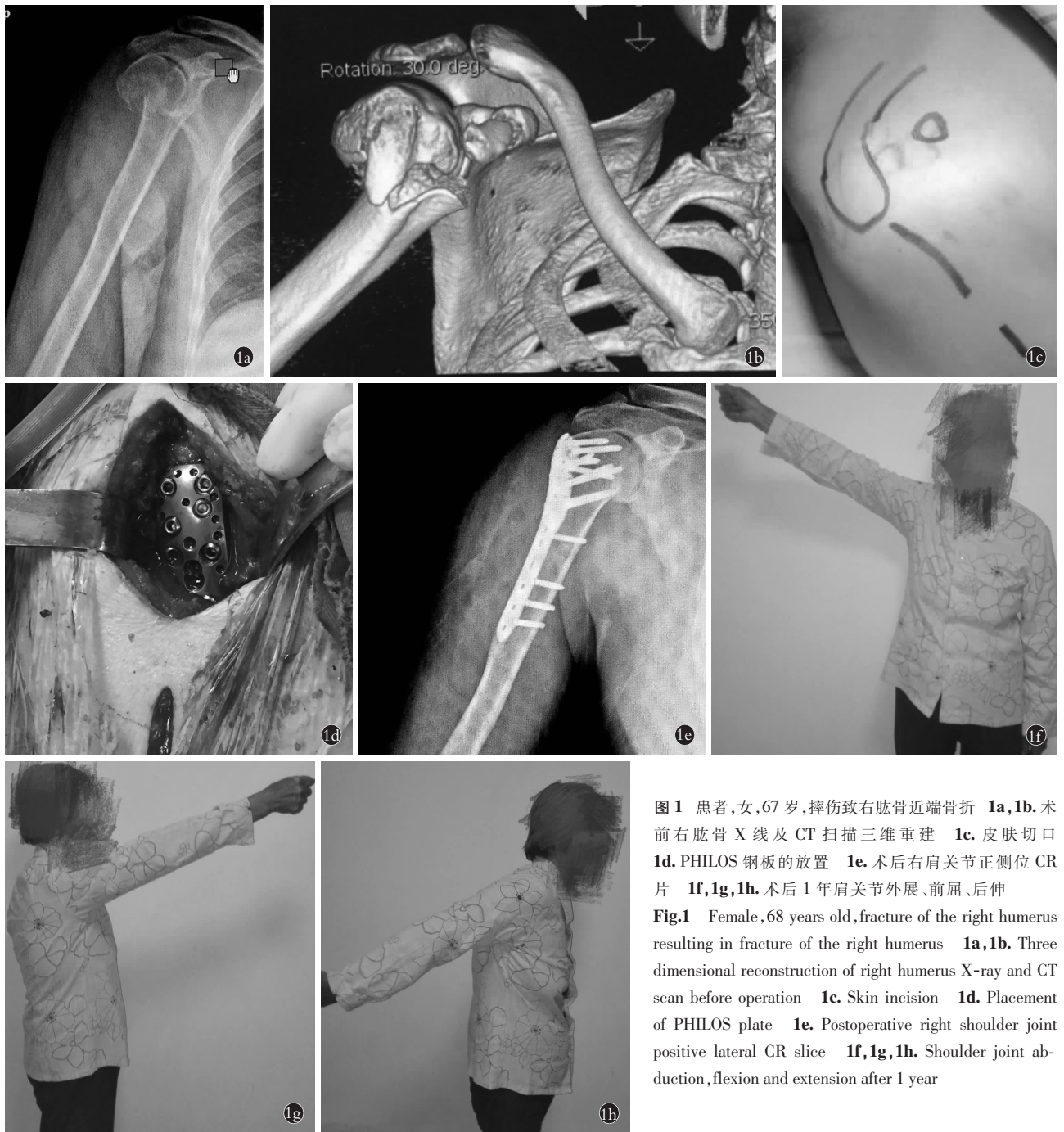
### 4.2 手术入路的选择

笔者采用了结节间沟入路，该入路相对于胸大肌三角肌入路有着切口小、软组织剥离面积少、肱骨头血运破坏小的优点，从而大大降低了肱骨头坏死、骨折不愈合等的概率。另外，钢板需放置于结节间沟后方约 5 mm，肱骨最高点下约 8 mm，该入路可清晰地显露结节间沟，可在直视下放置钢板。对于骨折远端，笔者采用小切口直接在三角肌深面下插入钢板，可以减少骨折血运的破坏。当需显露肩部外侧及前侧骨折块，包括大小结节时，只需通过内旋上臂来完成显露及固定。对于内侧骨折块可沿此肌缝，显露腋神经并

表 1 肱骨近端骨折 15 例治疗结果

Tab.1 Treatment results of 15 cases of proximal humeral fracture

患者序号	性别	年龄(岁)	愈合时间(周)	前屈(°)	外展(°)	外旋(分)	内旋(分)	肌力(级)	疼痛(分)	日常活动(分)	Constant-Murley评分(分)
1	女	32	14	152	163	8	8	4	15	16	85
2	男	23	16	170	172	8	8	5	15	18	94
3	男	54	18	138	152	6	8	4	10	17	79
4	女	56	19	134	143	6	8	4	10	15	75
5	女	39	23	174	164	8	8	5	15	17	93
6	男	65	17	140	140	6	6	4	10	14	72
7	女	43	16	158	156	8	8	4	15	17	88
8	男	56	25	146	150	6	6	4	10	17	79
9	男	45	20	170	172	6	6	4	15	16	83
10	女	67	24	142	143	6	6	4	10	15	77
11	男	43	17	144	152	6	6	4	15	14	79
12	女	37	16	152	160	6	6	5	10	16	83
13	男	52	15	158	148	6	6	4	10	16	78
14	女	63	26	140	128	6	6	4	10	14	72
15	女	45	20	146	142	6	6	4	10	16	84



**图 1** 患者,女,67岁,摔伤致右肱骨近端骨折 **1a,1b**. 术前右肱骨 X 线及 CT 扫描三维重建 **1c**. 皮肤切口 **1d**. PHILOS 钢板的放置 **1e**. 术后右肩关节正侧位 CR 片 **1f,1g,1h**. 术后 1 年肩关节外展、前屈、后伸

**Fig.1** Female, 68 years old, fracture of the right humerus resulting in fracture of the right humerus **1a,1b**. Three dimensional reconstruction of right humerus X-ray and CT scan before operation **1c**. Skin incision **1d**. Placement of PHILOS plate **1e**. Postoperative right shoulder joint positive lateral CR slice **1f,1g,1h**. Shoulder joint abduction, flexion and extension after 1 year

外旋上臂予以显露,PHILOS 钢板可对内侧骨折块进行螺钉支撑固定,必要时可内侧放置小钢板固定。由于结节间沟入路有着软组织剥离少、出血少、显露快等优点,从而可以缩短手术时间,术后可以较快地缓解疼痛及恢复肩关节功能。相对于传统的劈三角肌入路,该入路可以避免腋神经的损伤,从而降低三角肌瘫痪的风险,因为该肌缝中只有腋神经的 1 支主干通过,该主干距离肩峰 4~5 cm。除此之外,笔者发现少数肱骨近端骨折破坏了结节间沟,影响其体表投影,此时可以根据结节间沟解剖位置的体表投影选

择手术切口。

胸大肌三角肌入路治疗肱骨近端骨折,该入路对于肩关节前方显露好,对肱骨小结节及内侧柱骨折复位简便<sup>[7]</sup>。该入路可避免对三角肌的起止点造成损伤,降低腋神经损伤的风险<sup>[8]</sup>。但是胸大肌三角肌入路需大面积剥离骨膜,降低了骨折断端及肱骨头的血供,增加了肱骨头坏死和骨折不愈合的风险,该切口对于肩部外侧及后侧骨折块显露,及钢板放置增加了难度。传统的肩峰下劈三角肌入路由于有损伤腋神经的风险,且 Kontakis 等<sup>[9]</sup>研究发现腋神

经在距肩峰顶点约为 4~5 cm 下的三角肌中走行,所以切口仅局限于在肩峰下 4~6 cm 的显露范围<sup>[10]</sup>。但该入路具有对于肩关节外侧、后侧骨折显露清晰,大结节固定简便的优点。

#### 4.3 内固定方法的选择

肱骨近端骨折手术治疗的方式主要有克氏针内固定、钢板内固定术、髓内钉内固定、半肩置换术等,目前常用的是 PHILOS 钢板。而 PHILOS 钢板优点为钢板的体积较小,术中只需较少的软组织暴露,有利于术后肩功能良好的恢复;可以控制钢板与骨之间的距离,有效减少骨膜损伤及骨膜血液供应障碍;螺钉的角稳定性增加了整个系统的抗拔出能力,缝合孔有助于钢板临时固定,肩袖修补时的缝合固定<sup>[11]</sup>。笔者利用 PHILOS 钢板,采用经结节间沟入路治疗肱骨近端骨折,可以更好地避免腋神经的损伤,加快术后肩关节功能的恢复。

综上所述,笔者体会到经结节间沟入路治疗肱骨近端骨折有手术操作简单、损伤小、术后肩关节功能恢复快的优点。

#### 参考文献

- [1] 王蕾. 肱骨近端骨折的治疗理念与思考[J]. 中国骨伤, 2013, 26(1): 1-3.  
WANG L. Therapy conception and thinking of proximal humeral fractures[J]. Zhongguo Gu Shang/China J Orthop Trauma, 2013, 26(1): 1-3. Chinese.
- [2] 周国新, 侯之启, 谭平先, 等. 模拟肩峰下前外侧扩展入路肱骨近端骨折复位内固定的解剖学特点[J]. 中国组织工程研究与临床康复, 2011, 15(35): 6461-6465.  
ZHOU GX, HOU ZQ, TAN PX, et al. Anatomical characteristics of internal fixation of proximal humerus fracture under simulated acromion approach under simulated acromion[J]. Zhongguo Zu Zhi Gong Cheng Yan Jiu Yu Lin Chuang Kang Fu, 2011, 15(35): 6461-6465. Chinese.
- [3] Gardner MJ, Griffith MH, Dines JS, et al. The extended anterolateral acromial approach allows minimally invasive access to the proximal humerus[J]. Clin Orthop Relat Res, 2005(434): 123-129.
- [4] Robinson CM, Murray IR. The extended deltoid-splitting approach to the proximal humerus: variations and extensions[J]. J Bone Joint Surg Br, 2011, 93(3): 387-392.
- [5] 胥少汀, 葛宝丰, 徐印坎. 实用骨科学[M]. 北京: 人民军医出版社, 2016: 526.  
XU ST, GE BF, XU YK. Practical Bone Science[M]. Beijing: People's Military Medical Press, 2016: 526. Chinese.
- [6] 饶海群, 黄大江. 肱骨近端骨折保守治疗后并发症的探讨[J]. 中国矫形外科杂志, 2014, 22(22): 2049-2052.  
RAO HQ, HUANG DJ. Discussion on complications after conservative treatment of proximal humeral fractures[J]. Zhongguo Jiao Xing Wai Ke Za Zhi, 2014, 22(22): 2049-2052. Chinese.
- [7] 陈启明, 季烈峰. 肩峰前外侧入路与胸大肌三角肌入路治疗肱骨近端 Neer 2、3 部分骨折的病例对照研究[J]. 中国骨伤, 2014, 27(12): 991-994.  
CHEN QM, JI LF. A case-control study on the treatment of Neer 2 and 3 fractures of the proximal humerus by the anterolateral approach and the deltoid muscle approach of the pectoralis major[J]. Zhongguo Gu Shang/China J Orthop Trauma, 2014, 27(12): 991-994. Chinese with abstract in English.
- [8] 阴彦兵, 武政, 段明明, 等. 两种不同手术入路方式治疗肱骨近端骨折的近期疗效对比[J]. 广西医科大学学报, 2017, 34(1): 115-117.  
YIN YB, WU Z, DUAN MM, et al. Comparison of two different surgical approaches for the treatment of proximal humeral fractures[J]. Guang Xi Yi Ke Da Xue Xue Bao, 2017, 34(1): 115-117. Chinese.
- [9] Kontakis GM, Steriopoulos K, Damilakis J, et al. The position of the axillary nerve in the deltoid muscle. A cadaveric study[J]. Acta Orthop Scand, 1999, 70(1): 9-11.
- [10] 赵大海, 谭平先. 肩峰下劈三角肌扩展入路钢板内固定治疗肱骨近端骨折[J]. 中国骨与关节损伤杂志, 2013, 28(5): 418-420.  
ZHAO DH, TAN PX. Distal cleavage of the acromion extended approach plate fixation for proximal humerus fracture[J]. Zhongguo Gu Yu Guan Jie Sun Shang Za Zhi, 2013, 28(5): 418-420. Chinese.
- [11] 赵吉鹏, 胡万坤. 有限切开经三角肌入路肱骨近端锁定接骨板治疗肱骨近端骨折[J]. 中国骨伤, 2012, 25(2): 155-157.  
ZHAO JP, HU WK. Limited incision through deltoid approach locking proximal humerus plate for the treatment of proximal humeral fractures[J]. Zhongguo Gu Shang/China J Orthop Trauma, 2012, 25(2): 155-157. Chinese with abstract in English.

(收稿日期: 2018-09-06 本文编辑: 连智华)