

单节段前路椎体次全切钛网植骨融合术后颈椎三维活动度的临床观察

高中洋, 宋辉, 李宇欢, 欧阳鹏荣, 王一斌, 贺西京
(西安交通大学第二附属医院骨科, 陕西 西安 710004)

【摘要】 目的: 研究脊髓型颈椎病患者接受单节段前路椎体次全切钛网植骨融合术(anterior cervical corpectomy and fusion, ACCF)术后颈椎三维活动度的变化规律。方法: 对 2015 年 2 月至 2016 年 4 月期间收治的 23 例脊髓型颈椎病患者进行回顾性研究, 其中男 11 例, 女 12 例, 平均年龄(54.6±13.3)岁。患者术前经问诊、查体及影像学检查明确诊断为脊髓型颈椎病, 均行单节段 ACCF 手术进行治疗。通过三维颈椎活动度测量仪对患者手术前后颈椎三维活动度进行比较, 并采用 JOA 评分和 VAS 评分评价手术效果。结果: 入组患者平均随访时间为(9.4±1.6)个月。术后 3 个月颈椎活动度与术前比较, 除左旋转外, 其他方向均明显低于术前($P < 0.05$)。术后 6 个月颈椎活动度与术前比较, 6 个方向上的活动度与术前差异均无统计学意义($P > 0.05$)。术后 9 个月颈椎活动度与术前比较, 右侧屈、左旋转方向上的活动度明显高于术前($P < 0.05$)。术后 6 个月颈椎活动度与术后 3 个月比较, 后伸方向活动度明显高于术后 3 个月($P < 0.05$)。术后 9 个月颈椎活动度与术后 6 个月比较, 后伸、右侧屈、左侧屈及左旋转方向上的活动度明显高于术后 6 个月($P < 0.05$)。术后各时间点 JOA 评分均明显高于术前($P < 0.05$)。术后各时间点 VAS 评分均明显低于术前($P < 0.05$)。结论: 单节段 ACCF 术后颈椎三维活动度的变化表明, 术后短期内活动度下降, 之后活动度增加并优于术前水平, 同时神经功能得到显著改善。但术后近期和远期活动度变化以及多节段 ACCF 术后活动度变化有待进一步研究。

【关键词】 脊髓型颈椎病; 前路椎体次全切钛网植骨融合术; 颈椎活动范围

DOI: 10.3969/j.issn.1003-0034.2018.01.003

Change of 3D cervical range of motion after single-level anterior cervical corpectomy and fusion GAO Zhong-yang, SONG Hui, LI Yu-huan, OUYANG Peng-rong, WANG Yi-bin, and HE Xi-jing. Department of Orthopaedics, the Second Affiliated Hospital of Xi'an Jiaotong University, Xi'an 710004, Shaanxi, China

ABSTRACT Objective: To study the change trend of cervical range of motion (ROM) after single-level anterior cervical corpectomy and fusion (ACCF) in treating cervical spondylotic myelopathy. **Methods:** The clinical data of 23 patients with cervical spondylotic myelopathy was retrospectively analyzed from February 2015 to April 2016. There were 11 males and 12 females, with an average age of (54.6±13.3) years. All the patients were diagnosed as cervical spondylotic myelopathy by interrogation, physical examination and radiology, and were treated by ACCF. The Coda motion system was applied to assess the cervical range of motion pre-and post-operation. JOA and VAS scores were used to evaluate the clinical outcomes. **Results:** The mean follow-up time was (9.4±1.6) months. Cervical ROM in all directions at 3 months postoperatively were significantly lower except for the left rotation ($P < 0.05$). There was significant difference of cervical ROM in all directions between preoperative and 6 months postoperatively ($P > 0.05$). The right lateral bending and the left rotation at 9 months postoperatively increased significantly ($P < 0.05$). Postoperative extension at 6 months was significantly better than that of 3 months postoperatively ($P < 0.05$). The extension, left and right lateral bending and left rotation at 9 months postoperatively were significantly better than of 6 months postoperatively ($P < 0.05$). Postoperative JOA scores at each time points were significantly higher than that of preoperative ($P < 0.05$) and VAS scores at each time points were significantly lower than that of preoperative ($P < 0.05$). **Conclusion:** The change trend of three-dimensional cervical ROM after single-level ACCF revealed that the ROM decreased in short term, and later increased and was better than the preoperative level. Meanwhile, the neurological function improved significantly. But the short-term and long-term change trend of ROM postoperatively and the change trend of ROM after multi-level ACCF need to be further studied.

KEYWORD Cervical spondylotic myelopathy; Anterior cervical corpectomy and fusion; Cervical range of motion

Zhongguo Gu Shang/China J Orthop Trauma, 2018, 31(1): 12-17 www.zggszz.com

通讯作者: 贺西京 E-mail: he_xijing123@126.com

Corresponding author: HE Xi-jing E-mail: he_xijing123@126.com

脊髓型颈椎病的手术方式有前路、后路以及前后联合入路 3 种, 常根据患者的一般情况、病理改变

的位置、疾病的严重程度、矢状位序列以及术前颈部疼痛等多方面因素来决定^[1-2]。前路椎体次全切钛网植骨融合术 (anterior cervical corpectomy and fusion, ACCF) 因广泛的减压, 良好的颈椎曲度重建以及很高的融合率等优势^[3], 成为目前治疗脊髓型颈椎病的首选术式之一。理论上来说, ACCF 术中手术节段的融合会伴随颈椎活动度的丢失。然而有研究者认为邻近节段代偿性的活动度增加能够弥补椎体融合导致的活动度丢失^[4-6]。因此 ACCF 术后颈椎三维活动度的变化规律尚不明确。目前有少量研究通过有限元分析和新鲜尸体的生物力学测试来评估 ACCF 术后的三维活动度变化^[7-10], 然而在体的临床研究尚未见报道。同时颈椎活动度作为反映颈椎功能的重要指标, 常用于颈椎损伤的评估、颈部疾病的诊断、治疗效果以及预后的分析^[11-14]。因此, 明确 ACCF 术后颈椎三维活动度的变化规律对评估术后颈椎功能具有重要的临床意义。本研究中, 通过使用三维活动度测量仪 (Coda motion 3D 运动分析系统) 对 2015 年 2 月至 2016 年 4 月行单节段 ACCF 术的 23 例脊髓型颈椎病患者术前及术后颈椎三维活动度进行测量, 分析了单节段 ACCF 术后的颈椎三维活动度变化趋势, 从而为 ACCF 术后颈椎功能和手术效果的评估提供参考。

1 资料与方法

1.1 纳入和排除标准

1.1.1 纳入标准 (1) 通过问诊、查体及影像学检查, 患者明确诊断为脊髓型颈椎病; (2) 经过正规保守治疗症状无缓解; (3) 经主治医师讨论决定行 ACCF 手术且融合节段为 2 个; (4) 同意参与该研究, 并签署知情同意书。

1.1.2 排除标准 (1) 颈椎先天畸形患者; (2) 既往有颈椎手术史; (3) 合并有其他疾病而不能耐受手术者; (4) 患有先天性斜颈等影响颈椎活动度测定的颈部疾病患者。

1.2 一般资料

根据纳入与排除标准, 2015 年 2 月至 2016 年 4 月共有 23 例脊髓型颈椎病患者纳入本研究, 其中男 11 例, 女 12 例; 平均年龄为 (54.6±13.3) 岁; 手术节段分布: C₄ 6 例, C₅ 9 例, C₆ 8 例。

1.3 手术方法

所有入组患者在我科接受 ACCF 手术, 手术由同一名医师完成。全身麻醉后取仰卧位, 于颈前方右侧做一横切口, 切开皮肤、皮下组织及筋膜, 钝性分离进入椎前间隙, C 形臂 X 线透视确认手术节段, 清除椎前软组织和韧带, 暴露病变椎间隙, 切除受累椎间盘。使用咬骨钳行椎体次全切手术, 清理骨赘及残

余椎间盘, 充分减压至硬膜恢复正常。选用与减压槽长宽合适的钛网, 在钛网内装入松质骨并压实, 置入减压槽中。再次 C 形臂 X 线透视确认钛网位置良好, 选用长度合适的钛板, 在上下相邻椎体处用螺钉固定。冲洗切口, 严密止血, 放置引流管, 逐层缝合。术后常规使用抗生素 1~3 d, 引流管 48 h 后拔出, 术后 3 d 下地活动, 颈托固定 3 个月。

1.4 观察项目和方法

1.4.1 颈椎三维活动度测量 Coda motion 3D 运动分析系统由英国 Charnwood Dynamics 公司研发制造, 具有无辐射、无创伤、可重复性好、实时测量以及记录运动轨迹等优点。该系统在测量人体关节活动度上具有优良的可靠性^[15-16], 本研究中使用该系统测量颈椎的前屈、后伸、右侧屈、左侧屈、右旋转以及左旋转 6 个方向上的活动度。入组的 23 例颈椎病患者在术前及术后 3、6、9 个月 4 个时间点使用 Coda motion 系统测量颈椎活动度。所有患者颈椎活动度的测量由同一人完成。被测患者端坐于无靠背的座椅上, 腰背部挺直, 目视前方, 双手放于腿上。准备工作完成后, 开启 Coda motion 系统, 打开数据分析软件。先嘱志愿者开始前屈动作, 前屈过程中保持胸背部挺直, 双肩部不动, 志愿者缓缓前屈, 在无明显不适的情况下前屈到最大程度时, 在此位置静止 1 s 后, 缓慢抬头, 开始进行后伸动作, 在无明显不适的情况下后伸进行到最大程度时, 在此位置静止 1 s 后, 头颈部活动到中立位。以类似的方法分别测量侧屈与旋转方向上的活动度。测量过程结束后, 打开相关数据分析软件, 进行数据分析。

1.4.2 神经功能及临床症状评价 在术前和术后 3、9 个月随访时分别依照日本矫形外科学会 (Japanese Orthopaedic Association, JOA) 17 分值评分法^[17]和疼痛视觉模拟评分^[18] (visual analogue scale, VAS) 来评估 ACCF 术后神经功能和临床症状改善情况。

1.5 统计学处理

采用 SPSS 20.0 软件进行统计学分析, 数据以均数±标准差 ($\bar{x} \pm s$) 表示。患者手术前后的颈椎活动度、JOA 评分及 VAS 评分采用配对 *t* 检验进行统计分析, 以 $P < 0.05$ 为差异有统计学意义。

2 结果

本组随访时间为 5~12 个月, 平均为 (9.4±1.6) 个月。术后 6 个月随访 22 例, 失访 1 例。术后 9 个月随访 19 例, 失访 4 例。典型病例见图 1。

2.1 颈椎三维活动度测量结果

术后 3 个月颈椎活动度与术前比较, 除左旋转外, 其他方向活动度均明显低于术前 ($P < 0.05$)。术后

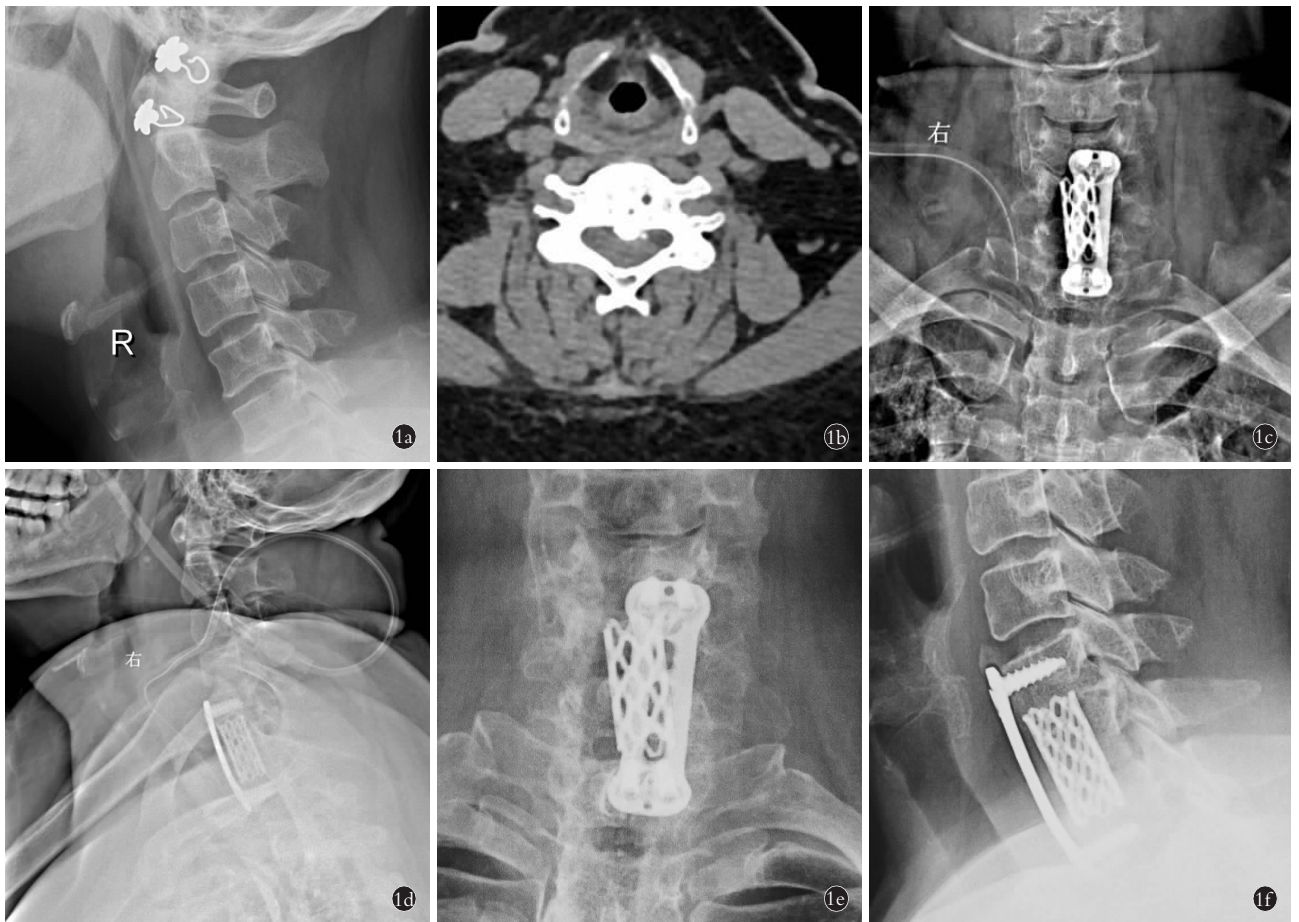


图 1 患者,女,50 岁,后纵韧带骨化症,脊髓型颈椎病,行 ACCF 手术 1a. 术前侧位 X 线片示颈椎退行性改变 1b. 术前 CT 平扫示 C₆ 椎体后纵韧带骨化 1c,1d. 术后 1 周正侧位 X 线片示内固定稳妥,位置良好 1e,1f. 术后 1 年正侧位 X 线片示内固定稳妥,位置良好
Fig.1 A 50-year-old female patient with ossification of posterior longitudinal ligament and cervical spondylotic myelopathy was treated with anterior cervical corpectomy and fusion 1a. Preoperative lateral X-ray film showed the degenerative changes of the cervical spine 1b. Preoperative CT showed ossification of posterior longitudinal ligament of C₆. 1c,1d. At 1 week after operation, AP and lateral X-ray films showed the internal fixation device was stable with good position 1e,1f. At 1 year after operation, AP and lateral X-ray films showed the internal fixation device was stable on good position

6 个月颈椎活动度与术前比较,6 个方向上的活动度与术前的差异均无统计学意义 ($P>0.05$)。术后 9 个月颈椎活动度与术前比较,右侧屈、左旋转方向上的活动度明显高于术前 ($P<0.05$),其他方向差异无统计学意义 ($P>0.05$)。术后 6 个月颈椎活动度与术后 3 个月比较,后伸方向活动度明显高于术后 3 个月 ($P<0.05$),其他方向差异无统计学意义 ($P>0.05$)。术后 9 个月颈椎活动度与术后 6 个月比较,后伸、右侧屈、左侧屈及左旋转方向上的活动度明显高于术后 6 个月 ($P<0.05$),其他方向差异无统计学意义 ($P>0.05$)。见表 1。

2.2 神经功能评价结果

术后各时间点 JOA 分项评分 (上肢运动功能、下肢运动功能、感觉功能及膀胱功能)和总评分均明显高于术前 ($P<0.05$)。术后 3、9 个月 VAS 评分分别为 4.0 ± 1.1 和 2.3 ± 0.9 , 均明显低于术前的 6.2 ± 1.1 ($P<0.05$)。见表 2。

3 讨论

3.1 颈椎三维活动度的临床意义

颈椎活动度作为颈椎功能的一项重要指标,在评估颈椎损伤程度、诊断颈部疾病、评判治疗效果以及分析疾病预后等方面都有着重要的临床意义。Stiell 等^[11]的一项大型队列研究 (纳入病例总数为 8 283 例)表明旋转方向活动度受限能够识别临床中重要的颈椎损伤,如颈椎骨折或脱位。Wainner 等^[12]的 双盲前瞻性研究评估了颈椎活动度诊断神经根型颈椎病的可靠性和准确性,研究结果表明颈椎前屈活动度 $<55^\circ$, 患侧旋转活动度 $<60^\circ$ 时能够识别神经根型颈椎病。Hush 等^[13]通过对 53 例无症状办公室工作人员进行 1 年的随访,结果表明更大的前屈后伸活动度能够降低罹患颈部疼痛的风险。Lee 等^[14]通过测量颈椎三维活动度来比较颈椎前路椎间盘切除植骨融合术和前路椎间盘置换术的治疗效果,并认为颈椎三维活动度是评估术后颈椎功能的一个客

表 1 脊髓型颈椎病 23 例患者不同时间颈椎三维活动度测量结果($\bar{x}\pm s, ^\circ$)

Tab.1 Cervical ROM of 23 patients with cervical spondylotic myelopathy at different times($\bar{x}\pm s, ^\circ$)

颈椎活动度	术前	术后 3 个月	术后 6 个月	术后 9 个月
前屈	49.7±9.9	43.9±10.7 ^a	46.5±7.9 ^{ab}	50.1±12.2 ^{ac}
后伸	46.8±12.0	38.4±10.3 ^d	44.3±8.0 ^{de}	48.8±10.8 ^{ef}
右侧屈	38.9±14.5	32.2±8.4 ^f	35.1±10.5 ^{gh}	44.1±9.8 ⁱ
左侧屈	39.4±14.9	34.9±12.5 ^j	33.2±9.0 ^{kl}	42.6±11.9 ^{lm}
右旋转	65.8±13.8	62.6±8.9 ^m	63.2±7.1 ^{mn}	66.7±10.2 ^{no}
左旋转	60.9±13.1	58.6±10.7 ^p	59.3±11.4 ^{pq}	65.3±12.7 ^{qr}

注：与术前比较，^a $t=2.786, P=0.011$ ；^b $t=1.199, P=0.244$ ；^c $t=0.222, P=0.827$ ；^d $t=2.507, P=0.020$ ；^e $t=1.083, P=0.291$ ；^f $t=0.648, P=0.525$ ；^g $t=3.324, P=0.003$ ；^h $t=2.060, P=0.052$ ；ⁱ $t=2.495, P=0.023$ ；^j $t=2.784, P=0.011$ ；^k $t=1.201, P=0.243$ ；^l $t=0.093, P=0.927$ ；^m $t=2.288, P=0.032$ ；ⁿ $t=0.802, P=0.431$ ；^o $t=0.228, P=0.822$ ；^p $t=1.632, P=0.117$ ；^q $t=0.382, P=0.706$ ；^r $t=2.360, P=0.0300$ 。与术后 3 个月比较，^a $t=1.122, P=0.235$ ；^b $t=2.628, P=0.016$ ；^c $t=1.700, P=0.104$ ；^d $t=0.392, P=0.699$ ；^e $t=1.629, P=0.118$ ；^f $t=1.111, P=0.2790$ 。与术后 6 个月比较，^g $t=1.339, P=0.197$ ；^h $t=2.238, P=0.038$ ；ⁱ $t=5.102, P=0.000$ ；^j $t=2.990, P=0.008$ ；^k $t=1.600, P=0.127$ ；^l $t=2.274, P=0.036$

Note: Compared with preoperative data, ^a $t=2.786, P=0.011$ ；^b $t=1.199, P=0.244$ ；^c $t=0.222, P=0.827$ ；^d $t=2.507, P=0.020$ ；^e $t=1.083, P=0.291$ ；^f $t=0.648, P=0.525$ ；^g $t=3.324, P=0.003$ ；^h $t=2.060, P=0.052$ ；ⁱ $t=2.495, P=0.023$ ；^j $t=2.784, P=0.011$ ；^k $t=1.201, P=0.243$ ；^l $t=0.093, P=0.927$ ；^m $t=2.288, P=0.032$ ；ⁿ $t=0.802, P=0.431$ ；^o $t=0.228, P=0.822$ ；^p $t=1.632, P=0.117$ ；^q $t=0.382, P=0.706$ ；^r $t=2.360, P=0.030$ 。Compared with the data at 3 months postoperatively, ^a $t=1.122, P=0.235$ ；^b $t=2.628, P=0.016$ ；^c $t=1.700, P=0.104$ ；^d $t=0.392, P=0.699$ ；^e $t=1.629, P=0.118$ ；^f $t=1.111, P=0.279$ 。Compared with the data at 6 months postoperatively, ^g $t=1.339, P=0.197$ ；^h $t=2.238, P=0.038$ ；ⁱ $t=5.102, P=0.000$ ；^j $t=2.990, P=0.008$ ；^k $t=1.600, P=0.127$ ；^l $t=2.274, P=0.036$

观的评价方法。因此,研究 ACCF 术后颈椎三维活动度的变化规律具有重要的临床意义,能够为 ACCF 术后颈椎功能的评估、手术治疗效果的观察提供客观定量的参考。

3.2 ACCF 术的生物力学研究

目前有少量关于 ACCF 术的有限元分析和新鲜尸体的生物力学研究,这些研究主要探讨不同内固定方式的固定效果及邻近节段退变等问题。Hussain 等^[7]通过有限元分析来研究双节段椎体次全切术中 3 种不同固定方式(前路、后路及联合入路)对邻近节段退变的影响,该研究主要评估 ACCF 术后邻近节段的活动度变化以及椎间盘的压力变化。Yan 等^[8]通过对 15 例新鲜尸体颈椎标本进行生物力学测试,来比较单节段 ACCF 术中不同前路钛板的优劣。Aghayev 等^[9]通过对 7 例颈椎标本进行生物力学测试,来比较不同内植物的固定效果。以上研究均未能

表 2 脊髓型颈椎病 23 例患者不同时间 JOA 评分结果($\bar{x}\pm s, 分$)

Tab.2 JOA score of 23 patients with cervical spondylotic myelopathy at different times($\bar{x}\pm s, score$)

项目	术前	术后 3 个月	术后 9 个月
上肢运动功能	1.7±0.7	2.4±0.6 ^a	3.1±0.7 ^b
下肢运动功能	2.0±0.6	2.6±0.6 ^c	3.2±0.4 ^d
感觉功能	3.2±0.7	3.9±0.7 ^e	4.4±0.5 ^f
膀胱功能	2.4±0.5	2.7±0.5 ^g	2.9±0.3 ^h
总评	9.3±1.5	11.6±1.5 ⁱ	13.6±1.1 ^j

注：与术前比较，^a $t=4.746, P=0.000$ ；^b $t=7.655, P=0.000$ ；^c $t=4.832, P=0.000$ ；^d $t=6.702, P=0.000$ ；^e $t=4.832, P=0.000$ ；^f $t=7.398, P=0.000$ ；^g $t=2.472, P=0.022$ ；^h $t=4.025, P=0.001$ ；ⁱ $t=9.219, P=0.000$ ；^j $t=10.850, P=0.000$

Note: Compared with preoperative data, ^a $t=4.746, P=0.000$ ；^b $t=7.655, P=0.000$ ；^c $t=4.832, P=0.000$ ；^d $t=6.702, P=0.000$ ；^e $t=4.832, P=0.000$ ；^f $t=7.398, P=0.000$ ；^g $t=2.472, P=0.022$ ；^h $t=4.025, P=0.001$ ；ⁱ $t=9.219, P=0.000$ ；^j $t=10.850, P=0.000$

在体评估 ACCF 术后患者的颈椎功能。目前所有关于 ACCF 术后活动度变化的在体研究都只评估了前屈后伸方向上的活动度(通过颈椎过伸过屈位 X 线片测得),旋转和侧屈方向上的活动度均未涉及,这对于全面评估 ACCF 术后颈椎功能有着很大的局限性。因此在本研究中,首次在体测量 ACCF 术前及术后的颈椎三维活动度,并明确了 ACCF 术后的颈椎三维活动度变化规律,从而能够更加全面的评估颈椎功能。

3.3 ACCF 术后颈椎活动度的变化趋势

本研究中,ACCF 术后 3 个月在 6 个方向上的颈椎活动度均低于术前,其中前屈、后伸、右侧屈、左侧屈及右旋转方向上活动度的差异均有统计学意义,而左旋转方向上差异无统计学意义。以上结果显示 ACCF 术后 3 个月颈椎活动度的丢失主要集中在矢状位的前屈后伸和额状位的侧屈上,而水平位的旋转活动度受累较少。研究表明,颈椎的旋转功能主要由上颈椎实现,尤其是 C₁ 和 C₂ 节段^[19]。而 ACCF 术中固定融合的节段主要在 C₄-C₇,因此 ACCF 术后颈椎的旋转功能受累较少,活动度得到较好的保留。

本研究中 ACCF 术后 6 个月患者 6 个方向上的颈椎活动度与术前相比,差异均无统计学意义;ACCF 术后 9 个月与术前的颈椎活动度相比,右侧屈和左旋转方向上的活动度显著增加。以上结果说明 ACCF 术后 6 个月 6 个方向上的颈椎活动度恢复到术前水平,术后 9 个月在右侧屈和左旋转上的活动度优于术前。对于这一结果,笔者认为由以下原因导致:(1)ACCF 术后患者症状缓解甚至消失,颈肩部

疼痛消失,因此由于颈部疼痛而限制颈椎活动的因素被去除,可在一定程度上改善颈椎的活动度。(2)随着融合时间的延长,邻近节段的活动度出现代偿性增加,这能在一定程度上弥补融合节段颈椎活动度的丢失。与本研究结果类似, Lee 等^[20]通过 X 线片测量 36 例接受单节段颈椎前路融合术患者的前屈后伸活动度,结果显示单节段前路融合术后活动度与术前比较,呈现出增加趋势,这里提到的颈椎前路融合术包括 ACDF 和前路颈椎间盘切除植骨融合术(anterior cervical discectomy and fusion, ACDF)。目前有少量关于 ACDF 后颈椎三维活动度变化的研究,并取得与本研究类似的结果。Bell 等^[21]使用电磁追踪系统测量颈椎的三维活动度,研究表明单节段或双节段 ACDF 术后颈椎三维活动度较术前明显增加。Landers 等^[22]使用 CROM 仪测量颈椎三维活动度,结果显示 ACDF 术后 6 个月 6 个方向上的颈椎活动度均较术前明显增加,而且这种增加趋势与融合节段数量无关。与上述三维活动度变化的研究结果相反,关于 ACCF 术后前屈后伸方向活动度变化的相关研究显示术后活动度呈下降趋势。Lee 等^[20]在同一研究中,比较了 69 例多节段颈椎前路融合术患者术后前屈后伸活动度的变化,结果显示每增加 1 个融合节段,活动度减少 7.8°。Mao 等^[23]通过测量 23 例接受 ACCF 联合 ACDF 患者的前屈后伸方向的活动度,结果显示融合术后活动度较术前显著降低。因此认为,以上这些研究结果的差异主要是由于手术方式的不同(ACCF 术, ACDF 术及联合术式)以及手术中融合节段数目不同(单节段,多节段)所导致的。同时这些研究结果存在的明显差异,也说明颈椎前路融合术后的三维活动度变化值得进一步研究,从而能够彻底明确不同融合节段、不同术式的活动度变化规律。

综上所述,通过对 23 例接受 ACCF 术的患者颈椎三维活动度的测量,发现其术后 3 个月时的活动度与术前相比,下降明显,术后 6、9 个月颈椎活动度逐渐增加,在术后 6 个月时 6 个方向上的颈椎活动度基本恢复到术前水平,术后 9 个月时右侧屈、左旋转方向上的颈椎活动度优于术前。虽然本研究中对 ACCF 术后近期的颈椎活动度变化进行了研究,但存在以下不足之处:(1)本实验研究对象数量较少,只有 19 例,同时在随访过程中还存在 2~3 例的失访,在一定程度上对结果造成了影响;(2)本研究中观察的是术后 3~7 个月的颈椎活动度,但术后 3 个月以内的颈椎活动度变化以及 7 个月以后的活动度未进行观测。因此,本研究结果尚需大样本研究的明确,同时对 ACCF 术后近期及中远期的颈椎活动度

变化进行进一步的研究,明确 ACCF 术后颈椎活动度的变化规律。

参考文献

- [1] Hillard VH, Apfelbaum RI. Surgical management of cervical myelopathy: indications and techniques for multilevel cervical discectomy [J]. Spine J, 2006, 6(6 Suppl): 242-251.
- [2] Witwer BP, Trost GR. Cervical spondylosis: ventral or dorsal surgery [J]. Neurosurgery, 2007, 60(1): S130-136.
- [3] Liu X, Min S, Zhang H, et al. Anterior corpectomy versus posterior laminoplasty for multilevel cervical myelopathy: a systematic review and meta analysis [J]. Eur Spine J, 2014, 23(2): 362-372.
- [4] Reitman CA, Hipp JA, Nguyen L, et al. Changes in segmental intervertebral motion adjacent to cervical arthrodesis: a prospective study [J]. Spine (Phila Pa 1976), 2004, 29(11): 221-226.
- [5] Kolstad F, Nygaard OP, Leivseth G. Segmental motion adjacent to anterior cervical arthrodesis: a prospective study [J]. Spine (Phila Pa 1976), 2007, 32(5): 512-517.
- [6] Finn MA, Samuelson MM, Bishop F, et al. Two-level noncontiguous versus three level anterior cervical discectomy and fusion: a biomechanical comparison [J]. Spine (Phila Pa 1976), 2011, 36(6): 448-453.
- [7] Hussain M, Nassr A, Natarajan RN, et al. Biomechanics of adjacent segments after a multilevel cervical corpectomy using anterior, posterior, and combined anterior posterior instrumentation techniques: a finite element model study [J]. Spine J, 2013, 13(6): 689-696.
- [8] Yan Y, Bell KM, Hartman RA, et al. In vitro evaluation of translating and rotating plates using a robot testing system under follower load [J]. Eur Spine J, 2017, 26(1): 189-199.
- [9] Aghayev K, Doulgeris JJ, Gonzalez-Blohm SA, et al. Biomechanical comparison of a two-level anterior discectomy and a one-level corpectomy, combined with fusion and anterior plate reconstruction in the cervical spine [J]. Clin Biomech (Bristol, Avon), 2014, 29(1): 21-25.
- [10] Fogel GR, Li Z, Liu W, et al. In vitro evaluation of stiffness and load sharing in a two level corpectomy: comparison of static and dynamic cervical plates [J]. Spine J, 2010, 10(5): 417-421.
- [11] Stiell IG, Clement CM, McKnight RD, et al. The Canadian C spine rule versus the NEXUS low risk criteria in patients with trauma [J]. N Engl J Med, 2003, 349(26): 2510-2518.
- [12] Wainner RS, Fritz JM, Irrgang JJ, et al. Reliability and diagnostic accuracy of the clinical examination and patient self report measures for cervical radiculopathy [J]. Spine (Phila Pa 1976), 2003, 28(1): 52-62.
- [13] Hush JM, Michaleff Z, Maher CG, et al. Individual, physical and psychological risk factors for neck pain in Australian office workers: a 1 year longitudinal study [J]. Eur Spine J, 2009, 18(10): 1532-1540.
- [14] Lee JH, Kim JS, Lee JH, et al. Comparison of cervical kinematics between patients with cervical artificial disc replacement and anterior cervical discectomy and fusion for cervical disc herniation [J]. Spine J, 2014, 14(7): 1199-1204.
- [15] Levanon Y, Gefen A, Lerman Y, et al. Validity and reliability of upper extremity three dimensional kinematics during a typing task [J]. Gait & Posture, 2010, 32(4): 469-474.
- [16] Birch I, Deschamps K. The in vitro reliability of the CODA MPX30

as the basis for a method of assessing the in vivo motion of the subtalar joint[J]. J Am Podiatr Med Assoc, 2011, 101(5):400-406.

[17] 赵波,秦杰,王栋,等. 颈椎前路减压分段融合术和后路椎管扩大成形术治疗多节段脊髓型颈椎病的病例对照研究[J]. 中国骨伤, 2016, 29(3):205-210.

ZHAO B, QIN J, WANG D, et al. Case control study of anterior cervical decompression plus sublevel fusion and posterior cervical laminoplasty for the treatment of multilevel cervical spondylotic myelopathy[J]. Zhanguo Gu Shang/China J Orthop Trauma, 2016, 29(3):205-210. Chinese with abstract in English.

[18] 高中洋,秦杰,康健,等. MIS-TLIF 术单侧与双侧内固定临床效果比较的 Meta 分析[J]. 中国骨伤, 2016, 29(10):954-962.

GAO ZY, QIN J, KANG J, et al. Unilateral versus bilateral pedicle screw fixation in minimally invasive transforaminal lumbar interbody fusion (MIS-TLIF): a meta analysis[J]. Zhanguo Gu Shang/China J Orthop Trauma, 2016, 29(10):954-962. Chinese with abstract in English.

[19] Rudolfsson T, Bjorklund M, Djupsjobacka M. Range of motion in the upper and lower cervical spine in people with chronic neck pain[J]. Man Ther, 2012, 17(1):53-59.

[20] Lee SH, Lee JC, Tauchi R, et al. Influence of the number of cervical fusion levels on cervical spine motion and health related quality of life[J]. Spine(Phila Pa 1976), 2016, 41(8):E474-480.

[21] Bell KM, Bechara BP, Hartman RA, et al. Influence of number of operated levels and postoperative time on active range of motion following anterior cervical decompression and fusion procedures [J]. Spine(Phila Pa 1976), 2011, 36(4):263-268.

[22] Landers MR, Addis KA, Longhurst JK, et al. Anterior cervical decompression and fusion on neck range of motion, pain, and function: a prospective analysis [J]. Spine J, 2013, 13(11):1650-1658.

[23] Mao N, Wu J, Zhang Y, et al. A Comparison of anterior cervical corpectomy and fusion combined with artificial disc replacement and cage fusion in patients with multilevel cervical spondylotic myelopathy [J]. Spine (Phila Pa 1976), 2015, 40(16):1277-1283.

(收稿日期:2017-05-12 本文编辑:王宏)

《中国骨伤》杂志 2018 年重点专题征稿通知

《中国骨伤》杂志本着坚持中西医并重原则,突出中西医结合特色的办刊宗旨,如期发布 2018 年征稿的通知。以下是《中国骨伤》杂志 2018 年重点专题征稿的范围,欢迎广大读者和作者踊跃投稿。

1. 脊柱手术并发症的预防和处理
2. 脊髓损伤的诊断与治疗
3. 颈椎病和腰椎管狭窄症手术适应证及治疗方法选择
4. 保守治疗在脊柱疾患中的疗效及评价
5. 神经电生理监测在脊柱矫形术中应用的探讨
6. 脊柱内镜微创手术治疗退变性脊柱疾病的适应证及并发症的处理
7. 椎体成形术治疗骨质疏松性压缩性骨折相关问题的处理
8. 退变性脊柱侧凸的非手术及手术治疗的选择
9. 关节软骨和韧带损伤修复与重建的远期疗效评估
10. 髌膝人工关节翻修技术的临床探讨
11. 成人髌发育不良髌臼重建与修复
12. 老年关节置换围手术期处理及术前风险评估
13. 骨关节炎选择关节镜手术治疗的适应证与误区
14. 跟腱陈旧性断裂伴缺损的治疗
15. 踝关节失稳的诊断与治疗
16. 异体韧带、人工韧带和自身韧带临床疗效比较研究
17. 骨科大手术后深静脉血栓形成的诊断、预防和治疗
18. 计算机数字化技术在骨科的运用(包括计算机辅助手术设计、机器人手术、3D 打印等)
19. 胫骨平台骨折合并交叉韧带损伤的关节镜治疗
20. 陈旧性髌臼骨折的重建与功能恢复
21. 骨缺损与植骨形式的选择
22. 穿支皮瓣技术在四肢组织缺损重建中的应用
23. 植骨与内外固定术在骨不连和骨缺损中的应用
24. 骨盆与髌臼骨折的手术治疗及术后并发症的处理
25. 成人获得性平足的手术治疗
26. 老年患者跖痛症的治疗选择
27. 拇外翻、马蹄内翻足的个体化评估与治疗
28. 骨髓炎与骨结核的诊断与治疗
29. 筋伤和退行性骨与关节疾病治疗方法的选择
30. 中医药治疗在脊柱、关节、创伤疾病中的标准化应用和探讨

《中国骨伤》杂志社