

· 病例报告 ·

布鲁氏杆菌性脊柱炎伴硬膜外脓肿形成 1 例

陈广林¹, 冯婷婷¹, 徐世涛¹, 王进强¹, 谭磊¹, 王景彦¹, 马勇², 黄桂成²

(1. 潍坊市中医院, 山东 潍坊 261041; 2. 南京中医药大学, 江苏 南京 210000)

关键词 布鲁杆菌病; 脊柱炎; 硬膜外脓肿

DOI: 10.3969/j.issn.1003-0034.2017.12.015

A case report of Brucellosis spondylitis with epidural abscess CHEN Guang-lin, FENG Ting-ting, XU Shi-tao, WANG Jin-qiang, TAN Lei, WANG Jing-yan, MA Yong, and HUANG Gui-cheng*. *Nanjing University of Chinese Medicine, Nanjing 210000, Jiangsu, China

KEYWORDS Brucellosis; Spondylitis; Epidural abscess

Zhongguo Gu Shang/China J Orthop Trauma, 2017, 30(12): 1151-1154 www.zggszz.com

患者,男,43岁,农民,因双下肢麻木无力进行性加重2d入院。患者3~4个月前出现间断性发热,最高达40℃并有胸背部及双侧肋肋部疼痛,在村卫生室静滴抗生素治疗(具体不详)发热得以控制。入院前2d晨起突然出现左下肢麻木无力,伴小便费力。入院前1d出现右下肢麻木无力,并出现小便困难。入院时症见:胸背部疼痛,并伴有双下肢麻木无力,小便费力。既往体健,从事养殖屠宰业。查体:躯干自剑突以远皮肤1感觉减退。双侧鞍区皮肤感觉减退,肛门括约肌松弛,双下肢皮肤感觉麻木。双上肢感觉肌力未及异常。髂腰肌肌力:左侧1级右侧3级。股四头肌肌力:左侧1级右侧3级。胫前肌肌力:左侧1级右侧3级。拇背伸肌力:左侧2级右侧32级。膝腱反射(++++)+,跟腱反射(+),Hoffman征(-),Babinski征(+),双侧踝阵挛(+),髌阵挛(-)。肢端皮温差。影像学检查:X线片示T_{7,8}间隙变窄;CT示T_{7,8}椎体片状低密度,对应骨性椎管略高密度影(图1a-1c)。MRI示:T_{7,8}水平右前侧椎管内异常信号,见腹侧偏右硬膜外占位,内有分割,并向椎间孔方向生长,压迫脊髓明显;T_{7,8}椎体骨髓水肿改变(图1d-1g)。增强MRI示:T_{7,8}椎体明显强化,性质T_{7,8}椎体感染性病变并同层面硬膜外脓肿或血肿(布氏杆菌性脊柱炎或结核?)不能完全排除神经源性肿瘤囊变(图1h-1i)。入院后症状进行性加重,当日夜间出现小便障碍,行床边导尿。实验室检查:CRP 25.6 mg/L,ESR 20 mm/h,降钙素原 0.070 ng/ml,结核杆菌IgG抗体阴性。患者病情进展快,入院第2天出现双下肢全瘫表现。建议尽快行减压及病灶清除术,患

者存有顾虑,反复向其交代若不及时手术可能引起脊髓不可逆损伤。于入院第4天在全麻下行胸椎后路T_{7,8}椎板切除减压病灶清除植骨融合内固定术。术中徒手置钉时探及T₈椎体内骨质偏软,放弃置钉。见椎管右侧椎间孔位置硬膜外占位,与硬膜腹侧及后纵韧带粘连明显。向上可达T₇椎弓根位置,向下达T₈椎弓根下方。外敷完整包膜,切开包膜,内见乳白色浓汁及暗红色、白色腐肉样组织(图1l)。切除右侧关节突关节,刮匙清理T_{7,8}椎间隙。可探及T₇下终板及椎体、T₈上终板及椎体骨质破坏,T₈破坏较T₇严重。彻底清除椎间隙。因T_{7,8}间隙明显狭窄并且椎管内占位性质不明,放弃椎间植骨,行后外侧融合。将取出脓液及T_{7,8}间隙组织送病理和细菌培养+药敏。培养无细菌生长。病理符合淋巴造血系统疾病-浆细胞瘤改变,建议外出会诊,进一步鉴别浆细胞瘤还是感染性病变。免疫组化:LCA(+),CD38(+),MPO部分阳性,Ki-67阳性约20%(图1m,1n)。齐鲁医院会诊考虑炎症性改变。布鲁氏杆菌病凝集试验及虎红试验(+),予左氧氟沙星、利福平、强力霉素抗炎治疗。

术后切口I期愈合,拆线后出院,神经功能无恢复,在当地医院行针灸治疗,继续口服利福平、强力霉素治疗。术后1个月,拔尿管小便可自解,复查虎红试验和试管凝集试验均阴性。术后3个月双下肢肌力3~4级,可以辅助下站立,复查虎红试验和试管凝集试验均阴性,停用利福平及强力霉素。术后6个月随访无复发,目前可以站立,但需扶拐行走。

讨论

布鲁氏杆菌侵袭脊柱引起椎间盘炎或椎体炎时称为布鲁氏杆菌病感染性脊柱炎或布鲁杆菌病性脊柱炎,简称布鲁杆菌性脊柱炎(brucellar spondylitis,

通讯作者:黄桂成 E-mail:hgc@njucm.edu.cn

Corresponding author: HUANG Gui-cheng E-mail:hgc@njucm.edu.cn

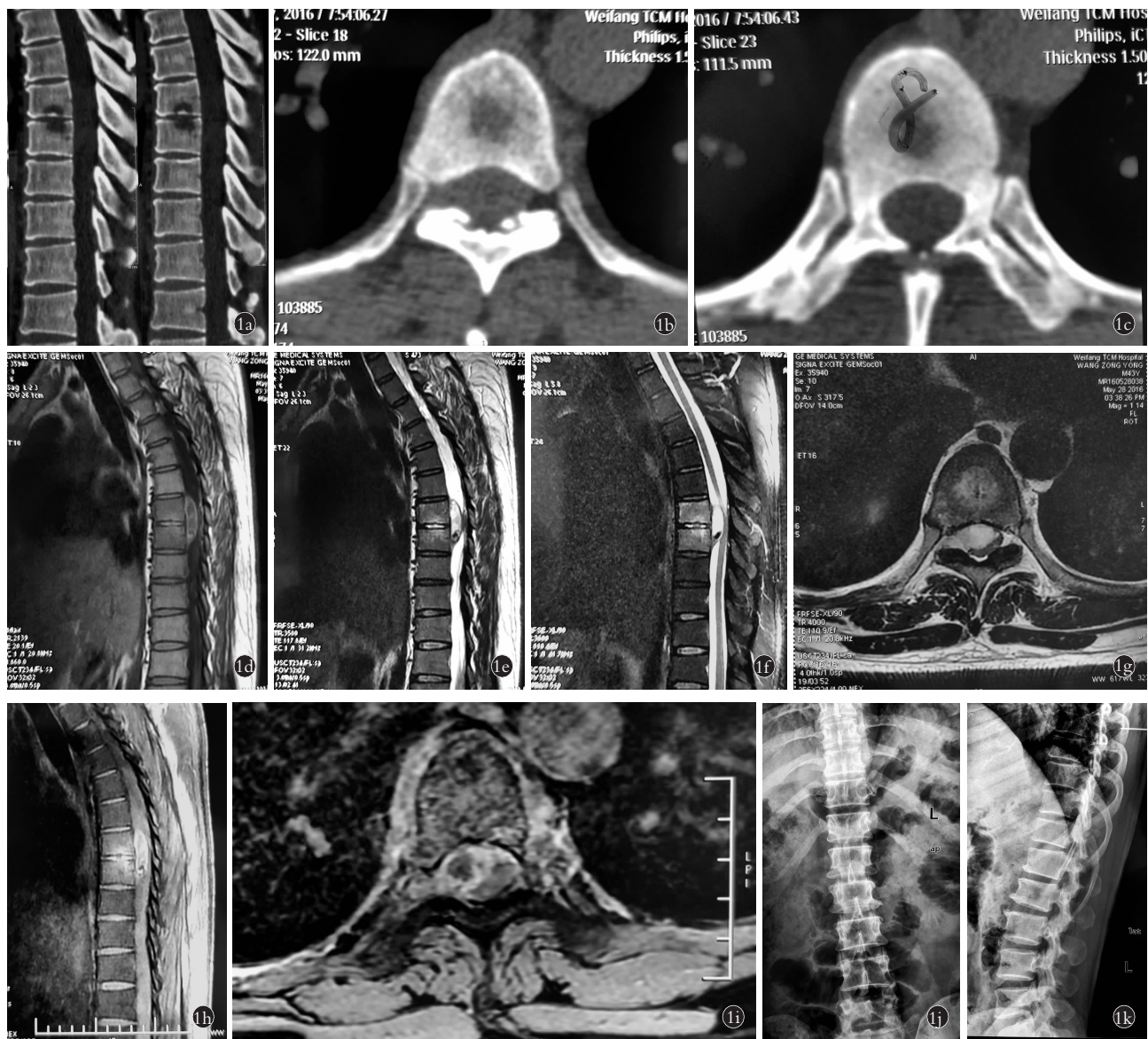


图 1 患者,男,43 岁,布鲁氏杆菌性脊柱炎伴椎管内脓肿 1a,1b,1c. 术前 CT 示 T_{7,8} 椎体破坏 1d,1e,1f,1g. 术前 MRI 示 T_{7,8} 水平右前侧椎管内硬膜外占位,内有分割,并向椎间孔方向生长,压迫脊髓明显;T_{7,8} 椎体骨髓水肿改变 1h,1i. 矢状位轴位增强 MRI 示 T_{7,8} 椎体明显强化,考虑椎体感染性病变并同层面硬膜外脓肿或血肿 1j,1k. 术前克氏针置入棘突内拍片定位确定手术节段

Fig.1 Male,43 years old,brucellosis spondylitis with intraspinal abscess 1a,1b,1c. Preoperative CT showed damage of T_{7,8} vertebral body 1d,1e,1f,1g. Preoperative MRI showed spinal cord was compressed by epidural placeholder with segmentation in the right front of spine cord and grow in the direction of intervertebral foramen,T_{7,8} vertebral bone marrow was edema 1h,1i. Enhanced MRI on sagittal and axial view shows T_{7,8} vertebral was strengthening obviously,considering vertebral infectious disease and epidural abscess or hematoma 1j,1k. Kirschner wire was inserted into spinous process to ensure segmental preoperative

BS),发病率占布鲁氏杆菌病 10%;好发于腰椎,胸椎次之,颈椎相对较少^[1]。临床表现为:后背疼痛、发热、无力、盗汗、消瘦、厌食。误诊率高,容易误诊为脊柱结核。临床典型表现总结为三联征^[2]即腰背痛,午后高热、大汗以及椎间隙和椎体感染征象。

布鲁杆菌性脊柱炎较少累及硬膜外腔,由此引起的硬膜外脓肿更是少见,文献报道发病率不超过 1.5%^[1-9]。椎间盘炎和硬膜外脓肿的发病率文献报道不一。有学者^[5]报道 152 例布鲁杆菌性脊柱炎患

者中 22 例 (14.5%) 出现椎间盘炎,3 例 (2%) 形成硬膜外脓肿。另外一组 135 例患者中 31 例 (23%) 出现椎间盘炎,19 例 (14%) 形成硬膜外脓肿^[6]。也有文献报道发病率为住院患者的 1/10 000^[7]。硬膜外脓肿多由血液传播或者附近相邻组织引起。多位于胸椎、腰椎后方,颈椎少见^[5,8]。

Turgut 等^[9]认为布鲁杆菌性脊柱炎的诊断应符合以下几点:布鲁氏杆菌病的临床表现;血清学检查阳性;影像学检查提示脊柱感染性病变;血液或组织

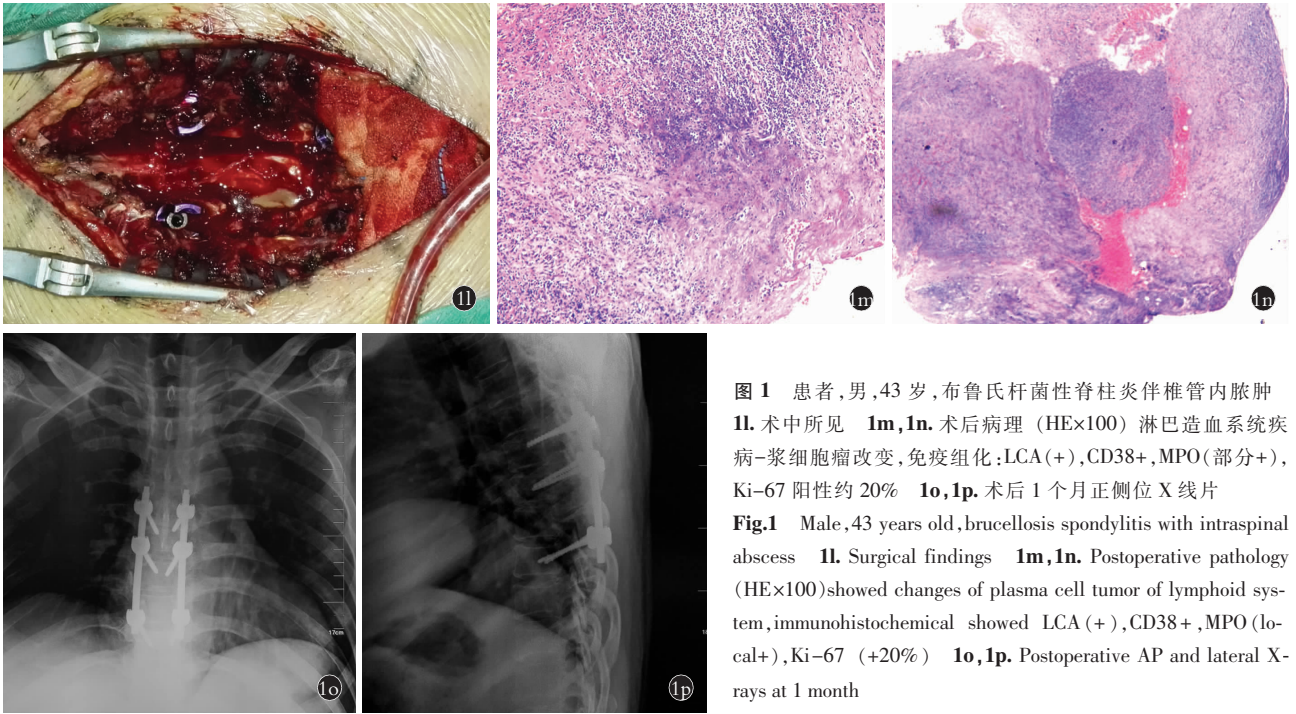


图 1 患者,男,43 岁,布鲁氏杆菌性脊柱炎伴椎管内脓肿
1I. 术中所见 **1M,1N.** 术后病理 (HE×100) 淋巴造血系统疾病-浆细胞瘤改变,免疫组化:LCA(+),CD38+,MPO(部分+),Ki-67 阳性约 20% **1O,1P.** 术后 1 个月正侧位 X 线片
Fig.1 Male,43 years old,brucellosis spondylitis with intraspinal abscess **1I.** Surgical findings **1M,1N.** Postoperative pathology (HE×100) showed changes of plasma cell tumor of lymphoid system,immunohistochemical showed LCA(+),CD38+,MPO(local+),Ki-67 (+20%) **1O,1P.** Postoperative AP and lateral X-rays at 1 month

中分离出布鲁氏杆菌;病理学检查发现慢性炎症并且没有干酪样肉芽肿性组织。实验室检查通常选择虎红试验和试管凝集试验。虎红实验相对操作简单,对器械要求低,可以用来做快速筛选。相对于虎红实验,布氏凝集试验具有更高的敏感性和特异性。

早期病变在 X 线片上表现不明显,中后期可见椎间隙高度的降低。MRI 可以观察椎间盘及相邻椎体信号的改变。MRI 是诊断硬膜外脓肿最好的影像学检查,可以直观地观察脊髓、神经根的受压情况,相邻椎体或终板的破坏^[10]。与结核影像学表现类似,二者区别在于:由结核引起的脊柱炎 CT 或 MRI 可见有椎旁脓肿,CT 可见死骨形成;布鲁杆菌性脊柱炎椎体边缘骨膜增生肥厚钙化,形成“唇状”骨赘,新生骨赘加上其间的破坏灶构成“花边椎”^[11]。

布鲁杆菌性脊柱炎的治疗存在较多争议,无论是药物的选择、用药时间还是手术适应证的选择。多数推荐利福平和多西环素联用,严重者可加用氨基糖甙类抗生素;用药时间取决于临床症状的改善,6 周~1 年不等,出现脊髓受压及神经功能障碍时选择手术治疗^[12]。通常需要多西环素每 12 h 1 次,每次 100 mg 和利福平(600~900 mg/d)两种药物连用,最少 8 周^[13]。文献报道多西环素持续 12 周;链霉素 1 g/d 肌肉注射 2~3 周明显优于多西环素、利福平(15 mg·kg·d)^[14]。但是多西环素和利福平可以口服给药,应用方便。用药时间同样重要,一项荟萃分析报告:用药时间少于 6 周,约有 43% 的患者症状出现反复,而用药时间>12 周复发率约为 17%^[15]。布鲁杆

菌性脊柱炎通过保守治疗多能取得较满意疗效。但如果存在持续或进展性神经功能障碍、脊柱不稳定、进展性椎体高度丢失、抗菌药物治疗无效则考虑手术治疗。Guerado 等^[16]认为手术适应证为:(1)MRI 见神经根、脊髓或者椎管内存在压迫。(2)局部形成脊柱后凸畸形,脊柱的稳定性被破坏。(3)椎体前方的脓肿>2.5 cm,并且需要进行重建。(4)内科治疗失败。本例患者由于脊髓功能恶化进展迅速,虽然诊断未明确,仍然先行手术治疗。CT 引导下的微创脓肿引流手术或内镜下的病灶清除、间盘切除均可以选择^[17]。尤其是内镜技术,既可以行椎间盘切除又可以引流,疗效明显优于 CT 引导下脓肿引流术,但是二者均难以清除骨性病灶,不能取代开放手术的角色^[18]。硬膜外脓肿的形成,通常被认为是急诊手术的标志^[19]。脓肿压迫引起瘫痪超过 48 h 预后不佳^[16]。开放手术可以选择前路、后路、前后联合入路,取决于病变累及的位置。可以单纯行清创术,也可以在彻底清创基础上行固定融合术,同时重建脊柱稳定性。若病灶位于椎体前方,未侵犯椎管,则选择前路手术彻底清除,同时由于前柱的稳定性被破坏,通常需要 I 期前路支撑植骨辅以后路椎弓根钉内固定术。支撑材料可以选择肋骨、肋骨或者腓骨。彻底清创的基础上应用内固定,未发现影响融合相关并发症^[20]。自体骨应用辅以椎弓根螺钉被推荐应用于后路单节段清创植骨融合^[21]。

参考文献

[1] Resorlu H, Sacar S, Inceer BS, et al. Cervical spondylitis and epidu-

ral abscess caused by brucellosis: a case report and literature review [J]. *Folia Med (Plovdiv)*, 2016, 58(4):289-292.

[2] 赵广民,李放,孙天胜,等.布鲁氏菌性脊柱炎的诊断和治疗[J].*中国脊柱脊髓杂志*,2007,17(6):437-439.
ZHAO GM,LI F,SUN TS,et al. Diagnosis and treatment of brucellar spondylitis[J]. *Zhongguo Ji Zhu Ji Sui Za Zhi*,2007,17(6):437-439. Chinese.

[3] Izcı Y. Lumbosacral spinal epidural abscess caused by *Brucella melitensis*[J]. *Acta Neurochir (Wien)*, 2005, 147(11):1207-1209.

[4] Daglioglu E,Bayazit N,Okay O,et al. Lumbar epidural abscess caused by *Brucella* species:report of two cases[J]. *Neurocirugia (Astur)*,2009,20(2):159-162.

[5] Bozgeyik Z,Ozdemir H,Demirdag K,et al. Clinical and MRI findings of brucellar spondylodiscitis[J]. *Eur J Radiol*,2008,67(1):153-158.

[6] Kaptan F,Gulduren HM,Sarsilmaz A,et al. Brucellar spondylodiscitis:comparison of patients with and without abscesses[J]. *Rheumatol Int*,2013,33(4):985-992.

[7] Tacconi L,Johnston FG,Symon L. Spinal epidural abscess-review of 10 cases[J]. *Acta Neurochir (Wien)*,1996,138(5):520-523.

[8] Ugarriza LF,Porrás LF,Lorenzana LM,et al. Brucellar spinal epidural abscesses. Analysis of eleven cases[J]. *Br J Neurosurg*,2005,19(3):235-240.

[9] Turgut M,Turgut AI,Kosar U. Spinal brucellosis;Turkish experience based on 452 cases published during the last century[J]. *Acta Neurochir (Wien)*,2006,148(10):1033-1044.

[10] Yang X,Zhang Q,Guo X,et al. Value of magnetic resonance imaging in brucellar spondylodiscitis[J]. *Radiol Med*,2014,119(12):928-933.

[11] Erdem H,Elaldi N,Batirel A,et al. Comparison of brucellar and tuberculous spondylodiscitis patients:results of the multicenter"Backbone-1 Study"[J]. *Spine J*,2015,15(12):2509-2517.

[12] Katonis P,Tzermiadianos M,Gikas A,et al. Surgical treatment of spinal brucellosis[J]. *Clin Orthop Relat Res*,2006,444:66-72.

[13] Yin Z,He E,Ding H,et al. *Brucella* infection of the thoracic vertebral arch presenting with an epidural abscess:a case report[J]. *J Med Case Rep*,2015,23(9):237.

[14] Alp E,Doganay M. Current therapeutic strategy in spinal brucellosis[J]. *Int J Infect Dis*,2008,12:573-577.

[15] Pappas G,Seitaridis S,Akritidis N,et al. Treatment of brucella spondylitis:lessons from an impossible meta-analysis and initial report of efficacy of a fluoroquinolone-containing regimen[J]. *Int J Antimicrob Agents*,2004,24:502-507.

[16] Guerado E,Cervan AM. Surgical treatment of spondylodiscitis. An update[J]. *Int Orthop*,2012,36(2):413-420.

[17] Ulu-Kilic A,Karakas A,Erdem H,et al. Update on treatment options for spinal brucellosis[J]. *Clin Microbiol Infect*,2014,20(2):75-82.

[18] Yang SC,Fu TS,Chen LH,et al. Identifying pathogens of spondylodiscitis:percutaneous endoscopy or CT guided biopsy[J]. *Clin Orthop Relat Res*,2008,466(12):3086-3092.

[19] Darouiche RO. Spinal epidural abscess[J]. *N Engl J Med*,2005,355(19):2012-2020.

[20] Kuklo TR,Potter BK,Bell RS,et al. Single-stage treatment of pyogenic spinal infection with titanium mesh cages[J]. *J Spinal Disord Tech*,2006,19(19):376-382.

[21] Hu T,Wu J,Zheng C,et al. Brucellar spondylodiscitis with rapidly progressive spinal epidural abscess showing cauda equina syndrome[J]. *Spinal Cord Ser Cases*,2016,2:15030.

(收稿日期:2017-04-09 本文编辑:李宜)

·读者·作者·编者·

本刊关于通讯作者有关事宜的声明

本刊要求集体署名的文章必须明确通讯作者。凡文章内注明通讯作者的稿件,与该稿件相关的一切事宜均与通讯作者联系。如文内未注明通讯作者的文章,按国际惯例,有关稿件的一切事宜均与第一作者联系,特此声明!

《中国骨伤》杂志社