

# 自体髂骨嵴移位重建掌骨头的解剖学研究

缪道一, 张凌洲, 李慧辉, 杨国敬

(温州医科大学附属第三医院 瑞安市人民医院显微外科, 浙江 瑞安 325200)

**【摘要】** 目的: 探讨髂骨嵴与掌骨头相似性, 为髂骨嵴移位重建手部掌骨头提供解剖学基础。方法: 16 例上肢标本, 10 例骨盆标本, 解剖观察第 2、3、4、5 掌骨头及髂骨嵴形态结构特点, 测量掌骨头弧高、关节面弧长、掌背径、尺桡径和髂骨嵴弧高、弧长、内外径。将所得到的数据进行统计分析, 比较各掌骨头与髂骨嵴在形态、结构特点、弧长及各径线长度相似度。结果: 第 2 掌骨头弧长 22.040 (21.425, 23.085) mm, 掌背径 (14.034±0.465) mm, 弧高 4.185 (4.113, 4.598) mm, 尺桡径 (12.227±0.414) mm。第 3 掌骨头弧长 23.430 (22.743, 24.153) mm, 掌背径 (14.316±0.430) mm, 弧高 4.235 (4.170, 4.670) mm, 尺桡径 (12.382±0.425) mm。第 4 掌骨头弧长 21.960 (21.245, 22.285) mm, 掌背径 (12.382±0.288) mm, 弧高 4.125 (4.030, 4.305) mm, 尺桡径 (11.991±0.362) mm。第 5 掌骨头弧长 20.030 (19.668, 20.148) mm, 掌背径 (11.807±0.358) mm, 弧高 4.015 (3.880, 4.205) mm, 尺桡径 (11.659±0.399) mm。髂骨嵴弧长 (22.930±0.701) mm, 内外径 14.350 (13.660, 14.739) mm, 弧高 (4.520±0.184) mm。髂骨嵴内外径与第 2 掌骨头掌背径差异无统计学意义 ( $Z=-1.242, P>0.05$ ), 髂骨嵴内外径与第 3 掌骨头掌背径差异有统计学意义 ( $Z=-2.835, P<0.05$ ), 髂骨嵴内外径与第 4、5 掌骨头掌背径差异有统计学意义 ( $Z$  值分别为 -5.094、-5.095,  $P<0.05$ ); 髂骨嵴弧长与第 2、4、5 掌骨头弧长差异均有统计学意义 ( $t$  值分别为 1.190、-4.909、-13.791,  $P<0.05$ ), 髂骨嵴弧长与第 3 掌骨头弧长差异无统计学意义 ( $Z=-1.704, P>0.05$ ); 髂骨嵴弧高与第 2、3 掌骨头弧高差异无统计学意义 ( $Z$  值分别为 -1.815、-1.386,  $P>0.05$ ), 髂骨嵴弧高与第 4、5 掌骨头弧高差异有统计学意义 (分别对应  $Z=-3.152, t=-5.639, P<0.05$ )。结论: 自体髂骨嵴与掌骨头在解剖学上有一定相似性, 能够成为掌骨头移植的合适供体。

**【关键词】** 髂骨嵴; 掌指关节; 移位; 应用解剖

DOI: 10.3969/j.issn.1003-0034.2017.11.010

**Anatomical study on the reconstruction of the metacarpal bone with autogenous iliac crest grafting** MIAO Dao-yi, ZHANG Ling-zhou, LI Hui-hui, and YANG Guo-jing. Department of Microsurgery, the Third Affiliated Hospital of Wenzhou Medical University, Ruian 325200, Zhejiang, China

**ABSTRACT Objective:** To explore the similarity between the iliac crest and the metacarpal bone, so as to provide an anatomical basis for the reconstruction of the metacarpal bone of the hand with the iliac crest grafting. **Methods:** There are 16 upper limb specimens and 10 pelvic specimens. The morphological features of the second, third, fourth and 5th metacarpal bones and iliac crest were observed. The following indexes were measured: arc height and length of metacarpal head articular surface, volar-dorsal metacarpal diameter, ulnar radial diameter, arc height and length of iliac crest, and inner and outer diameter. The obtained data were statistically analyzed to compare the morphological, structural features, arc length and diameter length of each metacarpal bone and iliac crest. **Results:** The arc length of the second metacarpal head, volar-dorsal metacarpal diameter, arc height, and the ulnar radial diameter are 22.040 (21.425, 23.085) mm, (14.034±0.465) mm, 4.185 (4.113, 4.598) mm, and (12.227±0.414) mm respectively. The arc length of the third metacarpal head, volar-dorsal metacarpal diameter, arc height, and the ulnar radial diameter are 23.430 (22.743, 24.153) mm, (14.316±0.430) mm, 4.235 (4.170, 4.670) mm, and (12.382±0.425) mm respectively. The arc length of the fourth metacarpal head, volar-dorsal metacarpal diameter, arc height, and the ulnar radial diameter are 21.960 (21.245, 22.285) mm, (12.382±0.288) mm, 4.125 (4.030, 4.305) mm, and (11.991±0.362) mm respectively. The arc length of the fifth metacarpal head, volar-dorsal metacarpal diameter, arc height, and the ulnar radial diameter are 20.030 (19.668, 20.148) mm, (11.807±0.358) mm, 4.015 (3.880, 4.205) mm, and (11.659±0.399) mm respectively. The inner and outer diameter of the iliac crest is 14.350 (13.660, 14.739) mm, and the arc length and height are (22.930±0.701) mm and (4.520±0.184) mm respectively. The difference between the volar-dorsal metacarpal diameter of the second metacarpal head and the inner and outer diameter of the iliac crest has no significant; while the volar-dorsal metacarpal diameter of the third, fourth and fifth metacarpal heads are apparently longer and shorter than the inner and outer diameter of

the iliac crest, respectively. The differences are statistically significant. The differences between arc length of the iliac crest and arc length of the second, fourth and fifth metacarpal head are statistically significant. However, the difference of arc length between the third metacarpal head and the ilium, as well as the difference of arc height between the second and third metacarpal heads and the iliac crest have no statistical significances, while the arc height of the fourth and fifth metacarpal heads are obviously smaller than that of the iliac crest. **Conclusion:** Autologous iliac crest is similar with metacarpal bone in anatomy, which might be a suitable donor for metacarpal bone transplantation.

**KEYWORDS** Iliac crest; Metacarpophalangeal joint; Displacement; Applied anatomy

Zhongguo Gu Shang/China J Orthop Trauma, 2017, 30(11): 1018-1022 www.zggszz.com

近年来各种原因导致手部损伤呈上升趋势, 均会遗留不同程度功能障碍, 越来越受关注, 也是目前治疗难点<sup>[1]</sup>。对于手部掌骨头损伤治疗方法很多, 包括关节融合、关节成形、人工关节移植和足部自体小关节游离移植等<sup>[2]</sup>。其中自体关节移植倍受重视, 但存在供体有限等问题。国外有学者<sup>[3]</sup>用自体髂骨移植取代掌骨。考虑掌骨头与髂骨嵴在外形上有一定相似, 但临床上缺乏两者解剖参数对比, 故对髂骨嵴形态结构进行解剖学观察测量, 并与第 2-5 掌骨头进行对比, 为能否成为掌骨头替代新供区提供依据。

## 1 材料与方法

### 1.1 实验对象及处理

骨盆标本 10 例, 男 6 例, 女 4 例。成人尸体上肢标本 16 例, 女 7 例, 男 9 例; 左侧 8 例, 右侧 8 例。以上标本均经过甲醛浸泡固定, 由温州医科大学解剖学实验室提供。标本不存在骨关节畸形、骨肿瘤等情况。切除皮肤、皮下组织及肌腱等软组织, 暴露第 2-5 掌骨头, 观察掌骨头关节面各自形态, 并且测量记

录掌骨头关节面掌背径、弧长、弧高。髂前上棘为体表定位, 切开皮肤及筋膜, 显露髂骨嵴, 在髂前上棘后方 4 cm 处用骨凿凿取 1 块髂骨, 观察髂骨形态, 测量记录骨块弧高、内外径、弧长。

### 1.2 测量指标与方法

测量指标如下: (1) 掌骨头掌背径, 即掌骨头关节面最高点与最低点水平线之间垂直距离 (图 1)。(2) 掌骨头尺桡径, 即掌骨头关节面桡尺侧之间距离 (图 2)。(3) 掌骨头弧长, 即掌骨头关节面最高点与最低点之间沿着关节面距离 (图 3)。(4) 掌骨头弧高, 即掌骨头关节面最高点与最低点连线与最凸点垂直距离 (图 4)。(5) 髂骨嵴内外径, 髂骨嵴外内侧最宽点之间直线距离 (图 5)。(6) 髂骨嵴弧长, 即髂骨嵴外内侧最宽点之间沿髂嵴距离 (图 6)。(7) 髂骨嵴弧高, 即髂骨嵴外内侧最宽点之间连线与髂嵴最高点之间垂直距离 (图 7)。测量掌骨头关节面弧长和髂骨嵴弧长, 先由丝线测量做标记, 再由游标卡尺测量丝线长度。其他各项指标均由游标卡尺测量。

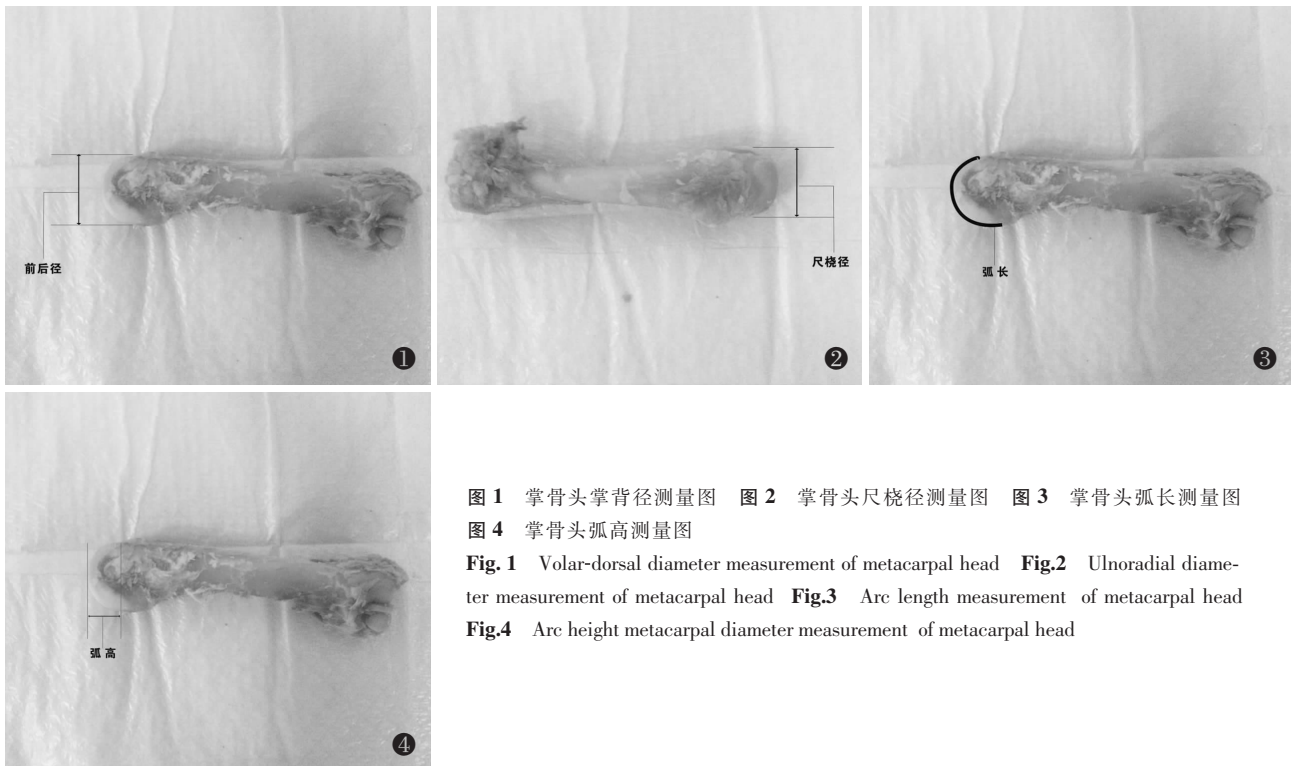


图 1 掌骨头掌背径测量图 图 2 掌骨头尺桡径测量图 图 3 掌骨头弧长测量图 图 4 掌骨头弧高测量图

Fig.1 Volar-dorsal diameter measurement of metacarpal head Fig.2 Ulnar-radial diameter measurement of metacarpal head Fig.3 Arc length measurement of metacarpal head Fig.4 Arc height metacarpal diameter measurement of metacarpal head

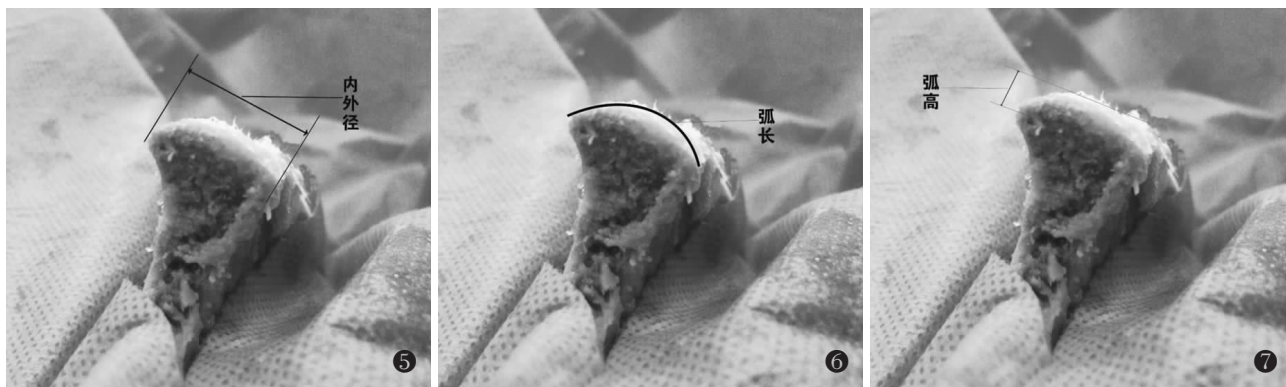

图 5 髂骨嵴内外径测量图 图 6 髂骨嵴弧长测量图 图 7 髂骨嵴弧高测量图

Fig.5 Inner and outer diameter measurement of the iliac crest Fig.6 Arc length measurement of the iliac crest Fig.7 Arc height measurement of the iliac crest

1.3 统计学处理

采用 SPSS 22.0 进行统计分析, 检验水准=0.05。满足正态分布的数据用均数±标准差( $\bar{x} \pm s$ )表示, 不满足正态分布的数据用四分位数  $P_{30}(P_{25}, P_{75})$  表示。定量资料组间比较满足正态性和方差齐性采用  $t$  检验或方差分析, 两两比较采用 LSD- $t$  检验; 不满足正态性则用矫正  $t$  检验或秩和检验, 两两比较采用 Games-Howell 检验。以  $P < 0.05$  为差异有统计学意义。

2 结果

2.1 髂骨嵴与第 2-5 掌骨头形态观察

变厚的髂骨翼上缘形成了髂嵴, 整体上呈弓形, 最前面称为髂前上棘。髂前上棘冠状切面上可见中央为松质骨, 两侧及髂嵴为皮质骨, 髂嵴表面为弧形结构, 表面覆盖一层骨膜。第 2-5 掌骨头整体外形类似半球形关节面, 掌侧关节面面积较背侧多。在冠状面上, 掌骨头呈等边梯形, 掌侧比背侧宽。在矢状面上, 掌骨头关节面弧形曲率半径掌侧大于背侧。两者在整体形态上有一定相似性。

2.2 髂骨嵴与第 2-5 掌骨头测量数据

对各检测数据进行正态性检验(表 1), 其中不满足正态性分布的数据包括髂骨嵴内外径、第 4 掌骨头弧长、第 2 掌骨头弧高、第 3 掌骨头弧高及第 4 掌骨头弧高, 因此对于这些指标对比需要使用非参数检验。其中掌骨头掌背径、尺桡径满足各组正态性, 对两种测量数据先行方差齐性检验, 两者均满足方差齐性(表 2), 采用方差分析; 弧长、弧高不满足正态性, 采用秩和检验。第 2、3、4、5 掌骨头的掌背径、弧长、弧高、尺桡径 4 个测量数据差异均有统计学意义(表 3), 需进一步两两比较。髂骨嵴弧长( $22.930 \pm 0.701$ ) mm, 内外径  $14.350(13.660, 14.739)$  mm, 弧高( $4.520 \pm 0.184$ ) mm。

对第 2、3、4、5 掌骨头的掌背径、弧长、弧高、尺桡径 4 个测量数据进行组内比较(表 4): 掌骨头掌

表 1 各检测指标正态性检验

Tab.1 Normality test of data

项目	Kolmogorov-Smirnov 检验		
	检验值	自由度 df	显著性 Sig.
第 2 掌骨头掌背径	0.115	16	>0.200
第 3 掌骨头掌背径	0.132	16	>0.200
第 4 掌骨头掌背径	0.156	16	>0.200
第 5 掌骨头掌背径	0.184	16	0.150
髂骨嵴内外径	0.201	20	0.034*
第 2 掌骨头弧长	0.125	16	>0.200
第 3 掌骨头弧长	0.109	16	>0.200
第 4 掌骨头弧长	0.225	16	0.030*
第 5 掌骨头弧长	0.168	16	>0.200
髂骨嵴弧长	0.141	20	>0.200
第 2 掌骨头弧高	0.257	16	0.006*
第 3 掌骨头弧高	0.252	16	0.008*
第 4 掌骨头弧高	0.220	16	0.038*
第 5 掌骨头弧高	0.165	16	>0.200
髂骨嵴弧高	0.118	20	>0.200
第 2 掌骨头尺桡径	0.165	16	>0.200
第 3 掌骨头尺桡径	0.174	16	>0.200
第 4 掌骨头尺桡径	0.129	16	>0.200
第 5 掌骨头尺桡径	0.201	16	0.083

注: \*表示资料不满足正态性, 采用非参数检验  
Note: \* means that data does not satisfy normality, and nonparametric tests are used

表 2 方差齐性检验结果

Tab.2 Results of homogeneity test of variance

项目	Levene Statistic	自由度 df1	自由度 df2	P 值
掌背径	1.653	3	60	0.187
尺桡径	0.324	3	60	0.808

表 3 掌骨头各指标测量结果(mm)  
Tab.3 Analysis results of metacarpal measurement indexes(mm)

项目	掌背径( $\bar{x}\pm s$ )	弧长*	弧高*	尺桡径( $\bar{x}\pm s$ )
第 2 掌骨头	14.034±0.465	22.040(21.425, 23.085)	4.185(4.113, 4.598)	12.227±0.414
第 3 掌骨头	14.316±0.430	23.430(22.743, 24.153)	4.235(4.170, 4.670)	12.382±0.425
第 4 掌骨头	12.382±0.288	21.960(21.245, 22.285)	4.125(4.030, 4.305)	11.991±0.362
第 5 掌骨头	11.807±0.358	20.030(19.668, 20.148)	4.015(3.880, 4.205)	11.659±0.399
检验值	$F=157.992$	$\chi^2=41.484$	$\chi^2=12.427$	$F=9.859$
P 值	0.000	0.000	0.019	0.000

注: \*表示资料不满足正态性,采用 Kruskal-Wallis 检验法

Note: \* means the data was not normality, Kruskal-Wallis test is used

背径由长到短分别是第 3 掌骨、第 2 掌骨、第 4 掌骨、第 5 掌骨;第 3 掌骨头弧长最长,第 2 掌骨头次之,第 4、5 掌骨头均较短,但两者间差异无统计学意义;第 5 掌骨头弧高小于第 3 掌骨,其余两两比较差异均无统计学意义;第 2 掌骨头尺桡径显著长于第 5 掌骨头,第 3 掌骨头显著长于第 4、5 掌骨,但第 2、3 掌骨头尺桡径比较差异无统计学意义,第 2、4 掌骨尺桡径差异无统计学意义。

表 4 掌骨各测量指标两两比较 P 值

Tab.4 The P values of the each metacarpal bones compared each other

项目	掌背径	弧长*	弧高*	尺桡径
第 3 掌骨头 vs 第 2 掌骨头	0.046	0.005	0.945	0.278
第 4 掌骨头 vs 第 2 掌骨头	0.000	0.538	0.602	0.101
第 4 掌骨头 vs 第 3 掌骨头	0.000	0.000	0.301	0.008
第 5 掌骨头 vs 第 2 掌骨头	0.000	0.000	0.084	0.000
第 5 掌骨头 vs 第 3 掌骨头	0.000	0.000	0.028	0.000
第 5 掌骨头 vs 第 4 掌骨头	0.000	0.000	0.579	0.022

注: \*表示资料不满足正态性,采用 Games-Howell 检验法

Note: \* means that data does not satisfy normality, and Games-Howell test is used

### 2.3 掌骨头各检测指标与髌骨嵴各检测指标比较

髌骨嵴内外径与第 2 掌骨头掌背径差异无统计学意义( $Z=-1.242, P>0.05$ );髌骨嵴内外径小于第 3 掌骨头掌背径( $Z=-2.835, P<0.05$ );髌骨嵴内外径大于第 4、5 骨掌头掌背径( $Z$  值分别为  $-5.094, -5.095, P<0.05$ )。髌骨嵴弧长大于第 2、4、5 掌骨头弧长( $t$  值分别为  $1.190, -4.909, -13.791, P<0.05$ );髌骨嵴弧长与第 3 掌骨头弧长差异无统计学意义( $Z=-1.704, P>0.05$ )。髌骨嵴弧高与第 2、3 掌骨头弧高差异无统计学意义( $Z$  值分别为  $-1.815, -1.386, P>0.05$ ),髌骨嵴弧高大于第 4、5 掌骨头弧高(分别对应  $Z=-3.152,$

$t=-5.639, P<0.05$ )。

## 3 讨论

### 3.1 手部关节研究现状

因创伤、炎症、肿瘤及自身免疫性疾病等导致骨与关节破坏病例越来越多,后期伴有不同程度后遗症,现在对于掌指关节病变治疗方法很多,包括关节融合术、关节成形术、人工关节移植术和足部自体小关节游离移植术等,各种术式存在自身优缺点。随着显微技术发展,足部自体小关节游离移植成为目前研究热点<sup>[4]</sup>。但也存在手术复杂,创伤较大,具有解剖和生理差异,供体有限等缺点。临床上常常碰到多个关节病变,而自体关节移植无法满足临床需求。近年来对足部研究深入,足趾缺如足部功能存在不同程度影响<sup>[5]</sup>。因此,寻找新的供区成为急于解决的课题。髌骨嵴成为良好供区有以下优势:(1)髌骨嵴供体丰富,可以同时满足多个关节修复。(2)髌骨嵴具有多套供血系统。(3)髌骨提示单侧关节移植,因为关节周围常伴有神经分布,具有一定本体反射,能够延缓移植体退化。

### 3.2 髌骨嵴移植修复掌指关节的可行性分析

从标本解剖外形上观察,髌骨嵴与掌骨头都是中间凸起,周边为皮质骨结构,内层为松质骨,因此存在一定相似性。但掌骨头弧形凸起部位在矢状位上,而髌骨嵴在冠状面上,故髌骨嵴移植时需要旋转 90°固定。另一方面,掌骨头掌侧较突,可髌骨嵴外侧较突起,故旋转后两者需要一致。各项数据显示对比分析:(1)髌骨嵴内外径与掌骨头掌背径对比,髌骨嵴内外径与第 2 掌骨头掌背径间差异无统计学意义,第 3 掌骨头长于髌骨嵴,虽然在一定程度上能够加大关节屈伸活动度,但是存在不稳定,导致半脱位甚至脱位风险,术中需要进一步衡量。第 4、5 骨掌头短于髌骨嵴,术中通过对髌骨块内外侧凸起部位做斜行切除,在一定程度上能减小髌骨嵴内外径,达到符合第 4、5 掌骨头尺桡径要求。(2)弧长代表了近节

指骨基底关节面和掌骨头接触及活动范围。第 3 掌骨掌弧长与髌骨弧长无显著差异,而在第 2、4、5 掌骨头弧长均较髌骨弧长短。术中通过弧形切除凸起,达到了弧长延长目的。(3)在弧高方面,第 4、5 掌骨头弧高小于髌骨弧高。术中水平切除两侧部分皮质骨,减少了凸起结构,起到降低弧高高度效果。因此,可以通过术中对髌骨嵴骨块适当修饰,髌骨嵴能够成为重建掌骨头良好供区。第 1 掌骨头结构特殊,而且拇指活动主要依赖第 1 掌腕关节,故第 1 掌指关节可以直接融合,效果肯定。

髌骨嵴表面为骨膜结构,并不存在软骨,这是跟掌骨头最大区别。软骨在关节结构中起非常重要作用,不能够缺失。近年来关节软骨治疗比较深入,目前很多研究已经表明骨膜能够在一定条件下具有再生软骨能力<sup>[6-7]</sup>。20 世纪 70 年代,证实骨膜有可以转化为软骨的能力,Niedermann 等<sup>[8]</sup>首次报道骨膜移植技术治疗软骨坏死病例,随访发现软骨组织形成证据。彭继生等<sup>[9]</sup>将成人颅肱骨、肋骨、髌骨、股骨骨膜再生能力进行对比,发现髌骨骨膜内层较厚,含有较多成骨细胞,其分化活动及功能活跃,骨膜转化为软骨潜力较强。骨膜化生为软骨仍需要满足其他条件:(1)关节腔内有蛋白多糖、透明质酸等物质,为软骨正常代谢提供营养。(2)关节腔内是一个低氧环境,缺氧是促进生发层细胞向软骨细胞转化另一因素。(3)关节运动对骨膜移植再生软骨起有效促进作用,可能与关节内压力振动、软骨代谢有关。O'Driscoll 等<sup>[10]</sup>研究提出早期被动活动更有利于软骨化生。

### 3.3 术中相关注意事项

从解剖外形观察,掌骨头掌侧较背侧较凸,而髌骨嵴外侧较内侧凸起,因此术中需将髌骨嵴外侧较凸起一面朝向掌侧,以免影响关节活动度。骨膜在后期愈合恢复过程中起重要作用,术中游离时需要保护髌骨嵴软骨膜完整性,避免生发层破坏。本研究测量第 2-5 掌骨头尺桡径分别为(12.227±0.414) mm, (12.382±0.425)、(11.991±0.362)、(11.659±0.399) mm,为手术切取髌骨嵴宽度提供解剖参数。但本试验标本数量有限,临床应用时仍需要结合多项解剖参数。

总之,本研究对髌骨嵴与掌骨头各项解剖参数进行测量、对比,结果相对科学可靠。髌骨嵴重建掌骨头在解剖研究中是可行的,为临床解决掌指关节损伤病例提供新的思路及术式。在很多外伤病例中,常有皮肤软组织缺失,因此仅仅重建关节仍不能满

足临床需求,需要深入探索髌骨嵴皮瓣。本研究采用的是福尔马林处理过非活体标本,同时受到标本量、男女等条件制约,使结果受到一定影响,需要相关研究进一步开展。

### 参考文献

- [1] Meier R. Metacarpophalangeal joint injuries and sequelae[J]. Unfallchirurg, 2014, 117(4): 307-314.
- [2] 方光荣. 手部关节损伤治疗方案的若干问题探讨[J]. 中华显微外科杂志, 2012, 35(1): 4-5.  
FANG GR. Explore some problems of treatment of hand joint injuries[J]. Zhonghua Xian Wei Wai Ke Za Zhi, 2012, 35(1): 4-5. Chinese.
- [3] Hills AJ, Tay S, Gateley D. Chondrosarcoma of the head of the fifth metacarpal treated with an iliac crest bone graft and concurrent Swanson's arthroplasty[J]. J Plast Reconstr Aesthet Surg, 2014, 67(3): e84-87.
- [4] 施海峰, 芮永军, 陆征峰, 等. 吻合血管的全第二跖趾关节重建掌指关节[J]. 中华手外科杂志, 2015, 31(2): 119-121.  
SHI HF, RUI YJ, LU ZF, et al. Reconstruction of metacarpophalangeal joints with totally second metatarsophalangeal joints with vascular anastomosis[J]. Zhonghua Shou Wai Ke Za Zhi, 2015, 31(2): 119-121. Chinese.
- [5] 吴昊. 足趾缺损对足功能影响的研究[D]. 山东大学, 2011.  
WU H. The effect of toe defect on foot function[D]. Shandong University, 2011. Chinese.
- [6] 李祥全, 宋科荣, 王黎明, 等. 膝关节软骨缺损的治疗现状及研究进展[J]. 中国骨伤, 2015, 28(5): 482-486.  
LI XQ, SONG KR, WANG LM, et al. Current status and progress in the treatment of cartilage defects of the knee[J]. Zhongguo Gu Shang/China J Orthop Trauma, 2015, 28(5): 482-486. Chinese with abstract in English.
- [7] 陈义泉, 袁太珍, 王健, 等. 自体软骨-软骨膜移植重建手指关节面 11 例[J]. 中国骨伤, 2010, 23(10): 784-786.  
CHEN YQ, YUAN TZ, WANG J, et al. Reconstruction of the articular surface of the finger by autologous cartilage cartilage membrane transplantation; a report of 11 cases[J]. Zhongguo Gu Shang/China J Orthop Trauma, 2010, 23(10): 784-786. Chinese with abstract in English.
- [8] Niedermann B, Boe S, Lauritzen J, et al. Glued periosteal grafts in the knee[J]. Acta Orthop Scandinavica, 1985, 56(6): 457-460.
- [9] 彭继生, 溥爱华. 我国人体各部位骨膜的组织形态学观察与比较[J]. 中华骨科杂志, 1994, 14(5): 306-308.  
PENG JS, FU AH. Morphological observation and comparison of periosteum in different parts of human body in China[J]. Zhonghua Gu Ke Za Zhi, 1994, 14(5): 306-308. Chinese.
- [10] O'Driscoll SW, Fitzsimmons JS. The role of periosteum in cartilage repair[J]. Clin Orthop Relat Res, 2001(391 Suppl): S190-207.

(收稿日期: 2017-05-25 本文编辑: 连智华)