

闭合复位经皮双针内固定治疗肱骨干多段骨折

孙勇¹, 尚鸿生¹, 张卫红¹, 荆警提²

(1. 深圳平乐骨伤科医院, 广东 深圳 518010; 2. 广州中医药大学, 广东 广州 510405)

【摘要】 目的: 探讨闭合复位经皮双针内固定术治疗肱骨干多段骨折的临床疗效。方法: 2009 年 1 月至 2015 年 4 月, 共收治 27 例肱骨干多段骨折患者, 其中男 10 例, 女 17 例; 年龄 26~81 岁, 平均 52 岁; 伤后至就诊时间 2 h~6 d, 平均 1.5 d, 均采用闭合复位经皮穿针内固定治疗。观察患者的手术时间、术中出血量、住院时间、骨折愈合时间及并发症情况, 并采用 Constant-Murley 肩关节评分评价肩关节功能恢复状况。**结果:** 所有患者获得随访, 时间 12~24 周, 平均 16 周。手术时间 20~40 min, 平均 28 min; 术中出血量 5~25 ml, 平均 10 ml; 住院时间 3~5 d, 平均 3.5 d。骨折均获得骨性愈合, 愈合时间 12~22 周, 平均 14 周。术后 1 例患者针尾突出, 出现局部刺激症状, 骨折愈合拔出克氏针后症状消失; 1 例针尾退出后并发局部感染, 经抗炎治疗后痊愈。根据 Constant-Murley 肩关节功能评分, 总分为 89.1±2.7, 其中优 10 例, 良 15 例, 可 2 例。**结论:** 闭合复位经皮双针内固定治疗肱骨干多段骨折具有手术操作简单、出血量少、创伤小、并发症少、肩肘功能恢复较好的优点。需要注意的是闭合复位经皮双针内固定术不能有效对抗旋转和提供轴向稳定, 需要配合外固定及三角巾悬吊等有效辅助措施。

【关键词】 肱骨干骨折; 骨折固定术, 内; 闭合复位

DOI: 10.3969/j.issn.1003-0034.2017.02.018

Closed reduction and percutaneous double K-wires internal fixation for the treatment of multisegmental fracture of humeral shaft SUN Yong*, SHANG Hong-sheng, ZHANG Wei-hong, and JING Jing-ti. *Shenzhen Pingle Orthopaedic Hospital, Shenzhen 518010, Guangdong, China

ABSTRACT Objective: To observe the clinical effects of closed reduction and percutaneous double K-wires internal fixation in treating multisegmental fracture of humeral shaft. **Methods:** From January 2009 to April 2015, 27 patients with multisegmental fracture of humeral shaft were treated with closed reduction and percutaneous double K-wires internal fixation, including 10 males and 17 females, ranging in age from 26 to 81 years with an average of 52 years; the disease course ranged from 2 hours to 6 days with an average of 1.5 days. Operative time, intraoperative blood loss, hospital stay, fracture healed time, complications were observed and recovery of shoulder joint function was evaluated by Constant-Murley shoulder score. **Results:** All the patients were followed up from 12 to 24 weeks with an average of 16 weeks. Operative time was 20 to 40 min with an average of 28 min; intraoperative blood loss was 5 to 25 ml with an average of 10 ml; hospital stay was 3 to 5 days with an average of 3.5 days. All fractures got bone healing and healed time was 12 to 22 weeks with average of 14 weeks. Postoperatively 1 case complicated with wire tail bulging and local irritation symptoms, and the symptoms disappeared when the wire was removed out after the fracture healing; 1 case complicated with local infection after wire tail disengaging, and recovered through anti-septic treatment. According to the Constant-Murley standard of shoulder joint function, 10 cases got excellent results, 15 good, 2 fair, with scores of 89.1±2.7. **Conclusion:** Closed reduction and percutaneous double K-wires fixation for the treatment of multisegmental fractures of humeral shaft have advantages of simpler manipulating, less bleeding, less invasive, less complications, and shoulder and elbow joint can obtain good recovery. But closed reduction and percutaneous double K-wires internal fixation cannot be effective against rotation and provide axial stability, the immobilization with a sling or other auxiliary methods should be applied.

KEYWORDS Humeral shaft fracture; Fracture fixation, internal; Closed reduction

Zhongguo Gu Shang/China J Orthop Trauma, 2017, 30(2): 184-186 www.zggszz.com

随着人们对肢体功能恢复的提高, 对于复杂的肱骨干多段骨折, 现多采用手术治疗, 而采用有效的微创方法已成为目前主要趋势。笔者自 2009 年 1 月

至 2015 年 4 月, 采用闭合复位经皮双针内固定治疗肱骨干多段骨折患者 27 例, 报告如下。

1 临床资料

纳入标准: 临床诊断为肱骨干多段骨折; 年龄 > 18 岁; 受伤时间 < 3 周。排除标准: 开放性骨折; 病理性骨折; 陈旧性骨折或不愈合者; 合并血管、神经损

通讯作者: 孙勇 E-mail: 459956392@qq.com

Corresponding author: SUN Yong E-mail: 459956392@qq.com

伤者;肱骨干严重粉碎或骨折涉及关节面者;有严重肝肾疾病、心脑血管疾病、精神疾病、内分泌疾病等需综合治疗者;患者及家属拒绝手术者。

本组 27 例,男 10 例,女 17 例;年龄 26~81 岁,平均 52 岁;摔伤 14 例,坠落伤 7 例,交通伤 2 例,其他 4 例。左侧 13 例,右侧 14 例。均为闭合性骨折。按照 AO 分型^[1]:C1 型 10 例,C2 型 17 例。均不合并桡神经损伤;伤后至就诊时间 2 h~6 d,平均 1.5 d。伤后 1~7 d 内行闭合复位经皮双针内固定术治疗。

2 治疗方法

在麻醉下,取仰卧位,常规消毒、铺巾。在 C 形臂 X 线透视下行近端骨折复位,一助手通过腋窝向上牵引,另一助手持前臂在中立位向下沿上臂纵轴对

抗牵引。先纠正近端重叠移位及对位对线移位,然后由助手持续牵引维持复位,取 2.5~3.5 mm 骨圆针 2 枚,1 枚从肱骨头大结节内侧沿肱骨干纵轴经皮进针,另 1 枚从大结节稍前方经皮沿肱骨干纵轴进针,穿入近折端,再次核对骨折复位后穿入中折端,顺骨髓腔一直到达中折端适当位置,以不穿出中折端为宜。同理,进行骨折远折端复位,核对骨折复位后再穿入远折端,顺骨髓腔一直到达远端皮质,固定骨折端,再次行 C 形臂 X 线透视,确定达到功能复位,骨圆针固定位置及长度适当,将针尾折弯、剪短、留于皮下,无菌敷料包扎,配合夹板外固定及三角巾悬吊辅助治疗。典型病例见图 1。

术后及早进行掌关节握拳、伸掌运动,腕关节背

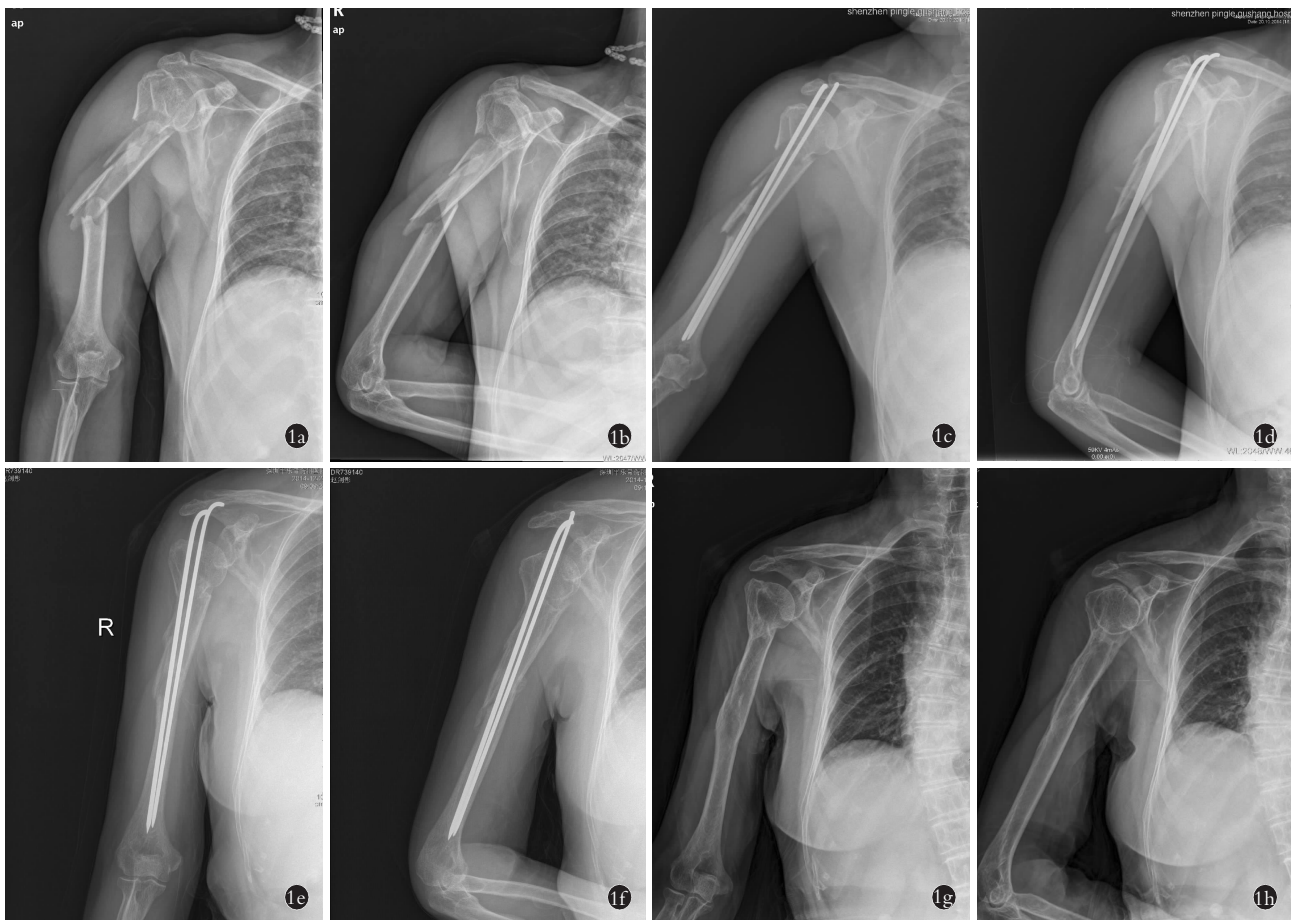


图 1 患者,女,78 岁,右肱骨干多段粉碎性骨折 **1a,1b**。术前正侧位 X 线片示肱骨多段骨折,向外、向前成角,骨折对位对线欠佳 **1c,1d**。术后 3 d 正侧位 X 线片示肱骨多段骨折,2 枚骨折髓内固定,成角已纠正,骨折对位对线较好 **1e,1f**。术后 8 周正侧位 X 线示骨折对位对线好,无侧方、成角及分离移位,2 枚钢针内固定,无松动,骨折线模糊 **1g,1h**。术后 1 年正侧位 X 线片示 2 枚钢针内固定已取出,骨折线消失,骨折无畸形愈合

Fig.1 A 78-year-old female patient with multiple comminuted fractures of the right humeral shaft **1a,1b**. Preoperative AP and lateral X-rays showed humeral multiple fractures, outward into the angle, the poor alignment of the fracture line **1c,1d**. Postoperative AP and lateral X-rays on the 3rd day showed multiple fractures of the humerus, two fractures were treated with intramedullary fixation, angulation of fracture had been corrected, the fracture alignment was better **1e,1f**. Postoperative AP and lateral X-rays on the 8th week showed the fracture alignment was good, and no lateral displacement, angulation and separation, with two wires intramedullary fixation, no loosening, fracture line was fuzzy **1g,1h**. Postoperative AP and lateral X-rays on the 1st year showed the two wires had been removed, the fracture line disappeared, the fracture healed without deformity

伸、掌屈运动,适当进行肩关节耸肩运动,平卧状态下每天适当进行肘关节屈伸运动,活动强度以无痛为原则,逐步增加活动时间及锻炼程度。6~8 周后,拍摄 X 线片了解骨折生长情况,检查局部是否有压痛;12 周内拔出骨圆针,加强患肢全面的康复锻炼。

3 结果

采用 Constant-Murley^[2] 肩关节功能评分从疼痛、日常活动水平、活动度、肌力等方面评价肩关节功能恢复情况。其中 90~100 分为优,80~89 分为良,70~79 分为可,<70 分为差。

27 例均获随访,时间 12~24 周,平均 16 周。手术时间 20~40 min,平均 28 min;术中失血量 5~25 ml,平均 10 ml;住院时间 3~5 d,平均 3.5 d。骨折均获得骨性愈合,愈合时间 12~22 周,平均 14 周。术后 1 例因骨圆针针尾后退顶住皮肤,出现局部刺激症状,拔出骨圆针后症状消失;1 例针尾顶破皮肤,出现局部感染,经抗炎治疗后愈合。术后 Constant-Murley 肩关节评分,疼痛(13.5±1.5)分,日常活动水平(17.4±2.6)分,活动度(35.5±2.5)分,肌力(23.8±1.2)分,总分 89.1±2.7;优 10 例,良 15 例,可 2 例。

4 讨论

4.1 肱骨干多段骨折治疗难度分析

首先,肱骨干多段骨折患者多数受伤时暴力较大,骨折移位明显且粉碎,骨折本身稳定遭到较大破坏,如果采用传统外固定,随着肿胀的消退,外固定会松动,加上肌肉、韧带的挛缩牵拉,很多患者发生骨折再移位及短缩畸形,单靠传统外固定很难达到有效固定。其次,常用手术方法已有其局限性。目前手术方法主要有切开复位钢板螺钉内固定、外固定架固定、髓内钉固定等方法。应用接骨板内固定往往术中软组织剥离较重,骨不愈合的风险较大;髓内钉固定也存在肩部撞击、医源性神经损伤的风险,同时高昂的内固定费用令部分患者难以接受;而应用外固定支架,其相对固定时间较长,存在钉道感染的可能很大,同时还有应力遮挡的缺陷^[3-4]。笔者采用本术式也有不足之处,由于该术式骨圆针经过患侧肩关节,在骨圆针内固定取出之前患侧肩关节不能外展及上举,功能部分受限,取出骨圆针内固定之后需进行肩关节康复功能锻炼,部分患者需到康复科进行专门的康复功能锻炼。

4.2 闭合复位经皮双针内固定治疗肱骨干多段骨折的特点

该术式采用 2 枚骨圆针经肱骨头穿针,顺着骨

髓腔经骨折断端固定于远端骨皮质,利用骨皮质及骨松质的密度及硬度不同,通过骨圆针支撑作用及间隙密封原理控制侧方移位、成角移位、前后移位;不会导致骨折周围的骨膜和血运进一步破坏,保护了骨折的血供,减少了骨折生物环境的破坏,促进了骨折早日愈合,进一步增加了骨折的稳定性;同时在配合传统外固定及三角巾悬吊等有效辅助措施下,能够有效对抗旋转和提供轴向稳定,从而对骨折达到有效的固定作用,便于早期进行肩关节耸肩运动,肘关节屈伸运动,减少了肩、肘关节粘连和肌肉萎缩;本方法将传统中医正骨方法与现代手术技术相结合,操作相对简单、创伤较小,住院时间较短;另外,二次手术取出骨圆针内固定简单,可在门诊手术室局麻下取出,手术无切口,外表美观。

4.3 注意事项

(1)正确选择进针点,避免 2 枚骨圆针在同一个进针点。(2)骨圆针固定时应避免骨折断端分离,远端一定要到达远端骨皮质,术后注意肘部三角巾悬吊对抗重力牵拉,避免后期骨圆针下沉,影响骨折愈合及骨圆针取出。(3)固定早期肩关节进行耸肩运动,腕关节屈伸运动,平卧位肘关节屈伸运动等功能锻炼防止发生肌肉废用性萎缩、骨质疏松以及关节僵硬等并发症。(4)骨圆针尾可引起肩峰撞击症,导致肩关节疼痛,活动障碍,易造成医源性肩关节周围炎,应妥善处理骨圆针尾端,最好埋入皮下,骨圆针 12 周内取出,早期活动肩关节防止粘连和僵硬。

参考文献

[1] Marsh JL, Slongo IF, Agel J, et al. Fracture and dislocation classification compendium—2007: Orthopaedic Trauma Association classification, database and outcomes committee[J]. J Orthop Trauma, 2007, 21(10 Suppl): 1-133.

[2] Constant CR, Murley AH. A clinical method of functional assessment of the shoulder[J]. Clin Orthop Relat Res, 1987, (124): 160-164.

[3] 唐浩琛, 向明, 陈杭, 等. 手法复位小夹板外固定结合微动理念锻炼治疗肱骨干骨折[J]. 中国骨伤, 2016, 29(1): 82-86. TANG HC, XIANG M, CHEN H, et al. Manipulative reduction and small splint fixation combined with micromovement exercise for treatment of humeral shaft fractures[J]. Zhongguo Gu Shang/China J Orthop Trauma, 2016, 29(1): 82-86. Chinese with abstract in English.

[4] 侯金永, 姜军科, 毕宏政. 经皮穿针小夹板固定治疗肱骨干严重粉碎骨折[J]. 中国骨伤, 2008, 21(12): 932-933. HOU JY, JIANG JK, BI HZ. Percutaneous transfixation-pin internal fixation and small splint external fixation to treat humeral shaft comminuted fracture[J]. Zhongguo Gu Shang/China J Orthop Trauma, 2008, 21(12): 932-933. Chinese with abstract in English.

(收稿日期: 2016-06-13 本文编辑: 李宜)