

· 病例报告 ·

成人小腿胚胎性横纹肌肉瘤侵袭骨髓 1 例

崔志栋, 李冬松, 刘建国

(吉林大学白求恩第一医院骨关节外科, 吉林 长春 130021)

关键词 横纹肌肉瘤, 胚胎型; 下肢; 肿瘤浸润

DOI: 10.3969/j.issn.1003-0034.2015.03.016

Embryonal rhabdomyosarcoma of adult lower leg with bone marrow invasion; a case report CUI Zhi-dong, LI Dong-song, and LIU Jian-guo. Department of Bone and Joints Surgery, the First Hospital of Jilin University, Changchun 130021, Jilin, China

KEYWORDS Rhabdomyosarcoma, embryonal; Lower extremity; Neoplasm invasiveness

Zhongguo Gu Shang/China J Orthop Trauma, 2015, 28(3):265-167 www.zggszz.com

横纹肌肉瘤是源于胚胎间充质的高度恶性肿瘤, 年轻女性胚胎性横纹肌肉瘤常见转移部位为乳房, 侵袭骨髓者非常罕见, 多在数月内死亡。笔者在 2013 年 3 月期间收治 1 例横纹肌肉瘤伴骨髓侵袭的年轻女性患者, 给予综合治疗后随访半年, 恢复良好, 现报告如下。

患者, 女, 26 岁, 农民。患者 2 个月前无意间发现左小腿远端内侧有一软组织肿物, 约鸡蛋大小, 触之无痛感, 2 周前无诱因出现间断发热, 最高 38℃, 无寒战, 伴左侧腹股沟区淋巴结肿大, 于当地给予抗菌消炎治疗, 疗效差。入院时查体: 左小腿远端内侧可触及一软组织肿物, 大小 5 cm×6 cm, 肿物局部皮肤皮温、皮色正常, 无浅静脉怒张, 无瘢痕及窦道形成, 肿块触之质韧、活动度差, 与深部组织粘连, 边界清楚, 无波动感, 无明显压痛。左侧腹股沟区可触及多个肿物, 较大者 3 cm×2 cm, 质硬, 活动度差, 于周围组织分界不清。左小腿核磁共振提示: 可见异常信号影大小约 3.5 cm×1.6 cm×1.8 cm, 9.1 cm×3.7 cm×1.8 cm, T1W1 呈等及稍高信号, T2W1 压脂像呈高及稍高信号(图 1a)。彩超: 左侧腹股沟可见多个大小不等的实质性肿物, 较大的 33 mm×21 mm, 超声提示左侧腹股沟肿物, 肿大淋巴结可能性大。白细胞 11.22×10⁹/L, 血红蛋白 105 g/L, 中性粒细胞百分比 0.73, 血小板 300×10⁹/L。血沉 120 mm/h, 超敏 C-反应蛋白 115.0 mg/L。复查: 血红蛋白 89 g/L, 血小板 183×10⁹/L。给予物理降温及肌注安痛定、静脉点滴赖氨匹林, 效果差, 体温未能降至正常。入院后查全腹及肺 CT、泌尿系及妇科彩超均未见明显异常, 血

培养及尿常规均未见细菌。期间发热最高达 39.8℃, 给予地塞米松 5 mg 后患者体温下降, 维持在正常水平 2 d。后给予左小腿超声引导下穿刺及骨穿, 小腿肿物穿刺病理结果证实为胚胎性横纹肌肉瘤(图 1b), 后左侧腹股沟区淋巴结切除病理证实为转移所致。骨穿结果提示成熟红细胞成轻度缙钱样排列, 血涂片见红细胞呈缙钱样排列(图 1c, 1d)。腹部 CT 提示腹主动脉旁淋巴结肿大。监测血常规见红细胞、血红蛋白及血小板进行性下降。综合考虑本病例为胚胎性横纹肌肉瘤 IV 期, 骨髓转移。

综合考虑患者病情, 决定行化疗、手术切除再化疗的综合治疗方案。第 1 次化疗给予表柔比星加异环磷酰胺, 后复查彩超提示腹股沟淋巴结较前增大(图 1e), 更换药物为多西他赛加吉西他滨。该化疗方案治疗 2 个疗程后肿物、腹股沟及腹腔淋巴结缩小, 体温降至正常, 予手术治疗切除小腿肿物(图 1f), 病理为胚胎性横纹肌肉瘤。后又给予化疗 6 次, 复查血常规红细胞及血小板上升, 腹腔淋巴结明显缩小, 小腿无新生肿物(图 1g, 1h)。出院 9 个月患者恢复良好。

讨论

胚胎型横纹肌肉瘤绝大多数发生于 3~12 岁儿童, 是横纹肌肉瘤中最常见的一种, 好发于头颈部及生殖道, 而四肢较为少见, 占小儿肿瘤的 3%~4%^[1]。主要发生部位是头及颈项部^[2]。28% 发生在泌尿生殖系统, 而胚胎性横纹肌肉瘤在该系统此类型肿瘤中发病率少于 50%^[3]。年轻女性胚胎性横纹肌肉瘤常见转移部位为乳房, 很少发生骨髓转移, 近 15 年来文献报道共有 6 例^[4]。在临床诊治软组织肿物的过程中, 对于有高热并且体内查不到细菌感染灶的患者, 应该警惕胚胎性横纹肌肉瘤侵袭骨髓的可能性。

通讯作者: 刘建国 E-mail: 872980991@qq.com

Corresponding author: LIU Jian-guo E-mail: 872980991@qq.com

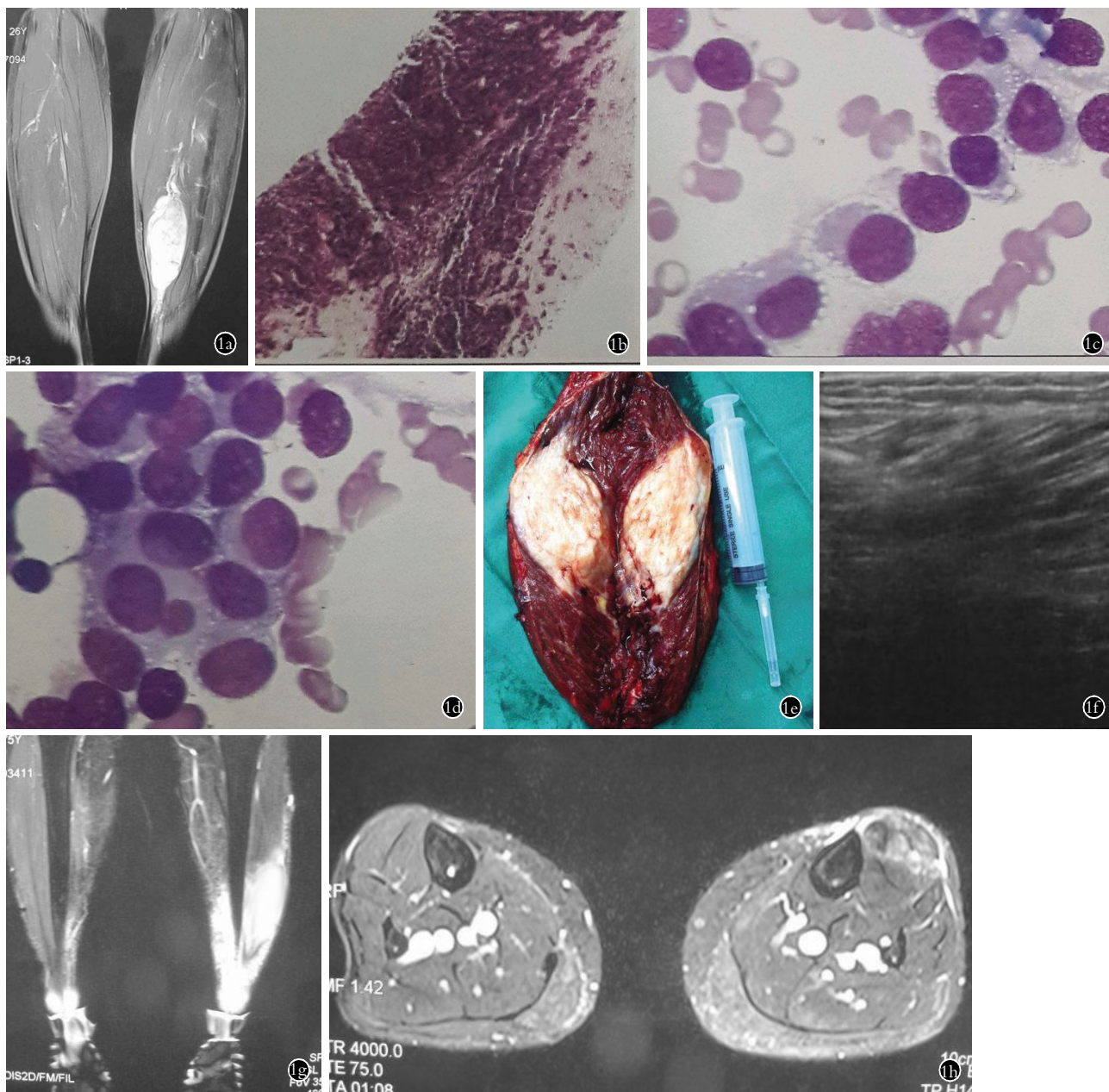


图 1 患者,女,26 岁,小腿胚胎性横纹肌肉瘤侵袭骨髓 **1a**. 左小腿磁共振提示可见异常信号影,大小 3.5 cm×1.6 cm×1.8 cm,9.1 cm×3.7 cm×1.8 cm,T1W1 呈等及稍高信号,T2W1 压脂像呈高及稍高信号 **1b**. 病理结果(HE×10):小细胞恶性肿瘤。结合免疫组化符合胚胎性横纹肌肉瘤。免疫组化:Vimentin+, Myogenin+, MyoD1+, Desmin 散在+, CD99+, AE1/AE3-, NSE-, Syn±, S-100-, LCA-, Tdt-Ki-67: 30%~40%+ **1c,1d**. 骨髓穿刺血涂片(HE×50):红细胞系增生减低,成熟红细胞轻度成缙钱样排列(1c),可见成团分布的异常细胞(1d),病理细胞胞体较大、规则,浆量丰富,可见大量大小不等空泡,核染色质致密,相互融合成团。全片未见到巨核细胞,血小板少见 **1e**. 肿物标本:肿物切开呈鱼肉样 **1f**. 小腿胚胎性横纹肌肉瘤切除术后半年复查:小腿肿物彩超提示原手术部位未见明显肿瘤,局部组织紊乱 **1g,1h**. 小腿胚胎性横纹肌肉瘤切除术后半年复查:磁共振提示左侧小腿弥漫性水肿,未见明显肿瘤

Fig.1 Female, 26 years old, embryonal rhabdomyosarcoma in lower leg **1a**. MRI (left leg): abnormal signal area with size of 3.5 cm×1.6 cm×1.8 cm and 9.1 cm×3.7 cm×1.8 cm. T1W1 showed equal and slightly higher signal intensity. T2W1 fat-suppression technology displayed high and slightly higher signal intensity **1b**. Pathology (HE×10): small cell tumors. According to the result of immunohistochemistry, it was considered as embryonal rhabdomyosarcoma. Immunohistochemistry: Vimentin+, Myogenin+, MyoD1+, Desmin scattered+, CD99+, AE1/AE3-, NSE-, Syn±, S-100-, LCA-, Tdt-Ki-67: 30%-40%+ **1c,1d**. Bone marrow biopsy (HE×50): erythroid hyperplasia was reduced mildly. Cord-like arrangement of mature red blood cells was observed. The cluster distribution of abnormal cells was detected. The pathology cells with the large size, regular morphology and rich plasma volume, contained numerous of vacuoles with varying sizes and dense chromatin which was mutual integrated into groups. No megakaryocytes were seen and platelets were rare **1e**. Tumor specimens; fish-like tumor **1f**. Six months after resecting the embryonal rhabdomyosarcoma in lower leg, review: calf tumor ultrasound demonstrated the disorders of local tissue and that no tumor was observed in the original surgical site **1g,1h**. Six months after resection, review: MRI indicated that diffuse edema the left leg with no significant tumor

该病的血涂片和骨穿结果与多发性骨髓瘤有相似之处,特别是血涂片见红细胞呈缙钱样排列。但两者的治疗方案完全不同,所以应该明确鉴别诊断,多发性骨髓瘤骨髓中浆细胞>15%并且有异常浆细胞或者组织活检证实浆细胞增多。邵靓婧等^[5]研究前列腺胚胎性横纹肌肉瘤,通过对患者原发部位病理活检结合相关免疫组化结果可以确诊。当外周血出现至少一系减低,或可见幼红、幼粒细胞时应考虑肿瘤骨髓转移的可能,及时行骨髓细胞学检查,细胞形态及化学染色结果符合胚胎性横纹肌肉瘤细胞特征,从而为临床分期及治疗提供可靠依据。

对于早期病例采取包括少量正常组织手术完整切除肿瘤加放化疗,其综合疗效较好,而对于晚期病例则采取放疗加化疗的方式控制病情,等待合适的手术时机。近几年,随着生物治疗学的发展,该病的生物治疗已用于临床,疗效值得期待^[6]。

发生骨髓转移者的治疗包括全身和局部治疗,即使手术或放疗有效控制局部肿瘤,仍有部分患者在数月内复发。原发灶治疗不彻底会严重影响患者的生存率。手术切除程度决定临床的分期,肿瘤的存活率与术后肿瘤的残余相关,手术应尽量做到肿瘤的完整切除及切缘无镜下残留。1972年 IRS-I 提出多种方法联合治疗的策略,使得联合化疗被逐渐推广,在治疗中占据越来越重要的作用,以往化疗只用于消除术后残余病灶,现在更强调术前联合化疗,使保留器官的限制性手术成为可能,甚至 10% 的患者单用化疗即取得长期生存的效果^[1-2]。所以手术切除前进行化疗,缩小肿瘤体积,清除体内分散的肿瘤细胞,肿瘤化疗后胞膜增厚纤维化减少了术中出血及瘤体溃破播散机会,这样可以提高手术完整切除局部肿瘤体的概率,减少术中及术后肿瘤细胞的扩散。术后给予化疗,清除残留的癌细胞,可以尽最大可能延长复发时间,提高患者生存时间。胚胎性横纹肌肉瘤对化疗敏感,特别是发生在特殊部位如头面部、盆腔等,扩大根治手术会造成局部功能缺陷,因此化疗在综合治疗中占有重要地位。随着放疗技术的发展,术前局部放疗也可有效缩小肿物体积,Donaldson 等^[7]报道运用近距离照射在软组织肿瘤治疗中取得了很好的效果。放疗研究的热点在于探索通过增加

化疗强度而降低放疗剂量,但仍能取得良好的肿瘤局部控制,同时减少放疗导致的并发症。认为放疗有益于控制某些肿瘤广泛浸润或特殊部位肿瘤的生长。但对于如何将放疗和化疗有效结合及放疗对于肿瘤存活率的最终影响,有待于进一步随访。

总之,胚胎性横纹肌肉瘤侵袭骨髓者非常罕见,但在软组织肿物并发高热且无细菌感染灶的患者应考虑此病的可能性,并且要和多发性骨髓瘤进行鉴别诊断,术前及术后给予辅助化疗可明显提高疗效。

参考文献

- [1] Pastore G, Peris-Bonet R, Carli M, et al. Childhood soft tissue sarcomas incidence and survival in European children (1978-1997): report from the Automated Childhood Cancer Information System project[J]. *Eur J Cancer*, 2006, 42(13): 2136-2149.
- [2] Behtash N, Mousavi A, Tehranian A, et al. Embryonal rhabdomyosarcoma of the uterine cervix: case report and review of the literature [J]. *Gynecol Oncol*, 2003, 91(2): 452-455.
- [3] 吴盛钊, 朱旭友, 刘德纯. 成人多部位胚胎性横纹肌肉瘤 1 例分析报告[J]. *实用癌症杂志*, 2009, 24(2): 194-196. Wu SZ, Zhu XY, Liu DC. Adult embryonal rhabdomyosarcoma multi-site analysis report one case [J]. *Shi Yong Ai Zheng Za Zhi*, 2009, 24(2): 194-196. Chinese.
- [4] 李静怡, 邓琦, 李小明, 等. 横纹肌肉瘤发生血液和骨髓侵袭 1 例[J]. *中华血液学杂志*, 2004, 25(7): 424. Li JY, Deng Q, Li YM, et al. Rhabdomyosarcoma blood and bone marrow invasion occurred an example of Hematology [J]. *Zhonghua Xue Ye Xue Za Zhi*, 2004, 25(7): 424. Chinese.
- [5] 邵靓婧, 曹红琴, 梅建刚, 等. 1 例前列腺胚胎性横纹肌肉瘤骨髓转移后细胞形态学分析并文献复习[J]. *现代肿瘤学*, 2013, 21(11): 2564-2567. Shao LJ, Cao HQ, Mei JG, et al. One case of prostate embryonal rhabdomyosarcoma morphological analysis of bone marrow cells after transfer and literature review, modern oncology [J]. *Xian Dai Zhong Liu Xue*, 2013, 21(11): 2564-2567. Chinese.
- [6] 李株坚, 陈灵侃, 廖兰芳. 颈部巨大胚胎横纹肌肉瘤 1 例[J]. *临床耳鼻咽喉头颈外科杂志*, 2014, 28(6): 429-430. Li ZJ, Chen LK, Liao LF. Neck huge embryonic rhabdomyosarcoma one case [J]. *Lin Chuang Er Bi Yan Hou Tou Jing Wai Ke Za Zhi*, 2014, 28(6): 429-430. Chinese.
- [7] Donaldson SS, Mesa J, Breneman JC, et al. Results from the IRS-IV randomized trial of hyperfractionated radiotherapy in children with rhabdomyosarcoma—a report from the IRSG1 [J]. *Int J Radiat Oncol Biol Phys*, 2001, 51(3): 718-728.

(收稿日期: 2014-05-20 本文编辑: 王玉蔓)