

· 临床研究 ·

膜诱导技术治疗成人长骨慢性骨髓炎早期临床疗效

解冰, 田竞, 荆延峰, 周大鹏, 项良碧
(沈阳军区总医院骨科, 辽宁 沈阳 110016)

【摘要】 目的:探讨膜诱导技术治疗成人长骨慢性骨髓炎清创后大段骨缺损的早期临床疗效。**方法:**2010 年 3 月至 2012 年 3 月共收治成人长骨慢性骨髓炎 23 例,男 15 例,女 8 例;年龄 26~49 岁,平均 35.2 岁;16 例初始损伤为开放性骨折,6 例为闭合性骨折,1 例无骨折病史。胫骨 12 例,股骨 7 例,肱骨 3 例,尺桡双骨 1 例;骨干 19 例,干骺端 4 例。病程 4~13 个月,平均 6.9 个月。所有患者采用膜诱导技术分 2 个阶段治疗,记录患肢术后并发症、骨愈合时间及功能情况,并采用中文版 SF-36 量表评定手术疗效。**结果:**所有患者获随访,时间 18~43 个月,平均(27.6±5.3)个月。术后 2 例出现皮瓣边缘部分坏死,1 例髂骨切口浅表感染,余无明显围手术期并发症发生。20 例获得 I 期骨愈合,平均愈合时间 4.6 个月(3~7 个月),其中 16 例下肢手术患者完全负重时间 5.2 个月(4~8 个月);3 例随访期间出现感染,再次接受膜诱导手术后达到完全骨愈合。末次随访时 SF-36 量表各维度得分及总分较术前改善。**结论:**膜诱导技术可以有效解决成人长骨慢性骨髓炎清创后大段骨缺损问题,显著缩短治疗周期,手术操作简单,术后并发症少,患肢功能恢复良好,早期疗效满意。

【关键词】 骨髓炎; 创伤和损伤; 成年人; 外科手术

DOI:10.3969/j.issn.1003-0034.2015.01.011

Early effect of induced membrane technique for the reconstruction of chronic osteomyelitis defects in limbs of adult patients XIE Bing, TIAN Jing, JING Yan-feng, ZHOU Da-peng, and XIANG Liang-bi. Department of Orthopaedics, Shenyang Military Region General Hospital, Shenyang 110016, Liaoning, China

ABSTRACT Objective: To investigate the early clinical efficacy of induced membrane technique for reconstruction of large bone defects after debridement in adults with chronic osteomyelitis of limbs. **Methods:** From March 2010 to March 2012, a total of 23 adult patients with chronic osteomyelitis of limbs were treated in our department. There were 15 males and 8 females, with a mean age 35.2 years old (ranged from 26 to 49 years old). Sixteen patients had open fracture history. According to the lesion site, there were 12 cases of tibia, 7 cases of femur, 3 cases of humerus, and 1 case of both radius and ulna. Among them, 19 patients had diseases in diaphysis and 4 patients in the metaphysis. The mean interval from infection to operation was 6.9 months (ranged from 4 to 13 months). All the patients were treated by using induced membrane technique. The follow-up evaluation included clinical complications, time of bone healing, and limbs function. The Chinese version of SF-36 scores was used in the assessment of quality of life pre-and post-operation. **Results:** The average duration of follow-up was (27.6 ± 5.3) months (ranged from 18 to 43 months). Two patients had postoperative flap edge necrosis, 1 patient had superficial iliac incision infection, no obvious complications were recorded. Twenty patients obtained radiological union at a mean time of 4.6 months (ranged from 3 to 7 months). Among them, 16 patients treated with lower limbs surgery achieved full weight-bearing at about 5.2 months (ranged from 4 to 8 months) postoperatively. Four patients suffered from reinfection during follow-up, but 3 of them achieved complete bone healing after the second surgeries with induced membrane technique. At the final follow-up, there was a substantial improvement in each dimension scores and total scores of SF-36 as compared with those before surgery. **Conclusion:** When treating with adult chronic osteomyelitis of limbs, the induced membrane technique can effectively reconstruct large bone defects after debridement, significantly shorten treatment cycle, provide satisfactory results with minimal complications, promote good recovery of limbs function and require relatively simple operation technique.

KEYWORDS Osteomyelitis; Wounds and injuries; Adult; Surgical procedures, operative

Zhongguo Gu Shang/China J Orthop Trauma, 2015, 28(1):43-47 www.zggszz.com

通讯作者:项良碧 E-mail:xiangliangbi1963@126.com

Corresponding author: XIANG Liang-bi E-mail:xiangliangbi1963@126.com

长骨慢性骨髓炎一直是骨科疾病治疗中较为棘手的问题,其治疗的关键是要彻底清除死骨及感染骨质,但如何重建清创后遗留的大段骨缺损却是一

个难题,其结果直接影响患肢术后形态及功能恢复^[1]。传统的植骨手术对于小段骨缺损可以取得很好的疗效,但在大段骨缺损治疗时却存在供骨量有限及骨吸收明显等问题,手术疗效往往较差^[2]。针对包括创伤后骨髓炎在内的大段骨缺损等情况,目前临床上常采用骨牵引延长技术和带血管的骨移植技术,但这两种手术方法操作复杂、并发症多,疗效常不能令人满意^[3-4]。最近, Masquelet 等^[5]报道采用一种新方法治疗长骨较大范围骨缺损,并在骨缺损达 25 cm 患者的治疗中获得了很好的疗效,其将之命名为膜诱导技术(又称 Masquelet 技术)。该技术通过在骨缺损处诱导形成膜结构,然后采用自体松质骨进行移植,从而治疗大范围骨缺损。有研究报道,该技术已在创伤后及肿瘤切除后大段骨缺损治疗上取得满意疗效,但对慢性骨髓炎治疗效果的报道仍十分有限^[6-8]。2010 年 3 月至 2012 年 3 月我科采用膜诱导技术治疗成人长骨慢性骨髓炎 23 例,早期疗效满意,现报告如下。

1 资料与方法

1.1 临床资料

本组 23 例,男 15 例,女 8 例;平均年龄 35.2 岁(26~49 岁)。16 例初始损伤为开放性骨折,6 例为闭合性骨折,1 例无骨折病史,22 例曾接受过内固定手术治疗。根据病灶部位:胫骨 12 例,股骨 7 例,肱骨 3 例,尺桡双骨 1 例。其中,骨干 19 例,干骺端 4 例。病程 4~13 个月,平均 6.9 个月。纳入标准:(1)年龄 18 岁以上,60 岁以下;(2)四肢长骨;(3)符合慢性骨髓炎诊断^[9];(4)手术中证实清创后骨缺损 ≥ 6 cm;(5)随访时间 >1 年。排除标准:(1)年龄 18 岁以下或 60 岁以上;(2)非四肢长骨;(3)不符合慢性骨髓炎诊断;(4)随访时间 <1 年;(5)病历资料不完整。

1.2 手术方法

手术由同一医生完成。参照 Masquelet 等^[10]文献报道手术方式,分 2 个阶段进行手术。2 次手术均在全麻下进行,患者取仰卧位,常规消毒、铺单。第 1 阶段先行患肢感染灶彻底清创,清除感染或坏死皮肤、皮下组织及筋膜,彻底清除死骨或可疑骨质,直至正常骨皮质界面。重新复位骨缺损两端骨干,恢复正常力位、力线。根据受累部位及缺损情况采用锁定钢板或髓内钉相对稳定固定骨缺损两端,再按比例(1:20)将混有抗生素(万古霉素或庆大霉素)的聚甲基丙烯酸甲酯骨水泥(PMMA)搅拌均匀并塑形,在骨水泥凝固前将其置入骨缺损区并连接骨折断端,最后根据软组织缺损情况采用直接缝合、游离或转移皮瓣覆盖修复缺损软组织。第 2 阶段手术在第 1 次术后 6~8 周实施,此时局部软组织愈合良好。切开并逐层

分离软组织后,可见骨缺损处骨水泥周围形成膜结构包绕(即诱导膜),小心纵向切开诱导膜,完整取出填充的骨水泥。评估内固定物(锁定钢板或髓内钉)牢靠程度,必要时重新更换内固定物,确保骨缺损两端牢固固定。以髌臼锉于一侧髌骨内侧取骨,获取粉碎松质骨、皮质骨混合颗粒,然后在诱导膜内填充碎骨颗粒(如缺损较多,需辅以人工骨,但人工骨与自体骨比例不超过 1:3),仔细缝合诱导膜,完整包裹填充骨。最后清点纱布及器械无误后,生理盐水冲洗术区,常规放置引流条后逐层缝合至皮肤(图 1)。

术后注意事项:根据术前或术中细菌培养结果,2 个阶段之间静脉给予针对性抗生素治疗 6 周。第 2 阶段术后常规静滴抗生素 3 d,术后 12 d 拆线。术后 6 周内指导患者被动活动患肢邻近关节,期间禁止负重。术后 6 周复查 X 线片,根据骨痂形成及骨折愈合情况决定能否部分负重。术后 1 年内每个月门诊复查,1 年后每半年定期门诊随访。

1.3 观察指标与方法

手术期评价内容包括术后切口及植骨部位感染情况、2 个阶段手术间隔时间。随访期间记录患者骨缺损完全愈合时间、完全负重时间、患肢疼痛及肢体功能改善情况。采用中文版 SF-36 量表^[11]对患者手术前后生活质量进行评价,以末次随访时所得结果与术前结果进行比较。

1.4 统计学处理

采用 Microsoft 2003 Excel 进行数据录入,SPSS 17.0 软件进行统计分析,对资料进行正态性和方差齐性检验。若符合条件,数据以 $\bar{x} \pm s$ 表示,术前与术后定量资料比较采用配对设计定量资料的 t 检验。以 $P < 0.05$ 为差异有统计学意义。

2 结果

23 例均获随访,时间 18~43 个月,平均(27.6 \pm 5.3)个月。术后 2 例出现移植皮瓣边缘部分坏死,1 例出现髌骨切口浅表感染,给予加强换药后愈合良好,余无明显围术期并发症发生。23 例最终采用钢板固定 8 例,髓内钉固定 15 例(其中 2 例采用抗生素涂层髓内钉)。术中证实清创后平均骨缺损(8.3 \pm 6.2) cm(6~19 cm)。膜诱导 2 个阶段手术间隔 6~10 周,平均(7.4 \pm 2.6)周。

20 例获得 I 期骨愈合,平均愈合时间 4.6 个月(3~7 个月),其中 16 例下肢手术患者完全负重时间 5.2 个月(4~8 个月)。其余 3 例中 1 例术后 6 周出现感染,再次行膜诱导手术,于术后 6 个月获得骨愈合;另外 2 例改为 Ilizarov 外固定架骨牵引治疗,分别于术后 9、13 个月达到骨愈合。3 例随访期间(1 例为术后 24 个月,2 例为术后 18、20 个月)再次发生

感染, 其中 2 例再次接受膜诱导手术, 分别于术后 5、6 个月达到骨愈合; 另外 1 例除手术部位窦口(约 0.5 cm 大小)间断少量流脓外, 可拄拐正常行走 2 km 以上, 患肢无明显疼痛感, 一般健康状况良好, 患者拒绝接受手术治疗。

末次随访时, 19 例下肢手术患者均可在无痛状态下完全负重行走, 步态基本正常。4 例上肢手术患者亦可无痛持重。2 例存在下肢短缩, 分别为 1 cm 和 1.5 cm, 未行特殊治疗。SF-36 量表评分结果如表 1 所示, 与术前相比, 患者在生理功能、生理职能、躯体疼痛、总体健康、活力、社会功能、情感职能和精神健康 8 个维度得分及总分均提高。

表 1 慢性骨髓炎患者 23 例手术前后 SF-36 量表评分比较
Tab.1 Comparison of SF-36 scores of 23 patients with chronic osteomyelitis before and after operation

项目	SF-36 量表评分($\bar{x} \pm s$, 分)		t 值	P 值
	术前	术后		
生理功能	64.5±16.3	80.3±14.7	33	<0.01
生理职能	60.1±12.8	77.2±23.6	28	<0.01
躯体疼痛	56.1±15.2	81.3±18.5	19	<0.01
总体健康	40.4±13.1	60.9±17.5	21	<0.01
活力	37.0±13.3	59.4±15.7	17	<0.01
社会功能	46.1±18.4	81.0±17.9	10	<0.01
情感职能	63.1±16.4	77.4±22.1	66	<0.05
精神健康	55.1±12.9	65.9±14.4	69	<0.05
总分	52.7±18.6	75.3±17.7	30	<0.01

注: 术后评分以末次随访时得分为参考, 2 例行 Ilizarov 外固定架治疗患者的术后评分按接受 Ilizarov 治疗前最近 1 次得分计算

Note: SF-36 scores of the final follow-up was used for comparison. For 2 patients received Ilizarov fixation, the SF-36 scores at the latest follow-up before Ilizarov fixation was used for comparison

3 讨论

3.1 慢性骨髓炎治疗难点

随着医疗技术的发展, 如抗生素的应用以及积极的手术治疗, 骨髓炎病死率和致残率已显著降低, 但慢性骨髓炎仍是骨科医师所面临的最困难的难题和挑战之一。彻底的外科手术清创(包括清除死骨、感染骨质和不健康的软组织)是根治慢性骨髓炎的关键, 但彻底清创后经常会遗留较大骨缺损, 给下一步重建手术带来困难。针对较大范围骨缺损(缺损 ≥ 6 cm), 目前临床上常采用带血管的骨移植和骨牵引延长技术。前者虽然具有骨吸收少、愈合快、能够重塑骨皮质的优点, 但较多的受区和供区并发症限制了该技术的使用^[12]; 后者应用几十年也取得了不少成功, 但其缺陷仍十分明显, 如操作复杂、并发症多、

固定时间长及患者耐受性差等^[13]。

3.2 膜诱导技术应用优势及机制

膜诱导技术的出现为慢性骨髓炎清创后大段结构性骨缺损的治疗提供了一种新方法。该技术分为 2 个相对独立的手术阶段, 通过在骨缺损处诱导形成膜结构, 然后采用自体松质骨进行移植, 从而治疗大范围骨缺损^[10]。其手术操作简单, 对手术技术和器械条件等要求较低, 适应证相对较广, 从而使得技术应用范围逐渐扩大到创伤后骨缺损、恶性骨肿瘤切除后骨缺损以及慢性骨髓炎清创后骨缺损的修复重建等领域, 并均取得了较好的临床疗效^[7]。

在临床应用的成功也促使更多学者对体内诱导形成的膜结构进行深入研究。Viateau 等^[14]对羊体内诱导膜进行 HE 染色, 发现诱导膜由大量平行排列的 I 型胶原组成, 其间含有大量拉长的成纤维细胞样细胞。Pelissier 等^[15]分别在术后 2、4、6、8 周取出家兔诱导形成的自体膜结构进行分析, 发现诱导膜内富含血管内皮生长因子 (VEGF)、转化生长因子 (TGF)- $\beta 1$ 以及骨形态发生蛋白 (BMP)-2, 并且 BMP-2 在诱导膜形成 4 周时表达最高。最近, Aho 等^[16]首次对患者实施膜诱导手术后不同时间点诱导膜成分进行分析, 证实第 1 阶段术后 1 个月时诱导膜内 VEGF、IL-6 以及 I 型胶原表达量最高, 而到 2 个月时下降了 40% 以上。以上基础研究结果为膜诱导技术的临床进一步开展提供了有力的理论依据。目前认为, 诱导膜可以通过以下作用机制促进植骨成骨: (1) 封闭包绕植骨颗粒, 避免骨缺损区域软组织长入; (2) 有效地发挥骨传导作用; (3) 维持骨缺损区丰富的血管化, 产生一相对独立、稳定的骨诱导空间; (4) 创造一封闭环境, 使骨祖细胞及其相关因子得以富集保留。这是膜诱导技术第 2 阶段膜内植骨能够成功的基础。

本研究 23 例中, 20 例通过膜诱导手术获得了 I 期骨愈合。参考笔者既往采用传统手术方法治疗慢性骨髓炎经验, 无论在手术次数、治疗周期、总体费用、术后并发症以及手术成功率等方面均有所改善。从患者末次随访 SF-36 评分来看, 患者术后生活质量亦提高显著。本组 3 例为随访期间感染, 此时骨愈合达 1 年以上, 感染是否与膜诱导清创不彻底有关仍无法确定。1 例为术后 6 周感染, 考虑可能与第 2 阶段植骨前感染尚未完全控制有关。然而, 目前对于第 2 阶段植骨前感染控制情况的判断指标仍无确定标准。笔者采用术区 5 个不同组织部位采样、匀浆后高倍镜下中性粒细胞计数的方法评估感染控制情况 (<10 个/高倍镜认为感染已控制), 但是否可以此作为“金标准”仍待商榷。2 例(1 例胫骨中下段、1 例

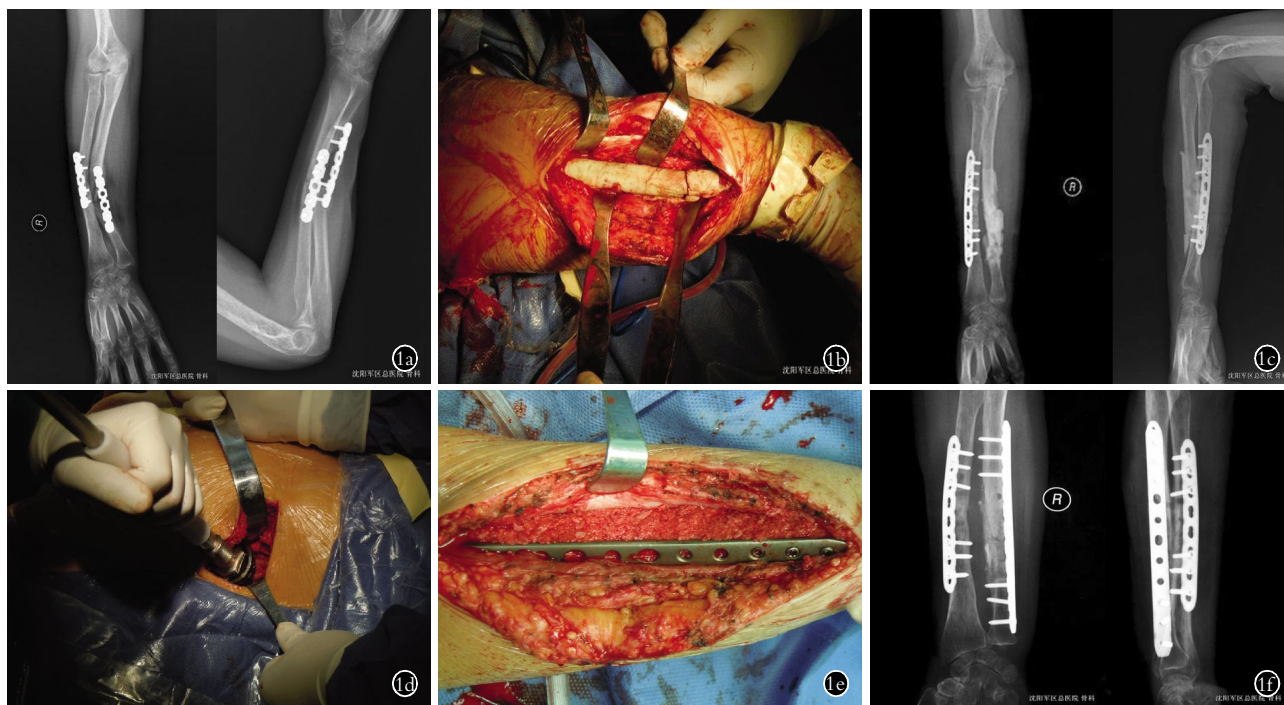


图 1 患者,女,43 岁,右尺、桡骨开放性骨折术后 9 个月,切口间断流脓 **1a.** 右前臂正侧位 X 线片示尺、桡骨钢板松动失效,骨折端吸收、硬化,可见死骨形成 **1b.** 桡骨骨折端清创后重新复位,钢板加压固定,间接稳定尺骨,尺骨骨折断端清创,抗生素骨水泥占位器塑形后置入骨缺损部位 **1c.** 术后 1 周右前臂正侧位 X 线片示尺骨骨缺损间抗生素骨水泥位置良好 **1d.** 术后 8 周行第 2 阶段手术,术中以髋臼铰取骨技术获取粉碎松质骨、皮质骨混合颗粒 **1e.** 将自体骨颗粒塑形填充于骨缺损处形成的诱导膜内(抗生素骨水泥已取出),两端钢板固定 **1f.** 术后 6 个月复查右前臂 X 线片示植骨部位完全骨愈合,尺骨形态良好,无明显缩短、成角畸形

Fig.1 A 43-year-old female patient with open fracture of both right ulna and radius after surgery for 9 months, and the incision repeatedly discharged pus **1a.** Right forearm X-ray showed plate loosening and failure, absorption and sclerosis of fracture edge, and visible sequestrum formation **1b.** Reduction and dynamic compression plate(DCP) fixation of radial fracture after debridement, which can indirectly stabilize the ulna, then debridement of all unhealthy bone of both ends of ulna fracture, and implantation of the well-shaped antibiotic bone cement into the bone defects **1c.** Postoperative X-ray at the 1st week showed the antibiotic bone cement was in a good position **1d.** The second phase surgery was carried out 8 weeks later. The acetabular file was used to get cancellous and cortical bone granules from the ilium **1e.** Autologous bone granules were well filled into the inside of the induced membrane that formed at the place of the bone defects, and both ends of ulna fracture were firmly fixed by DCP **1f.** Postoperative X-ray on the 6th month showed complete bone healing at the bone defects, with good morphology and no significant shortening or angular deformity of ulna

股骨中段)接受膜诱导手术失败,随访期间可见植骨端骨吸收明显,考虑可能与第 1 阶段放置抗生素骨水泥时包裹骨缺损一端范围较小,导致后期骨缺损端植骨量有限,或者与植骨后诱导膜缝合不严密,导致骨吸收有关。

3.3 膜诱导技术手术细节

Giannoudis 等^[17]强调应用该技术时需注意几点细节:(1)在第 1 阶段(诱导成膜阶段)骨缺损区填充骨水泥时要包裹两断端;(2)对胫骨骨缺损重建时,骨水泥填充时要尽可能填满胫腓骨间隙,以扩大接触面积,第 2 阶段去除骨水泥植骨时胫腓骨间隙也要尽可能填骨;(3)第 2 阶段去除骨水泥、植入松质骨之前,需要打通两侧髓腔。

本研究的主要不足之处在于病例数较少,随访时间相对较短,并且没有将膜诱导技术与传统手术方式进行比较。尽管如此,本研究结果仍具有一定说

服力,表明膜诱导技术可以有效解决成人长骨慢性骨髓炎清创后大段骨缺损问题,显著缩短治疗周期,手术操作简单,术后并发症少,患肢功能恢复良好。当然,关于膜诱导技术还有许多问题(如感染控制指标的确定、最佳植骨时机、何种内固定材料更好等)函待更深一步的研究来阐明。

参考文献

[1] Schmidt-Rohlfing B, Lemmen SW, Pfeifer R, et al. Osteomyelitis in adults. Diagnostic principles and therapeutic strategies[J]. Unfallchirurg, 2012, 115(1):55-66.
 [2] Khan SN, Cammisa FP Jr, Sandhu HS, et al. The biology of bone grafting[J]. J Am Acad Orthop Surg, 2005, 13(1):77-86.
 [3] Hariri A, Mascard E, Atlan F, et al. Free vascularised fibular graft for reconstruction of defects of the lower limb after resection of tumour[J]. J Bone Joint Surg Br, 2010, 92(11):1574-1579.
 [4] 龙超, 刘炳胜, 王玮, 等. 环形外固定架骨搬运治疗胫骨创伤后大段骨缺损[J]. 中国骨伤, 2013, 26(4):281-283.
 Long C, Liu BS, Wang W, et al. Transosseous osteosynthesis with

- annular external fixator for the treatment of long bone defect after tibial traumatic[J]. Zhongguo Gu Shang/China J Orthop Trauma, 2013, 26(4): 281-283. Chinese with abstract in English.
- [5] Masquelet AC, Fitoussi F, Begue T, et al. Reconstruction of the long bones by the induced membrane and spongy autograft[J]. Ann Chir Plast Esthet, 2000, 45(3): 346-353.
- [6] Karger C, Kishi T, Schneider L, et al. Treatment of posttraumatic bone defects by the induced membrane technique[J]. Orthop Traumatol Surg Res, 2012, 98(1): 97-102.
- [7] Chotel F, Nguibanda L, Brailon P, et al. Induced membrane technique for reconstruction after bone tumor resection in children: a preliminary study[J]. Orthop Traumatol Surg Res, 2012, 98(3): 301-308.
- [8] Levante S, Masquelet AC, Nordin JY. Coverage of chronic osteomyelitis of the ankle and the foot using a soleus muscle island flap, vascularized with retrograde flow on the posterior tibial artery [J]. Ann Chir Plast Esthet, 2009, 54(6): 523-527.
- [9] 王岩. 坎贝尔骨科手术学[M]. 第 11 版. 北京: 人民军医出版社, 2011: 568-575.
Wang Y. Campbell's Operative Orthopaedics[M]. 11th Edition. Beijing: People's Medical Publishing House, 2011: 568-575. Chinese.
- [10] Masquelet AC, Begue T. The concept of induced membrane for reconstruction of long bone defects[J]. Orthop Clin North Am, 2010, 41(1): 27-37.
- [11] Li L, Wang HM, Shen Y. Chinese SF-36 Health Survey: translation, cultural adaptation, validation, and normalisation[J]. J Epidemiol Community Health, 2003, 57(4): 259-263.
- [12] Ceruso M, Taddei F, Bigazzi P, et al. Vascularised fibula graft in-laid in a massive bone allograft; considerations on the bio-mechanical behaviour of the combined graft in segmental bone reconstructions after sarcoma resection[J]. Injury, 2008, 39(Suppl 3): S68-74.
- [13] Lovisetti G, Agus MA, Pace F, et al. Management of distal tibial intra-articular fractures with circular external fixation[J]. Strategies Trauma Limb Reconstr, 2009, 4(1): 1-6.
- [14] Viateau V, Bensidhoum M, Guillemin G, et al. Use of the induced membrane technique for bone tissue engineering purposes: animal studies[J]. Orthop Clin North Am, 2010, 41(1): 49-56.
- [15] Pelissier P, Masquelet AC, Bareille R, et al. Induced membranes secrete growth factors including vascular and osteoinductive factors and could stimulate bone regeneration[J]. J Orthop Res, 2004, 22(1): 73-79.
- [16] Aho OM, Lehenkari P, Ristiniemi J, et al. The mechanism of action of induced membranes in bone repair[J]. J Bone Joint Surg Am, 2013, 95(7): 597-604.
- [17] Giannoudis PV, Faour O, Goff T, et al. Masquelet technique for the treatment of bone defects: tips-tricks and future directions[J]. Injury, 2011, 42(6): 591-598.

(收稿日期: 2014-03-07 本文编辑: 连智华)

《中国骨伤》杂志 2015 年重点专题征稿通知

《中国骨伤》杂志本着坚持中西医并重原则, 突出中西医结合特色的办刊宗旨, 如期发布 2015 年征稿通知。以下是《中国骨伤》杂志 2015 年重点专题征稿的范围, 欢迎广大的读者和作者踊跃投稿。

1. 颈腰椎疾病微创治疗方法 (现代技术与传统方法的开发应用) 的选择
2. 腰椎间盘突出局限性高信号区 (HIZ) 与椎间盘内紊乱 (IDD) 的相关性
3. 脊髓损伤的早中期的诊疗及规范
4. 人工关节置换术围手术期的相关问题
5. 老年关节置换术围手术期处理和术前风险评估
6. 骨关节炎选择关节镜手术时的误区
7. 人工关节翻修术常见疑难问题的处理
8. 踝关节骨折畸形愈合的手术治疗
9. 关节镜在肩、肘、足踝和髋关节等疾病中应用
10. 髌骨骨折术后并发症的处理
11. 肢体畸形的修复与重建
12. 四肢开放性骨折伴软组织缺损的处理
13. 骨与软组织肿瘤的诊断、治疗和预后
14. 股骨头坏死外科分期治疗和远期疗效评价
15. 手法治疗在脊柱、关节和创伤疾病中的应用和探讨
16. 中医微创手术在脊柱、关节、创伤疾病中的应用和探讨

《中国骨伤》杂志社