

踝背伸位桥式钢丝夹板外固定在低龄儿童股骨干骨折的应用

周炎¹, 刘世清¹, 肖胜军², 瞿新丛², 方祖怡², 刘祥², 潘晓辉²

(1. 武汉大学人民医院骨科, 湖北 武汉 430060; 2. 罗田县人民医院骨科, 湖北 罗田 438600)

【摘要】 目的:探讨低龄儿童股骨干骨折应用踝背伸位桥式钢丝夹板外固定的治疗方法及临床疗效。**方法:**借鉴拱桥力学原理及结构形式设计踝背伸位桥式钢丝夹板,并于2006年6月至2012年6月应用于45例低龄儿童股骨干骨折的治疗。其中男31例,女14例;年龄8个月~5.5岁,平均3.2岁;股骨上1/3骨折14例,中1/3骨折26例,下1/3骨折5例;横形骨折20例,斜形骨折14例,螺旋形骨折6例,粉碎性骨折5例。定期复查X线片,随访观察影像学改变、并发症及临床疗效。**结果:**45例患儿随访6~21个月,平均12个月,骨折均在固定后5~7周(平均6周)达临床愈合。7例出现患肢软组织并发症,包括臀部压疮,足背及跟腱部表皮坏死等,经局部换药及拆除外固定后均愈合。随访期间原重叠、成角及侧方移位者经自身塑形改造,患肢均恢复正常力线关系及骨结构。根据Flynn临床疗效标准,优35例,良8例,可2例。**结论:**踝背伸位桥式钢丝夹板外固定治疗低龄儿童(6岁以内)股骨干骨折安全可行,操作简单,疗效满意,值得基层医院推广运用。

【关键词】 股骨骨折; 外固定器; 儿童

DOI: 10.3969/j.issn.1003-0034.2014.10.003

Application of bridge wire splint fixation on ankle dorsiflexion in femoral shaft fractures in young children ZHOU Yan, LIU Shi-qing*, XIAO Sheng-jun, QU Xin-cong, FANG Zu-yi, LIU Xiang, and PAN Xiao-hui. * Department of Orthopaedics, the Peoples' Hospital of Wuhan University, Wuhan 430060, Hubei, China

ABSTRACT Objective: To explore the technique and therapeutic effect of bridge wire splint fixation with ankle dorsiflexion for the treatment of femoral shaft fractures in young children. **Methods:** From June 2006 to June 2012, 45 young children with femoral shaft fractures were treated by bridge wire splint fixation with ankle dorsiflexion, which was designed according to arch bridge mechanical principle and structure. There were 31 males and 14 females with an average age of 3.2 years old ranging from 8 months to 5.5 years old; 14 cases were upper 1/3 femoral fractures, 26 cases were middle 1/3 femoral fractures, 5 cases were lower 1/3 femoral fractures; 20 cases were transverse fractures, 14 cases were oblique fractures, 6 cases were spiral fractures, and 5 cases were comminuted fractures. X-ray, follow-up imaging changes, clinical curative effect and complications were assessed. **Results:** Forty-five patients were followed up for 6 to 21 months (averaged 12 months). All fractures were reached clinical bone healing after 5 to 7 weeks (averaged 6 weeks) fixation. Seven cases appeared limb soft tissue complications, including buttocks bedsore, dorsal foot and Achilles tendon epidermal necrosis, and healed after dressing and removal of external fixation. During follow-up, the original overlap angle and lateral displacement were remodeled, and limbs were restored to the normal line of force and bone structure. According to Flynn standard, 35 cases got excellent results, 8 cases good, 2 cases fair. **Conclusion:** The bridge wire splint fixation with ankle dorsiflexion for the treatment of femoral shaft fractures in young children (less than 6 years old) is safe, feasible, simple, and has reliable effect, which can be applied in primary hospitals.

KEYWORDS Femoral fractures; External fixators; Child

Zhongguo Gu Shang/China J Orthop Trauma, 2014, 27(10): 804-808 www.zggszz.com

低龄儿童(6岁以内)骨骼愈合及塑形能力较强,此类患儿股骨干骨折采取保守疗法治疗时间相对较短,疗效较满意,目前仍作为首选方案^[1-3]。针对3岁以内儿童股骨干骨折的保守疗法,传统Bryant牵引在一定时期具有独特的优势,并取得了较为理

想的疗效。然而,在实际操作中需定期更换悬吊胶布带,操作繁琐,而且Bryant牵引具有年龄及体重的严格限制,并存在治疗风险,临床上发生患肢皮肤软组织并发症较为常见,甚至出现肢体血循环障碍,不仅使临床医师顾虑较多,而且令患儿家属难以理解。面对如此现状,临床医师宁愿选择手术疗法,避免后顾之忧。笔者借鉴拱桥力学原理及结构形式,利用钢丝夹板设计制作了踝背伸位桥式钢丝夹板外固定装

通讯作者:刘世清 E-mail: yanzhou0827@163.com

Corresponding author: LIU Shi-qing E-mail: yanzhou0827@163.com

置,于 2006 年开始应用于低龄儿童股骨干骨折的治疗,并不断总结改进,提高该外固定装置操作的精确性,本文探讨该技术治疗的临床疗效,为临床医务工作者特别是小儿骨科医师治疗低龄儿童股骨干骨折提供更好的选择及更大的便利。

1 临床资料

2006 年 6 月至 2012 年 6 月,应用踝背伸位桥式钢丝夹板外固定治疗低龄儿童股骨干骨折 45 例,男 31 例,女 14 例;年龄 8 个月~5.5 岁,平均 3.2 岁;股骨上 1/3 骨折 14 例,中 1/3 骨折 26 例,下 1/3 骨折 5 例;横形骨折 20 例,斜形骨折 14 例(长斜形骨折 9 例,短斜形骨折 5 例),螺旋形骨折 6 例,粉碎性骨折 5 例。左侧 18 例,右侧 27 例,均为闭合性损伤,无重要血管神经损伤。致伤原因:坠落伤 28 例,摔伤 14 例,车祸伤 3 例。合并多处骨折者 3 例(胫骨骨折 2 例,肱骨骨折 1 例),复合伤(颅脑损伤及额面部烫伤)1 例。受伤至固定时间 2 h~5 d,平均 4 d。除 6 例急诊固定外,余患儿均行患肢水平皮牵引临时制动。本组治疗前均经患儿家属知情同意并获得医院伦理学委员会批准。

2 治疗方法

2.1 踝背伸位桥式钢丝夹板外固定装置的设计及改进 借鉴拱桥力学原理及结构形式,利用钢丝夹板设计制作踝背伸位桥式钢丝夹板外固定装置。2006 年 6 月至 2009 年 6 月,笔者设计桥式钢丝夹板外固定装置膝部及踝部均弯曲 90°^[4]。2009 年 6 月对该装置进行改进,根据患儿健侧肢体长度将钢丝夹板弯曲,确定踝背伸位桥式钢丝夹板大腿部及小腿长度,踝部弯曲 90°,膝后弯曲 100°~110°,钢丝夹板大腿部长度为健侧坐骨结节至腘窝长度加上 3~4 cm,小腿部长度为健侧腘窝至足跟底长度加上 1.5~2 cm。力学分析见图 1。

2.2 手术方法 在氯胺酮全麻下,手法改善骨折力线关系后,将患肢置于外固定装置上,膝部垫棉花保护腘窝部血管、神经,足背部用布胶带固定于踝关节背伸 90°,患肢外展 30°放置,用绷带将肢体与外固定装置固定成整体。C 形臂 X 线机透视正侧位,了解骨折断端对位对线关系。根据骨折断端关系,大腿前方及两侧加用小夹板固定,必要时加内衬垫。2~3 d 后复查 X 线片,随时调整夹板松紧度,观察患肢趾端血液循环及感觉变化,定期复查 X 线片(外固定 3 d 后复查,1 周后每周复查 1 次,3 周后每 2 周复查 1 次,2 个月每 3 个月复查 1 次)。

3 结果

3.1 疗效评价标准 根据 Flynn 等^[5]疗效评价标准:优,双下肢等长,无畸形,各关节功能正常,X 线

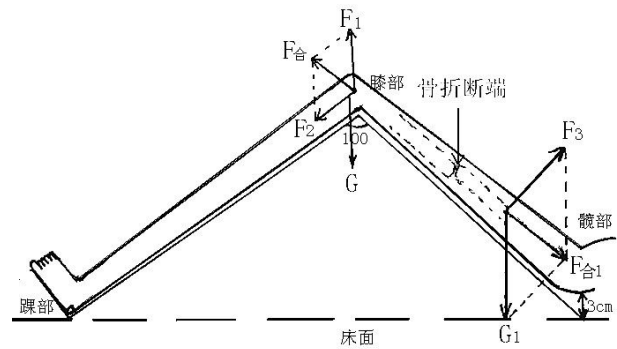


图 1 踝背伸位桥式钢丝夹板外固定力学分布示意图 F_1 :踝背伸位桥式钢丝夹板对膝关节作用力; F_2 :踝关节背伸固定后牵引力; F_3 :踝背伸位桥式钢丝夹板对大腿部作用力; G :患肢膝部重力; G_1 :患肢大腿部重力; $F_{合}$:作用于骨折远端大腿纵轴方向牵引合力; $F_{合1}$:作用于骨折近端大腿纵轴方向对抗牵引合力

Fig.1 The mechanical distribution diagram of bridge wire splint fixation with ankle dorsiflexion F_1 :Wire splint forces on the knee; F_2 :The traction force after fixed ankle dorsiflexion; F_3 :The force of wire splint on the thigh; G :Gravity of knee; G_1 :Gravity of affected limb thigh; $F_{合}$:The traction force acting on the fracture of distal thigh longitudinal axis; $F_{合1}$:The traction force acting on the fracture of proximal thigh longitudinal axis

片检查达解剖复位或近似解剖复位;良,髌、膝等关节功能正常,无明显畸形,患肢短缩<10 mm,X 线片示骨折端近似解剖复位;可,患肢短缩在 20 mm 内,髌、膝关节屈伸障碍在 5°~15°范围内,X 线片示骨折端达功能复位标准;差:患肢短缩>20 mm,髌、膝关节屈伸障碍>15°,骨折端成角>15°,患儿有跛行,X 线片示复位达不到功能复位标准。

3.2 疗效评价结果 本组病例均获得随访,随访时间 6~21 个月,平均 12 个月。住院时间 7~25 d,平均 18 d。固定 5~7 周(平均 6 周)后拆除外固定。出院时骨折复位情况:解剖复位 13 例,侧方移位 1/2 以内 15 例,1/2 以上 8 例,骨折断端重叠移位 1.5 cm 以内或前后方向成角小于 15°者 9 例。所有患儿骨折在固定后 5~7 周(平均 6 周)达临床愈合,拆除外固定后进行非负重髌、膝关节功能练习,康复训练 1 个月后逐步下地负重行走。外固定装置拆除前,7 例出现患肢软组织并发症,包括臀部压疮 2 例及 6 例均出现足背及跟腱部表皮坏死,经局部换药及拆除外固定后均愈合。随访期间原重叠、成角及侧方移位者经自身塑形改造,患肢均恢复正常力线关系及骨结构。按上述疗效评价标准,优 35 例,良 8 例,可 2 例。典型病例见图 2~3。

4 讨论

股骨干骨折是儿童生长发育期间一种常见的骨折,占儿童骨损伤的 1.6%^[6],发病率为 1/5 000,男女发病比率为 2.6:1,2~4 岁是发病高峰^[7]。儿童股骨干骨折具有骨折愈合快,自我矫形、塑形能力强,常有

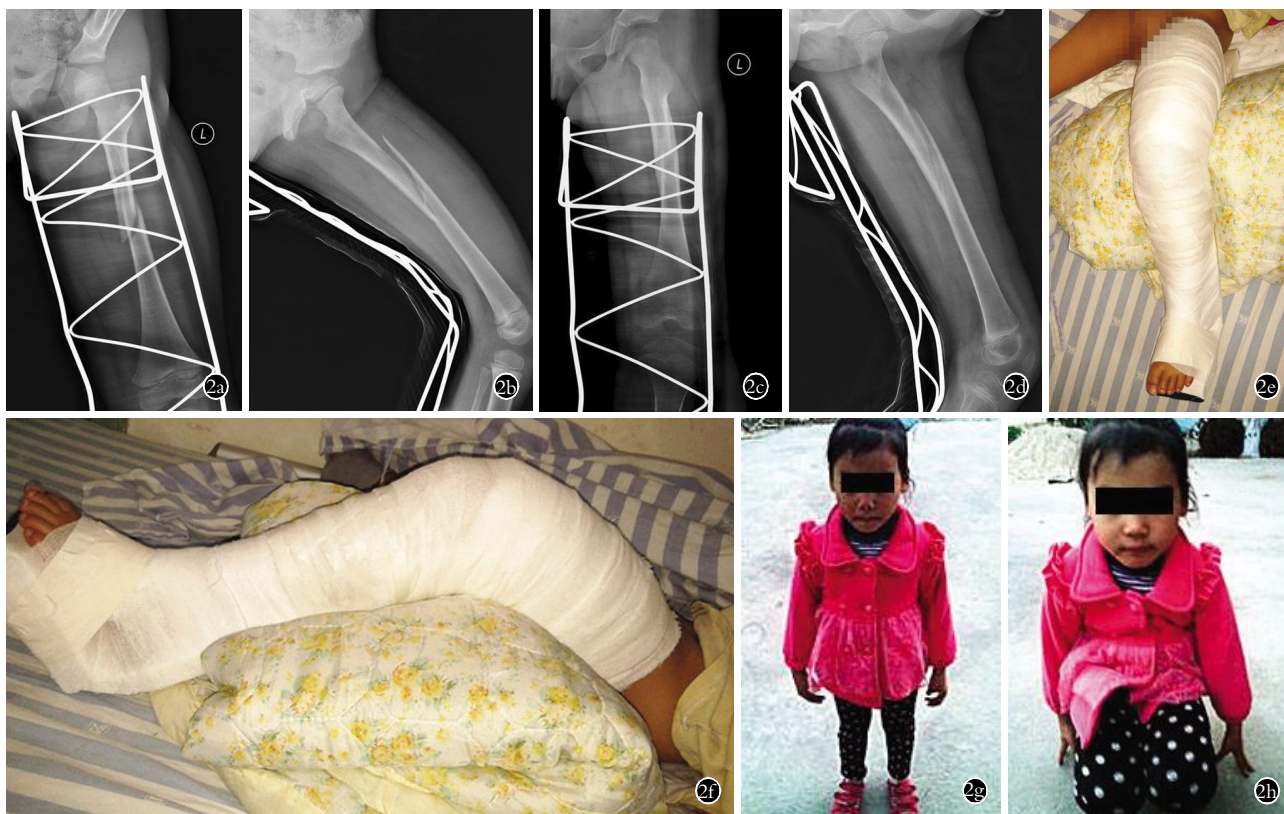


图 2 患儿,女,5.2 岁,股骨中段长斜形骨折 2a,2b. 踝背伸位桥式钢丝夹板固定后 X 线片 2c,2d. 固定 6 周后 X 线片 2e,2f. 患肢固定后图片 2g,2h. 伤后 16 个月随访肢体功能

Fig.2 A 5.2-year-old girl with long oblique fracture in middle femur 2a,2b. The X-rays after bridge wire splint fixation with ankle dorsiflexion 2c,2d. The X-rays after 6 weeks' fixation 2e,2f. The picture after fixation 2g,2h. The limb function at 16 months during follow-up

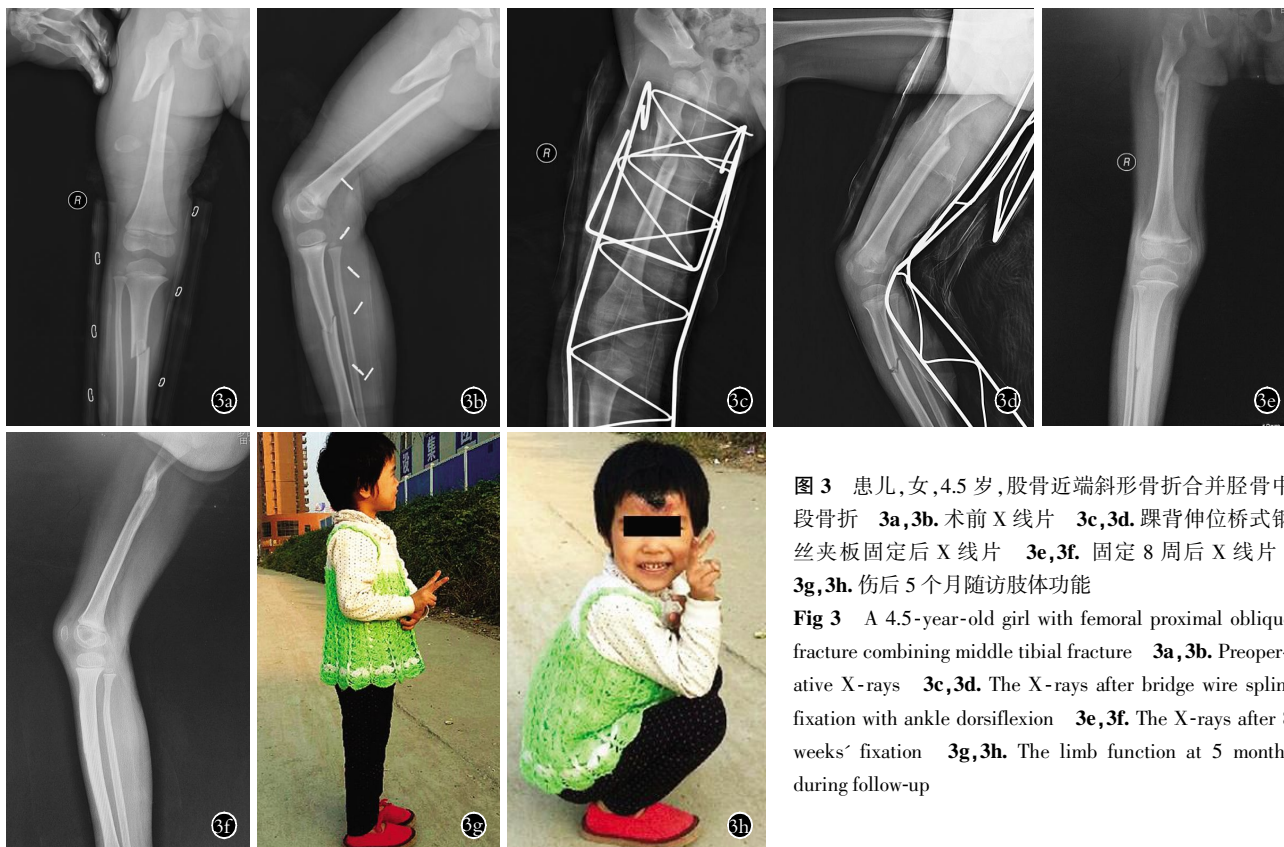


图 3 患儿,女,4.5 岁,股骨近端斜形骨折合并胫骨中段骨折 3a,3b. 术前 X 线片 3c,3d. 踝背伸位桥式钢丝夹板固定后 X 线片 3e,3f. 固定 8 周后 X 线片 3g,3h. 伤后 5 个月随访肢体功能

Fig 3 A 4.5-year-old girl with femoral proximal oblique fracture combining middle tibial fracture 3a,3b. Preoperative X-rays 3c,3d. The X-rays after bridge wire splint fixation with ankle dorsiflexion 3e,3f. The X-rays after 8 weeks' fixation 3g,3h. The limb function at 5 months during follow-up

过度生长等特点,骨折有一定成角及短缩能在生长过程中得到纠正,年龄越小,矫正能力越强,不会遗留永久性畸形^[8],因此低龄儿童股骨干骨折应首选非手术疗法。3岁以内及体重不超过7 kg儿童股骨干骨折采用Bryant牵引治疗以往被许多临床骨科医师采用,并取得了较好的疗效。随着社会发展和人们生活质量的提高,Bryant牵引技术因在年龄及体重上有严格限制,而且治疗过程中皮肤软组织并发症非常常见,患儿家属不易接受,患儿难以长期配合,随时需调整牵引高度或重新悬吊^[4],增加了医务工作者工作量,使得该技术逐渐被弃用。髌“人”字石膏固定因难以长期维持原始的复位状态,不便于调整骨折力线关系,且护理不便,亦逐渐被弃用。所以,寻找可替代的治疗方法显得尤为重要。

Hedin等^[9]提出小儿股骨干骨折的治疗原则是使用简单有效、并发症少、较短住院期和以自身最具优势的治疗方法处理骨折。许多学者针对儿童股骨干骨折尝试了各种外固定,报道了许多桥形设计装置,如桥形架^[8]、桥式架^[10-11]、直角架^[12]等。这些外固定装置的运用在一定程度上减少或避免了患肢皮肤软组织的额外损伤,且操作相对简便,有逐渐取代Bryant牵引之势。笔者借鉴了拱桥力学原理及结构形式,并进一步完善了装置结构,将踝关节背伸90°位固定,使力学更加合理,从而达到更加稳定的固定效果,亦是该技术的优势所在。运用踝背伸位桥式钢丝夹板外固定治疗,股骨干骨折断端旋转及分离移位不易发生。低龄患儿骨折断端前后成角10°~15°,重叠短缩2 cm以内,在生长发育过程中可自行矫正;侧方成角应小于15°,防止严重的内外翻畸形导致股骨髁部发育不良^[13]。此时通过调整患肢外展角度,以及大腿前方及两侧加用带内衬垫的小夹板固定,可纠正明显的成角移位。

儿童股骨干骨折断端的稳定是需要克服肌肉牵拉的干扰以及断端两侧反向持续牵引作用力维持。踝背伸位桥式钢丝夹板近端借鉴了传统Bryant牵引技术,将臀部悬空放置,由臀部自身重力作用产生向下的牵引力,如何才能产生作用于骨折远端的对抗牵引力呢?笔者将桥式外固定支架踝背伸90°位设计,患肢踝关节背伸90°位固定后可形成一定张力,产生沿小腿纵轴方向向远端的牵引力,并在患肢膝部通过力的合成形成作用于骨折远端对抗牵引合力,两股力量的持续作用保障了牢靠的固定效果,而且患肢踝关节背伸90°为功能位固定,减少了功能康复的时间。但同时需注意踝背伸后局部张力对足背部软组织及趾端血循环的影响。张力过小难以产生沿小腿纵轴方向适宜牵引力,骨折断端难以稳定;张

力过大会损伤足背部软组织,严重者致足趾血循环障碍。对于初次运用者如何掌握踝背伸固定后的张力?笔者通过大量的临床实践,观察并测量了相关指标,得出了通过规定踝背伸位桥式钢丝夹板小腿长度来间接掌握局部张力。踝背伸位桥式钢丝夹板小腿长度为健侧腓窝至足跟底长度加上1.5~2 cm较为适宜,固定后不仅能抵消患肢小腿软组织牵拉后的代偿,还能产生一定强度的牵引力。大腿长度的精确性相对于小腿长度可适当放宽,但需把握在一定范围,因为股骨干骨折的复位质量在一定程度上影响了大腿长度。低龄儿童股骨干骨折短缩2 cm以内可以通过日后塑形矫正,分离移位必须完全纠正,同时需考虑固定后臀部空出3 cm左右的距离,在此情况下,根据直角三角形勾股定理,外固定器大腿长度为健侧坐骨结节至腓窝长度加上3~4 cm[5 cm-2 cm(或1 cm)]为适宜。笔者通过临床观察,踝背伸位桥式钢丝夹板大腿部及小腿长度参照上述参数设计时疗效确切。踝背伸位桥式钢丝夹板外固定装置膝部弯曲100°~110°,通过力的合成可产生作用于骨折远端相对较大的牵引合力,同时可兼顾臀部重力作用产生的对骨折近端牵引合力。目前该装置的设计较以往(设计膝部弯曲90°)更为科学,使其可操作性及可重复性更好。踝背伸位桥式钢丝夹板外固定装置相比传统Bryant牵引技术,对患儿年龄及体重要求稍宽松,该技术适用于学龄前儿童(6岁以内),对于学龄期儿童(6岁以上)难以保障固定效果。

本组运用踝背伸位桥式钢丝夹板外固定装置治疗过程中7例患肢出现软组织并发症,但均为软组织的轻微损伤,范围局限,术前告知患儿家属大多能够理解,通过局部换药及拆除外固定后容易愈合,不影响患肢功能康复。笔者设计的踝背伸位桥式钢丝夹板外固定装置治疗低龄儿童(6岁以内)股骨干骨折,具有操作简单、固定牢靠、护理方便、并发症少、对设备及器械没有特殊要求等优点,为临床骨科医师提供了一种科学的、可行的治疗方法,亦是传统中医骨伤科学特色及工程力学原理的良好体现,值得基层医院推广运用。但同时笔者认识到该技术在稳定髌关节方面存在一定欠缺,可将外固定装置固定范围延伸至腰背部,达到更加稳定的固定效果,并设想将该外固定设计成可供调节的机械化装置,将其转化为产品,使其运用更加方便快捷,这是我们下一步努力的方向。

参考文献

- [1] 郭志坚,陈剑锐. 儿童股骨干骨折的手术治疗进展[J]. 中华小儿外科杂志, 2012, 32(12): 939-942.
Guo ZJ, Chen JR. The surgical treatment of femoral fractures in chil-

- dren[J]. Zhonghua Xiao Er Wai Ke Za Zhi, 2012, 32(12): 939-942. Chinese.
- [2] Poolman RW, Kocher MS, Bhandari M. Pediatric femoral fractures: a systematic review of 2422 cases[J]. J Orthop Trauma, 2006, 20(9): 648-654.
- [3] Frech-Dgrfler M, Hasler CC, Häcker FM. Immediate hip spica for unstable femoral shaft fractures in preschool children: still an efficient and effective option[J]. Eur J Pediatr Surg, 2010, 20(1): 18-23.
- [4] 周炎, 瞿新丛, 方祖怡, 等. 桥式钢丝夹板外固定与 Bryant 牵引治疗小儿股骨干骨折的病例对照研究[J]. 中国骨伤, 2011, 24(3): 236-239.
- Zhou Y, Qu XC, Fang ZY, et al. Controlled clinical trial between bridge wire splints and Bryant traction for the treatment of children with femoral shaft fractures[J]. Zhongguo Gu Shang/China J Orthop Trauma, 2011, 24(3): 236-239. Chinese with abstract in English.
- [5] Flynn JM, Schwend RM. Management of pediatric femoral shaft fractures[J]. J Am Acad Orthop Surg, 2004, 12(5): 347-359.
- [6] Sela Y, Hershkovich O, Sher-Lurie N, et al. Pediatric femoral shaft fractures: treatment strategies according to age-13 years of experience in one medical center[J]. J Orthop Surg Res, 2013, 8: 23.
- [7] Beaty JH, Kasser JR. Rockwood and Wilkins' Fractures in Children [M]. Philadelphia: Lippincott Williams & Wilkins, 2001: 941-980.
- [8] 邹坤明. 桥形架结合夹板外固定治疗儿童股骨干骨折[J]. 实用诊断与治疗杂志, 2003, 17(4): 328-329.
- Zou KM. Bridge frame combined with splint external fixation for treatment of femoral fracture in children[J]. Shi Yong Zhen Du-an Yu Zhi Liao Za Zhi, 2003, 17(4): 328-329. Chinese.
- [9] Hedin H, Hjorth K, Rehnberg L, et al. External fixation of displaced femoral shaft fractures in children: a consecutive study of 98 fractures[J]. J Orthop Trauma, 2003, 17(4): 250-256.
- [10] 宋相建, 陈留如, 程富礼. 桥式架治疗小儿股骨干骨折体会[J]. 医药论坛杂志, 2007, 28(4): 96-97.
- Song XJ, Chen LR, Cheng FL. Bridge frame treatment[J]. Yi Yao Lun Tan Za Zhi, 2007, 28(4): 96-97. Chinese.
- [11] 平春峰, 辛峰. 手法整复、自制桥式架外固定治疗儿童股骨干骨折临床观察[J]. 中医学报, 2012, 27(12): 1579-1580.
- Ping CF, Xin F. Technique reduction and homemade bridge bracket external fixation treatment clinical observation of children femoral fractures[J]. Zhong Yi Xue Bao, 2012, 27(12): 1579-1580. Chinese.
- [12] 莫贤跃, 吴东敏, 蒋荣玉. 手法复位直角架及小夹板外固定治疗儿童股骨干骨折[J]. 广西中医药大学学报, 2012, 15(3): 22-23.
- Mo XY, Wu DM, Jiang RY. Gimmick reset rectangular frame and small splint external fixation to treat children femoral fracture[J]. Guang Xi Zhong Yi Yao Da Xue Xue Bao, 2012, 15(3): 22-23. Chinese.
- [13] 潘少川. 实用小儿骨科学[M]. 第 2 版. 北京: 人民卫生出版社, 2005: 497-505.
- Pan SC. Practical Pediatric Bone Science[M]. 2nd Edition. Beijing: People's Medical Publishing House, 2005: 497-505. Chinese.

(收稿日期: 2014-01-20 本文编辑: 王玉蔓)

《中国骨伤》杂志 2015 年征订启事

《中国骨伤》杂志是中国中西医结合学会和中国中医科学院主办的国家级专业性学术期刊 (ISSN1003-0034, CN11-2483, 邮发代号 82-393, 国外代号 M587), 中国期刊方阵双奖期刊, 是美国《医学索引》(IM/MEDLINE)、荷兰《医学文摘》(EMBASE) 等国内外著名数据库收录期刊。

《中国骨伤》杂志的办刊宗旨是坚持中西医并重原则, 突出中西医结合特色, 执行理论与实践、普及与提高相结合的方针。主要报道中医、西医和中西医结合在骨伤科领域的科研成果、理论探讨和临床诊疗经验, 反映我国骨伤科在医疗、科研工作中的新进展, 以促进国内外骨伤科的学术交流。《中国骨伤》杂志设有专家述评、临床研究、基础研究、骨伤论坛、经验交流、影像分析、诊治失误、手法介绍、临床病例报告、文献综述、继续教育园地、科研思路与方法、国内外骨伤科医学动态以及医学书刊评价等栏目。

凡订阅《中国骨伤》杂志并参加继续教育园地试题答题者可获继续教育 I 类或 II 类学分。

《中国骨伤》杂志为月刊, 每月 25 日出版, 期刊内页采用 80 g 亚光铜版纸, 国际通用 16 开大版本, 96 页, 单价 25.00 元, 全年价 300.00 元。国内外公开发售, 全国各地邮局订阅, 邮发代号: 82-393。如错过征订机会, 杂志社亦可代办补订 (请直接汇款至杂志社), 国内订户我们将负责免费邮寄。

地址: 北京市东城区东直门内南小街甲 16 号《中国骨伤》杂志社; 邮编: 100700; 电话: (010)84020925, 64014411-2693; 传真: (010)84036581; 网址: <http://www.zggszz.com>; E-mail: zggszz@sina.com。