

·临床研究·

# 后内外不同入路治疗内侧延伸型后踝骨折疗效比较

蒋曙<sup>1</sup>, 尹善青<sup>2</sup>, 郭晓山<sup>3</sup>

(1. 衢州市柯城区人民医院, 浙江 衢州 324000; 2. 宁波市第六医院, 浙江 宁波 315000; 3. 温州医科大学附属第二医院, 浙江 温州 315000)

**【摘要】** 目的:探讨经后内侧和后外侧两种术式治疗内侧延伸型后踝骨折的临床疗效。方法:自 2008 年 1 月至 2011 年 1 月,采用空心拉力螺钉治疗内侧延伸型后踝骨折患者 25 例。15 例采用经后内侧切口入路拉力螺钉内固定(后内侧切口组),其中男 9 例,女 6 例;年龄 21~67 岁,平均(48.1±1.3)岁。按 Denis-Weber AO 骨折分型:A 型 5 例,B 型 6 例,C 型 4 例。10 例采用经后外侧切口拉力螺钉内固定(后外侧切口组),其中男 6 例,女 4 例;年龄 23~64 岁,平均(46.9±1.5)岁。Denis-Weber AO 骨折分型:A 型 3 例,B 型 5 例,C 型 2 例。记录并比较两组患者的手术时间、术中出血量、切口长度、X 线暴露次数及并发症发生情况,术后采用 Baird-Jackson 评定标准对两组患者的功能评价。结果:25 例患者均获随访,时间 12~49 个月,平均 20.6 个月。两组患者手术时间、术中出血量、X 线暴露次数、并发症情况比较差异有统计学意义( $P<0.05$ );两组患者疗效比较差异无统计学意义( $P>0.05$ )。结论:后内侧入路治疗内侧延伸型后踝骨折,可以在直视下显露和固定骨折块,具有手术耗时短、X 线暴露次数少、术中出血量少的优点,是值得选择的手术入路方式。

**【关键词】** 踝关节; 骨折; 外科手术

DOI: 10.3969/j.issn.1003-0034.2014.06.013

**Therapeutic effects of treatment of posterior malleolar fractures with medial-extension type through posteromedial and posterolateral incision** JIANG Shu, YIN Shan-qing\*, and GUO Xiao-shan. \*Ningbo No. 6 Hospital, Ningbo 315000, Zhejiang, China

**ABSTRACT Objective:** To explore clinical outcomes of posterior malleolar fractures with medial-extension type through posteromedial and posterolateral incision. **Methods:** From January 2008 to January 2011, 25 patients with posterior malleolar fractures with medial-extension type were treated by hollow lag screw. Among them, 15 patients were treated through posteromedial incision, including 9 males and 6 females, aged from 21 to 67 years old with an average of 48.1±1.3; there were 5 cases with type A, 6 cases with type B and 4 cases with type C, according to Denis-Weber classification. Ten patients were treated by through posterior-lateral incision, including 6 males and 4 females, aged from 23 to 64 years old with an average of 46.9±1.5; there were 3 cases with type A, 5 cases with type B and 2 cases with type C, according to Denis-Weber classification. Operation time, blood loss, length of incision, times of X-ray exposure and complications of two groups were recorded and compared, Baird-Jackson effective evaluation were applied for evaluate clinical outcomes. **Results:** All patients were followed up from 12 to 49 months with an average of 20.6 months. There were significant differences in operation time, blood loss, times of X-ray exposure and complications between two group ( $P<0.05$ ). While there was no obvious meaning in clinical outcomes between two groups ( $P>0.05$ ). **Conclusion:** Treating posterior malleolar fractures with medial-extension type through posteromedial approach can expose and fix fracture under direct vision, has advantages of shorter operation time, less X-ray exposure and blood loss, is a good choice of surgical approach.

**KEYWORDS** Ankle joint; Fractures; Surgical procedures, operative

Zhongguo Gu Shang/China J Orthop Trauma, 2014, 27(6):496-499 www.zggszz.com

踝关节骨折是临床上最常见的需要手术治疗的骨折之一,其中后踝骨折占有踝关节骨折 14%~44%<sup>[1]</sup>,最常见的后踝骨折类型为 Volkmann 骨折<sup>[2]</sup>,

此类骨折采用后外侧入路能较好的显露及固定 Volkmann 骨折块。笔者在临床中发现有些在 X 线显示为三踝骨折,而在 CT 扫描后证实为后踝骨折块延伸到内踝,有时内踝和后踝是 1 个骨折块,将其称为“内侧延伸型后踝骨折”<sup>[3]</sup>。目前对于内侧延伸型后踝骨折治疗方法目前缺乏相关报道,自 2008 年 1 月

通讯作者:尹善青 E-mail:yinnan\_106@163.com

Corresponding author: YIN Shan-qing E-mail:yinnan\_106@163.com

表 1 两组内侧延伸型后踝骨折患者术前一般资料比较

Tab. 1 Comparison of general data of patients with posterior malleolar fractures with medial-extension type before operation between two groups

组别	性别(例)		年龄 ( $\bar{x}\pm s$ , 岁)	伤后至手术时间 ( $\bar{x}\pm s$ , h)	致伤原因(例)		Denis-Weber AO 分型(例)		
	男	女			高处坠落伤	摔伤	A 型	B 型	C 型
后内侧切口组	9	6	48.1±1.3	7.3±2.6	10	5	5	6	4
后外侧切口组	6	4	46.9±1.5	8.5±1.8	7	3	3	5	2
检验值	$\chi^2=0.015$		$t=0.355$	$t=0.624$	$\chi^2=0.925$		$\chi^2=1.215$		
P 值	0.590		0.742	0.637	0.392		0.532		

至 2011 年 1 月,共收治内侧延伸型后踝骨折 25 例,采用经后内侧和后外侧入路两种术式治疗,疗效满意,现报告如下。

## 1 资料与方法

**1.1 临床资料** 本组 25 例,均为闭合性骨折。采用后内侧切口入路治疗 15 例,其中男 9 例,女 6 例;年龄 21~67 岁,平均(48.1±1.3)岁;高处坠落伤 10 例,摔伤 5 例;按 Denis-Weber AO 分型:A 型 5 例。B 型 6 例,C 型 4 例。10 例采用经后外侧切口入路治疗,其中男 6 例,女 4 例;年龄 23~64 岁,平均(46.9±1.5)岁;高处坠落伤 7 例,摔伤 3 例。按 Denis-Weber AO 分型:A 型 3 例,B 型 5 例,C 型 2 例。两组患者术前一般资料比较差异无统计学意义,具有可比性 ( $P>0.01$ ,见表 1)。

**1.2 治疗方法** 患者入院后详细予以常规下肢皮牵引,积极控制软组织肿胀,予消肿药物治疗。完善术前检查,待水泡、肿胀消退,软组织稳定后行手术治疗。

**1.2.1 后内侧入路** 硬膜外麻醉或全身麻醉,仰卧位,常规消毒后铺巾,皮肤切开沿着胫骨远端的跟腱后内侧边缘和內踝之间做 6~10 cm 的纵弧形切口,下端沿內踝下方弧向前侧,切开屈肌支持带,紧贴骨皮质剥离显露內踝及胫骨下端后缘,将內踝骨块掀开即可通过內踝间隙显露后踝骨折的对位情况。后踝复位后巾钳临时固定,再以螺钉由后向前固定,如果后踝骨折为 2 块,先固定外侧骨折再固定内侧骨折块。

**1.2.2 后外侧入路** 硬膜外麻醉或全身麻醉,仰卧位,常规消毒后铺巾,于腓骨后缘做一纵行切口。下端绕过外踝顶点向前 8~10 cm,切开腓骨后缘筋膜、腓骨肌支持带。将腓骨长、短肌腱,腓肠肌牵向内后方,显露后踝。由于后踝的关节面不能直视,因此根据胫骨下端后面骨折线对位情况以及术中 C 形臂 X 线透视判断后踝复位效果。满意后钻入克氏针 2 枚临时固定,由后向前拧入松质骨钉 1~2 枚。

**1.2.3 术后处理** 术后常规使用抗生素 3~7 d,石膏托固定 4 周后抬高患肢,2~3 d 开始进行踝趾关节

屈伸锻炼,5 d~3 周开始进行踝关节屈伸练习,3~5 个月 X 线片示骨折完全愈合后可下地逐渐负重。

## 1.3 观察项目与方法

**1.3.1 一般情况观察** 记录并比较两组患者的手术时间、术中出血量、切口长度、及 X 线暴露次数,观察两组患者术后并发症发生情况。

**1.3.2 疗效评价标准** 采用 Baird-Jackson<sup>[4]</sup>功能评定标准从疼痛(25 分)、踝关节的稳定性(10 分)、行走能力(10 分)、跑步能力(5 分)、活动范围(25 分)、X 线测量(25 分)等方面进行疗效评价,总分 100 分,其中 96~100 分为优,91~95 分为良,81~90 分为可,≤80 分为差。

**1.4 统计学处理** 采用 SPSS 13.0 软件进行统计学分析,定量资料用  $\bar{x}\pm s$  表示,采用两样本  $t$  检验进行比较,计数资料采用卡方检验进行比较。以  $P<0.05$  为差异有统计学意义。

## 2 结果

**2.1 一般情况结果** 25 例患者均获随访,时间 12~49 个月,平均 20.6 个月。两组患者手术时间、术中出血量、切口长度、X 线暴露次数比较差异有统计学意义( $P<0.05$ ,见表 2)。后内侧切口组有 1 例发生螺钉松动,后外侧切口组 3 例发生皮肤感染,1 例发生螺钉松动,两组术后并发症发生情况比较,差异有统计学意义( $Z=-3.624, P=0.022$ )。

表 2 两组内侧延伸型后踝骨折患者手术时间、术中出血量、切口长度、X 线暴露次数比较( $\bar{x}\pm s$ )Tab. 2 Comparison of operation time, blood loss, length of incision and X-ray exposure times between two groups( $\bar{x}\pm s$ )

组别	手术时间 (min)	术中出血量 (ml)	切口长度 (cm)	X 线暴露 次数
后内侧切口组	35.24±5.63	52.35±7.38	7.25±0.52	3.07±1.42
后外侧切口组	46.71±5.82	85.26±10.23	9.31±0.86	1.12±0.58
$t$ 值	7.345	24.613	17.251	7.362
$P$ 值	0.024	0.021	0.061	0.032

**2.2 治疗效果** 术后采用 Baird-Jackson 评分标准

表 3 两组内侧延伸型后踝骨折患者治疗效果根据 Baird-Jackson 评分比较( $\bar{x} \pm s$ , 分)

Tab. 3 Comparison of Baird-Jackson scores of patients with posterior malleolar fractures with medial-extension type between two groups ( $\bar{x} \pm s$ , score)

组别	病例数	疼痛	踝关节的稳定性	行走能力	跑步能力	活动范围	X 线测量评估	总分
后内侧切口组	15	24.4±0.6	9.0±0.9	8.5±1.1	4.5±0.5	23.4±1.2	23.5±1.1	94.3±5.1
后外侧切口组	10	24.1±0.7	8.5±1.5	8.3±1.4	4.4±0.3	23.5±1.1	23.4±1.2	93.6±4.1
t 值	-	2.229	2.32	3.02	3.48	3.16	2.69	4.38
P 值	-	0.14	0.18	0.14	0.12	0.11	0.102	0.131

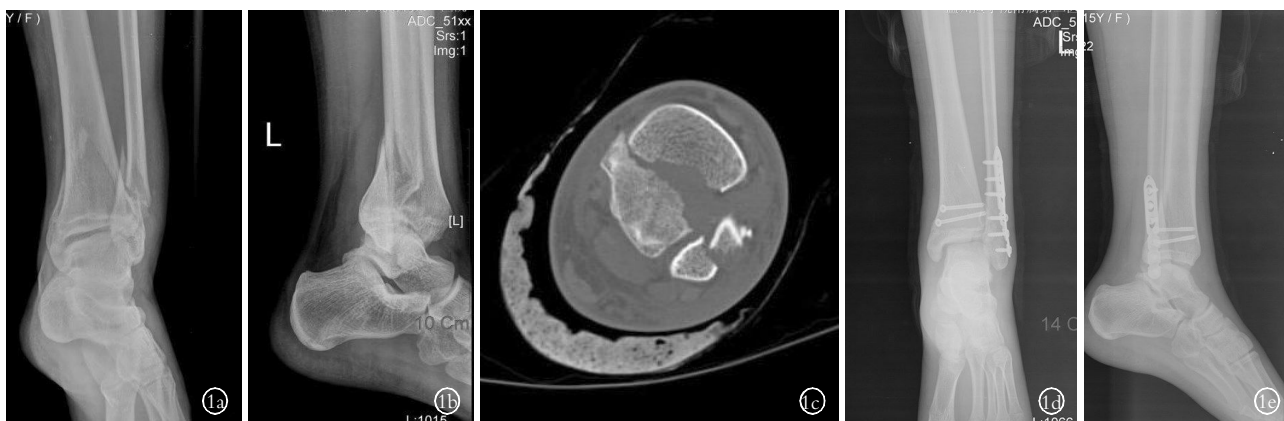


图 1 患者,女,25 岁,高处坠落伤致左内侧延伸型后踝骨折 1a,1b. 术前正侧位 X 线显示骨折线 1c. 术前 CT 扫描显示骨折线 1d,1e. 术后 1 周正侧位 X 线显示骨折复位良好

Fig.1 A 25-year-old female patient with left posterior malleolar fractures with medial-extension type caused by falling down 1a,1b. Preoperative AP and lateral X-rays could see fracture line 1c. Preoperative CT scanning showed fracture line 1d,1e. Postoperative AP and lateral X-ray at 1 week showed fracture reduction well

进行比较,结果见表 3。后内侧切开组:优 13 例,良 2 例;后外侧切口组:优 8 例,良 1 例,可 1 例。两组疗效比较差异无统计学意义( $P>0.05$ )。典型病例见图 1。

### 3 讨论

内踝延伸型后踝骨折指在 CT 横断面上后踝骨折线累及到内踝时的骨折<sup>[3]</sup>,对于内侧延伸型后踝骨折的治疗手术入路,尚存在争议,目前手术入路主要包括后外侧入路和后内侧入路<sup>[5-6]</sup>。笔者认为对于后外侧入路的手术方法术中使用的拉钩向内牵拉腓肠肌,及腓骨长、短肌腱后,从而暴露后踝骨折块,此入路优点为允许对后外侧后踝骨折进行观察和复位,有利于后踝骨折片的解剖复位,发现骨软骨碎片,距骨软骨损伤,但不能在直视下观察后踝的关节面,因此需要观察胫骨下端后面骨折线对位情况需通过术中 X 线透视情况判断后踝复位效果,有时需要多次拍摄 X 线片。Mingo-Robinet 等<sup>[7]</sup>提出对于后外侧型后踝骨折,如果不能随腓骨一起复位,则采用后外侧入路,因为此入路安全、容易、快速,且易于在后踝放置支持钢板,防止二次移位,对于后外侧入路固定顺序,一般由外而内,先进行腓骨外踝的固定,当跖屈踝关节,由于下胫腓后韧带的牵拉作用,当外

踝解剖复位后,后踝可自动复位,再行内踝骨折的复位固定。本研究发现对于内侧延伸型的后踝骨折行后外侧入路效果较差。同国外文献报道相似,2006 年 Bois 等<sup>[8]</sup>采用后外侧入路治疗 19 例 Plion 骨折,其中 6 例术后产生严重的切口并发症。笔者认为后外侧切口用于暴露内倾型后踝骨折暴露关节面骨折,可能导致软组织的过分剥离,这是后外侧切口较后内侧切口是引起切口并发症的一个主要原因。另外,若经踝关节前方螺钉直接固定后内侧骨折块,螺钉尖端可能穿透骨折块的薄层皮质,引起术后胫后肌腱炎,如果不穿透骨皮质,则螺钉的固定强度往往不够,所以也不宜采取。对于后内入路的固定顺序,也可先固定外踝骨折,但对于内侧延伸性后踝骨折可以在后内侧切口下直视固定,且可以实现垂直骨折线固定。Kao 等<sup>[9]</sup>使用后内侧入路治疗较大的后踝骨折,全部患者治疗效果满意。本研究也同样发现对于内侧延伸型后踝骨折采用后内侧切口,骨折显露明显,复位及内固定较后外侧入路方便。

本研究中两种手术入路的术后治疗效果均满意,两组的术后优良疗效比较无显著差异;但两组的手术时间、术中出血量、X 线暴露次数及术后并发症的发生情况比较差异具有统计学意义,原因可能为

后内侧入路可以在直视下固定骨折块,从而减少了手术固定时间、X 线暴露次数及术中出血量。后内侧切口组往往需要辅助切口固定外踝,两组的切口长度可能差异不大,后内侧切口组术中无需过分剥离软组织,术后的伤口感染的并发症也相应减少。

与后外侧入路相比,后内侧入路可以在直视下固定骨折块,能够提供很好的手术视野,可以达到关节面骨折的解剖复位、X 线暴露次数少、手术切口小、术中出血量少,另外后内侧切口容易实现螺钉垂直骨折线的固定、固定牢靠、术后螺钉松动等并发症发生率较低,并且在后内侧切口无须过多的软组织的剥离,术后感染等并发症较少。因此,对于内侧延伸型后踝骨折建议采用后内侧入路。

#### 参考文献

- [1] Koval KJ, Lurie J, Zhou W. Ankle fractures in the elderly: what you get depends on where you live who you see[J]. J Orthop Trauma, 2005, 19(9): 635-639.
- [2] 赵立勇, 徐禄基, 胡继功. 闭合复位经踝前拉力螺钉治疗 I 型后踝骨折[J]. 实用骨科杂志, 2011, 17(12): 1135-1136.  
Zhao LY, Xu LJ, Hu JG. Closed reduction and lag screw through the front ankle after ankle fracture treatment type I [J]. Shi Yong Gu Ke Za Zhi, 2011, 17(12): 1135-1136. Chinese.
- [3] Lauge-Hansen N. Fractures of the ankle. II. Combined experimental-surgical and experimental-mentgnologic investigations[J]. Arch Surg, 1950, 60(5): 957-985.
- [4] Baird RA, Jackson ST. Fracture of the distal part of the fibula with associated disruption of the deltoid ligament treatment without repair to deltoids ligament[J]. J Bone Joint Surg Am, 1987, 69(9): 1346-1347.
- [5] De Vries JS, Wiggman AJ, Sierevelt IN, et al. Long-term results of ankle fractures with a posterior malleolar fragment[J]. J Foot Ankle Surg, 2005, 44(3): 211-217.
- [6] 邓建华, 吴俊, 韩元龙, 等. 改良后外侧入路固定后踝骨折的疗效[J]. 国际骨科学杂志, 2011, 32(1): 60-62.  
Deng JH, Wu J, Han YL, et al. A modified posterolateral approach of posterior malleolus fractures[J]. Guo Ji Gu Ke Xue Za Zhi, 2011, 32(1): 60-62. Chinese.
- [7] Mingo-Robinet J, Abril Larrainzar JM, Valle Cruz JA. Posterolateral approach in trimalleolar ankle fractures: surgical technique[J]. Rev Esp Cir Orthop Traumatol, 2012, 56(4): 313-318.
- [8] Bois AJ, Dust W. Posterior fracture dislocation of the ankle: technique and clinical experience using a posteromedial surgical approach[J]. J Orthop Trauma, 2008, 22(9): 629-636.
- [9] Kao KF, Huang PJ, Chen YW, et al. Postero-medio-anterior approach of the ankle for the pilon fracture[J]. Injury, 2011, 31(2): 71-74.

(收稿日期: 2013-10-20 本文编辑: 李宜)

## 《中国骨伤》杂志 2014 年重点专题征稿通知

《中国骨伤》杂志 2014 年专题征稿工作如期进行, 以下是 2014 年拟刊出重点专题, 欢迎广大读者和作者踊跃投稿。

1. 脊柱手术并发症的预防和处理
2. 退变性脊柱侧凸的非手术及手术治疗的选择
3. 保守治疗在脊柱疾患中的疗效及评价
4. 关节内骨折术后感染的预防和处理
5. 关节软骨和韧带损伤修复与重建的远期疗效评估
6. 关节镜在关节创伤、软骨及滑膜病变的诊断与治疗
7. 人工关节置换术后感染翻修和并发症的相关问题
8. 人工关节远期疗效的评估
9. 髋臼骨折术后并发症的处理
10. 老年骨折围手术期感染的预防和处理
11. 四肢血管损伤的诊断与治疗
12. 四肢骨折的微创内固定手术
13. 骨与软组织肿瘤的诊断、治疗和预后
14. 非药物疗法治疗股骨头坏死临床疗效评价标准的探讨
15. 骨髓炎的诊断与治疗
16. 骨结核的诊断治疗。
17. 手法治疗在脊柱、关节和创伤疾病中的应用和机理探讨
18. 中医微创手术在脊柱、关节、创伤疾病中的应用和机理探讨

《中国骨伤》杂志社