

·临床研究·

# 颈椎前路融合术后相邻节段退变的手术治疗

占蓓蕾, 叶舟

(衢州中心医院骨科, 浙江 衢州 324000)

**【摘要】** 目的:探讨颈椎前路减压融合术后相邻节段退变的手术治疗方法与效果。方法:自 2000 年 3 月至 2011 年 3 月,采用手术治疗颈椎前路减压融合术后相邻节段退变患者 27 例,男 16 例,女 11 例;年龄 48~72 岁,平均 55.3 岁。术后通过 JOA 评分、影像学检查,评价手术疗效。结果:所有病例获得随访,时间 1.8~7.2 年,平均 3.6 年。病变节段减压充分、脊髓膨隆良好,内固定无松动,无颈椎节段不稳发生。术后神经根性痛消失,神经功能明显改善。术前、术后 3 d、末次随访 JOA 评分分别为 9.15±3.46, 13.96±2.79, 13.52±2.91, 手术前后比较差异有统计学意义( $P<0.05$ )。椎间高度和生理曲度与术前比较均有明显改善( $P<0.05$ )。结论:对于有脊髓神经症状体征的相邻节段退变应尽早手术治疗,以解除脊髓压迫,重建脊柱稳定,根据受压部位不同,采用合理的手术方法大多能获得满意的效果。

**【关键词】** 颈椎; 脊柱融合术; 手术后并发症; 相邻节段退变; 再手术

DOI: 10.3969/j.issn.1003-0034.2014.02.012

**Surgical treatment for adjacent spinal segment degeneration after anterior cervical fusion** ZHAN Bei-lei and YE Zhou. Department of Orthopaedics, Central Hospital of Quzhou, Quzhou 324000, Zhejiang, China

**ABSTRACT** **Objective:** To explore the surgical method and its effects of adjacent spinal segment degeneration after anterior cervical fusion. **Methods:** From March 2000 to March 2011, 27 patients with spinal segment degeneration who had accepted the operation of anterior cervical fusion were treated with surgical treatment. There were 16 males and 11 females with an average age of 55.3 years (ranged from 48 to 72 years). JOA scores and image examination were used to evaluate the clinical effects. **Results:** All patients were followed up for 1.8 to 7.2 years with an average of 3.6 years. All pathological segments obtained fully decompression with good spinal bombe, no internal fixation loosening and cervical spine instability were found. Nerve root pain had disappeared and nerve function had significantly improved. Before operation, 3 days after operation and at last follow-up, JOA scores were 9.15±3.46, 13.96±2.79 and 13.52±2.91, respectively, and there was significant difference between preoperation and postoperation ( $P<0.05$ ). Intervertebral height and physiological curvature improved obviously than preoperation ( $P<0.05$ ). **Conclusion:** In order to relief spinal compression and rebuild spinal stability, a surgical treatment will be recommend to adjacent spinal segment degeneration combining spinal nerve symptoms and physical sign as soon as possible. Selecting an appropriate surgery to treat different compressed segment would receive satisfactory results.

**KEYWORDS** Cervical vertebrae; Spinal fusion; Postoperative complications; Adjacent spinal segment degeneration; Reoperation

Zhongguo Gu Shang/China J Orthop Trauma, 2014, 27(2): 140-144 www.zggszz.com

颈椎前路减压融合术 (anterior cervical decompression and fusion, ACDF) 经过发展和完善, 已成为颈椎外科在治疗颈椎退变性疾病、创伤、肿瘤等多种疾病中最有效的治疗手段之一。近年来, 随着脊柱外科技术的发展和脊柱内固定器械的日益成熟, 颈椎融合率高达 95%<sup>[1]</sup>。但是随着临床的普及应用, 融合节段相邻椎间盘、椎体、小关节和韧带退变, 造成神经根或者脊髓的压迫, 产生相应的症状, 有的需要再次手术治疗, 已成为脊柱外科医师共同关注的问题<sup>[2]</sup>。笔者自 2000 年 3 月至 2011 年 3 月手术治疗

该类患者 27 例, 效果满意, 现报告如下。

## 1 资料与方法

**1.1 一般资料** 本组 27 例, 男 16 例, 女 11 例; 年龄 48~72 岁, 平均 55.3 岁。所有病例已行颈椎前路减压融合术, 其中单节段(椎间减压植骨融合术) 8 例; 双节段(椎体次全切除减压植骨融合术) 13 例; 3 节段(椎体次全切除+椎间植骨融合术) 6 例。术后至神经根及脊髓受压症状出现时间 0.7~7.5 年, 平均 3.2 年。主要症状与体征: 严重四肢功能障碍、瘫卧在床者 1 例; 双下肢明显无力, 步态不稳, 如“踩棉花”样感觉者 9 例; 四肢肌力有不同程度降低, 活动欠稳者 17 例。其中伴有患侧上肢剧痛、麻木不能入睡、相应神经支配区肌肉轻度萎缩 4 例; 腱反射亢进 6 例,

通讯作者: 占蓓蕾 E-mail: 2666789@126.com

Corresponding author: ZHAN Bei-lei E-mail: 2666789@126.com

反射消失或减弱 9 例;二便功能障碍 2 例。JOA 神经功能评分  $9.15 \pm 3.46$  (3~15 分)。常规拍摄颈椎正侧位及过伸过屈动态 X 线侧位片、CT 及行 MRI 检查。所有病例前路内固定物位置良好,均骨性融合。CT 及 MRI 显示颈髓受压、变性,单纯相邻椎间盘突出 14 例,其中上位节段 13 例,下位节段 1 例;孤立型后纵韧带钙化症 4 例,节段不稳 2 例;相邻节段黄韧带钙化或皱褶 7 例。

**1.2 手术方法** 根据病变节段及脊髓损害部位分别采用不同的手术方法。①对于相邻节段上位或者下位椎间盘突出、孤立型后纵韧带钙化,采用常规颈椎前路手术入路。如果初次手术有喉返神经损伤或者初次手术后瘢痕严重则采用对侧入路,取出内固定,切除突出的椎间盘及增生骨赘,行翻修椎间减压植骨融合术(18 例)。②对于相邻节段黄韧带肥厚钙化或皱褶,在气管插管静脉复合麻醉,取后正中切口,行颈椎板开窗减压术<sup>[3]</sup>(4 例),对合并颈椎前方椎间节段不稳者,在椎板开窗的同时行不稳节段后方关节间植骨融合侧块钢板内固定术(2 例)。③对于相邻节段椎间盘突出、骨赘增生,后方黄韧带肥厚或皱褶,造成脊髓前后方均有压迫者,宜先行前路椎板开窗,再行前路翻修椎间减压植骨融合术(3 例)。

### 1.3 观察项目与方法

**1.3.1 神经功能评价** 参照 JOA 17 评分法评分<sup>[4]</sup>。对患者手术前后进行脊髓神经功能评价,计算神经功能术后改善率。术后改善率= $[(\text{随访评分}-\text{术前评分}) / (17-\text{术前评分})] \times 100\%$ 。优:改善率 $>75\%$ ;良:改善率 $50\% \sim 75\%$ ;中:改善率 $25\% \sim 50\%$ ;差:改善率 $\leq 25\%$ 。

**1.3.2 影像学检查与测量** 所有患者在手术前后行标准颈椎正侧位 X 线检查,在 X 线片上测量椎间高度与颈椎生理曲度。采用 Emery 等<sup>[5]</sup>法进行椎间高度测量:确定病变椎间隙上下终板的中点,椎间高度为两中点间垂直距离。按照改良 Bobor 法测

量颈椎的生理曲度 D 值<sup>[6]</sup>;颈椎侧位 X 线片上,C<sub>4</sub> 椎体后下缘到枢椎齿突后上缘与 C<sub>7</sub> 椎体后下缘连线的垂直距离。

**1.4 统计学处理** 采用 SPSS 17.0 统计软件,计量资料均以  $\bar{x} \pm s$  表示,手术前后比较采用单因素方差分析,组内两两比较采用 *q* 检验。以  $P < 0.05$  表示差异有统计学意义。

## 2 结果

本组 27 例均获随访,时间 1.8~7.2 年,平均 3.6 年。前路手术出现一过性声音嘶哑 2 例,术后 2 d、2 个月至最后复查时摄颈椎正侧位及颈椎屈伸动力侧位 X 线片及 MRI 复查显示内固定均位置良好,无松动、折裂。无颈椎节段不稳发生,脊髓膨隆良好。术后神经根性痛消失,行走能力增强,术前大小便功能障碍 2 例,均恢复正常。JOA 评分手术前后有明显改善( $P < 0.05$ ),术后 3 d 改善率 61.27%;术后 6 个月改善率 59.36%;末次随访改善率 50.67%。手术前后 JOA 评分见表 1。27 例患者手术前后椎间高度和颈椎生理曲度有明显改善( $P < 0.05$ ,见表 2)。末次随访与术后 3 d 相比观察指标无统计学意义( $P > 0.05$ )。典型病例见图 1。

## 3 讨论

**3.1 相邻节段退变的发病原因及机制** 颈椎前路融合术后相邻节段退变主要包括相邻椎体退变、间盘退变、椎间不稳甚至椎体滑移、生理曲度的异常改变及继发出现的后纵韧带增生肥厚、椎体前后骨赘形成、椎间隙变窄、黄韧带肥厚及钙化等。其发生的机制主要是:颈椎节段性融合后,颈椎活动度将发生重新分配,邻近节段的活动度明显增大,活动度增大累积效应不可避免地促使邻近节段发生退变或原有退变的加重。有学者<sup>[7]</sup>在对人体标本的下位颈椎融合中发现,在相同的活动范围内,与椎间未融合的标本相比,融合相邻节段发生了明显的过度活动,这种过度活动可明显加快相邻间隙的退变。因此,应力集

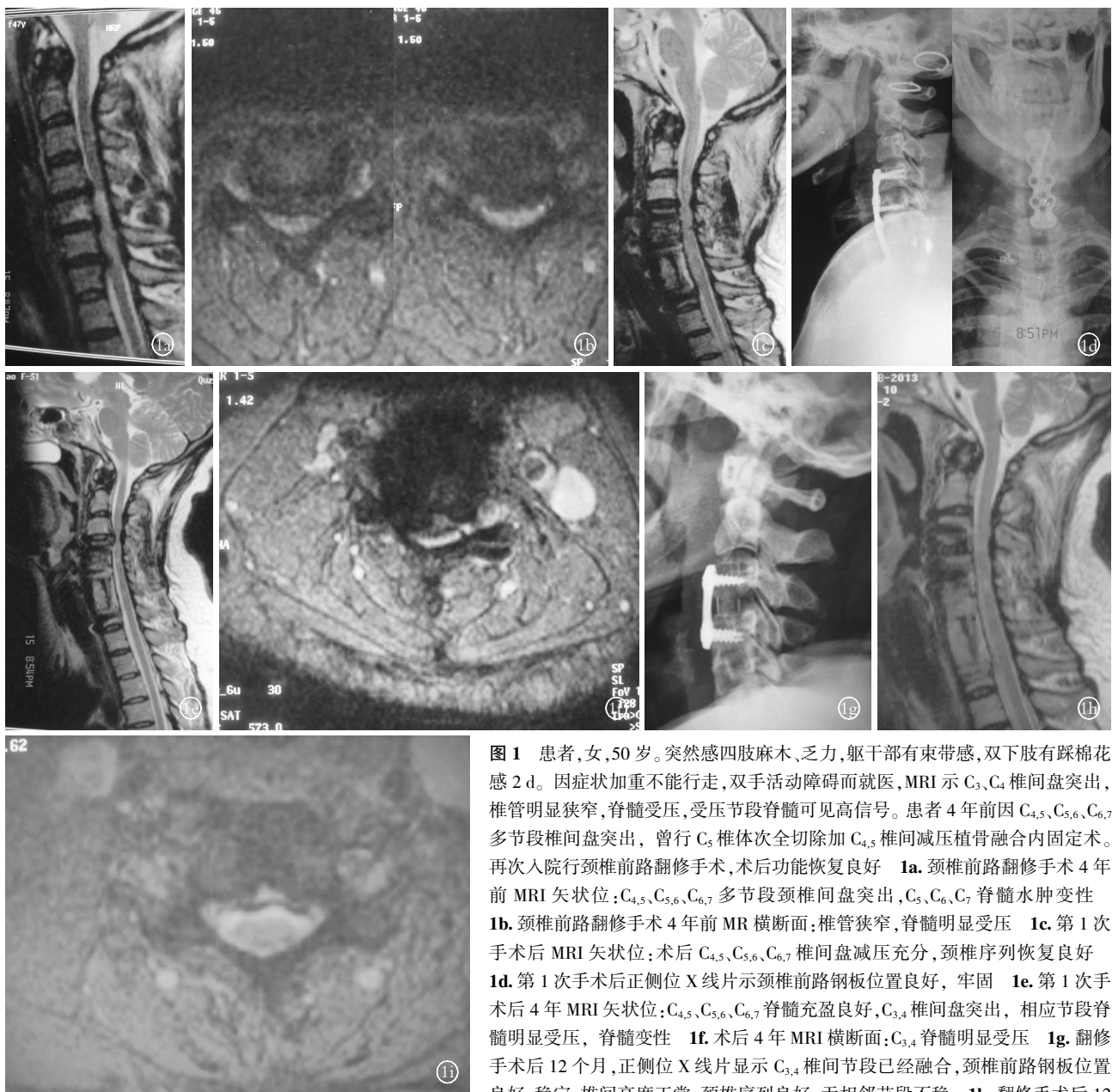
表 1 颈椎相邻节段退变 27 例患者手术前后 JOA 评分情况( $\bar{x} \pm s$ , 分)

Tab.1 JOA scores of 27 patients with adjacent spinal segment degeneration before and after operation( $\bar{x} \pm s$ , score)

项目	术前	术后 3 d	术后 6 个月	末次随访	F 值	P 值
上肢运动功能	2.33±1.14	3.41±0.69*	3.37±0.69*	3.37±0.69*	10.88	0.000
下肢运动功能	2.26±1.10	3.30±0.78*	3.30±0.78*	3.26±0.76*	9.51	0.000
上肢感觉	1.22±0.42	1.85±0.36*	1.81±0.40*	1.78±0.42*	14.81	0.000
下肢感觉	1.19±0.48	1.67±0.48*	1.67±0.48*	1.63±0.49*	6.38	0.001
躯干感觉	1.04±0.34	1.78±0.42*	1.74±0.45*	1.74±0.45*	20.04	0.000
膀胱功能	1.11±0.75	2.07±0.92	2.11±0.89	2.07±0.92	8.46	0.000
总分	9.15±3.46	13.96±2.79	13.81±2.84	13.52±2.91	15.936	0.000

注:与术前比较,\* $P < 0.05$

Note: Compared with peroperative data,\* $P < 0.05$



**图 1** 患者,女,50 岁。突然感四肢麻木、乏力,躯干部有束带感,双下肢有踩棉花感 2 d。因症状加重不能行走,双手活动障碍而就医,MRI 示 C<sub>3</sub>、C<sub>4</sub> 椎间盘突出,椎管明显狭窄,脊髓受压,受压节段脊髓可见高信号。患者 4 年前因 C<sub>4,5</sub>、C<sub>5,6</sub>、C<sub>6,7</sub> 多节段椎间盘突出,曾行 C<sub>5</sub> 椎体次全切除加 C<sub>4,5</sub> 椎间减压植骨融合内固定术。再次入院行颈椎前路翻修手术,术后功能恢复良好 **1a**。颈椎前路翻修手术 4 年前 MRI 矢状位:C<sub>4,5</sub>、C<sub>5,6</sub>、C<sub>6,7</sub> 多节段颈椎间盘突出,C<sub>5</sub>、C<sub>6</sub>、C<sub>7</sub> 脊髓水肿变性 **1b**。颈椎前路翻修手术 4 年前 MR 横断面:椎管狭窄,脊髓明显受压 **1c**。第 1 次手术后 MRI 矢状位:术后 C<sub>4,5</sub>、C<sub>5,6</sub>、C<sub>6,7</sub> 椎间盘减压充分,颈椎序列恢复良好 **1d**。第 1 次手术后正侧位 X 线片示颈椎前路钢板位置良好,牢固 **1e**。第 1 次手术后 4 年 MRI 矢状位:C<sub>4,5</sub>、C<sub>5,6</sub>、C<sub>6,7</sub> 脊髓充盈良好,C<sub>3,4</sub> 椎间盘突出,相应节段脊髓明显受压,脊髓变性 **1f**。术后 4 年 MRI 横断面:C<sub>3,4</sub> 脊髓明显受压 **1g**。翻修手术后 12 个月,正侧位 X 线片显示 C<sub>3,4</sub> 椎间节段已经融合,颈椎前路钢板位置良好,稳定,椎间高度正常,颈椎序列良好,无相邻节段不稳 **1h**。翻修手术后 12

个月,MRI 矢状位:术后 C<sub>3,4</sub> 脊髓前方压迫解除,脊髓充盈良好 **1i**。翻修手术后 12 个月,MR 横断面:C<sub>3,4</sub> 相应节段硬脊膜膨隆良好

**Fig.1** A 50-year-old female patient. She complained with acute acroanesthesia, fatigue and zosteresthesia in trunk, lower extremities with the feel of stepping on cotton for 2 days. She was admitted to hospital because of unable to walk and disturbance of hand movement due to symptom aggravation. MRI showed intervertebral disk herniation disk of C<sub>3</sub>,C<sub>4</sub>,spinal canal stenosis obviously and spinal canal compression, with high signal in compressed segment. The patient had accepted C<sub>5</sub> subtotal corpectomy and C<sub>4,5</sub> intervertebral decompression and bone fusion and internal fixation 4 years ago because of multi-segment disk herniation in C<sub>4,5</sub>,C<sub>5,6</sub>,C<sub>6,7</sub>. Anterior cervical revision operation was performed and the function recovered **1a**. Anterior cervical revision surgery 4 years ago,sagittal MRI showed multi-segment cervical intervertebral disc herniation of C<sub>4,5</sub>,C<sub>5,6</sub>,C<sub>6,7</sub>,and with edema and degeneration in C<sub>5</sub>,C<sub>6</sub>,C<sub>7</sub> spinal cords **1b**. Anterior cervical revision surgery 4 years ago,cross-sectional MRI showed spinal canal was stenosed,significant spinal cord compression **1c**. After the first surgery sagittal MRI showed cervical intervertebral disc fully decompressed in C<sub>4,5</sub>,C<sub>5,6</sub>,C<sub>6,7</sub> with good recovery of cervical subsequence **1d**. AP and lateral X-rays after the first operation showed the position and fixation of anterior cervical steel plate was good **1e**. Four years after the first operation,sagittal MRI showed C<sub>4,5</sub>,C<sub>5,6</sub>,C<sub>6,7</sub> spinal cords fill well,and the intervertebral disc herniation of C<sub>3,4</sub>,with spinal cord compression significantly and spinal cord degeneration **1f**. Four years after operation,cross-sectional MRI showed thespinal cord compressed significantly in C<sub>3,4</sub> **1g**. One year after revision,lateral X-ray showed the C<sub>3,4</sub> intervertebral segments have fused,the position of anterior cervical steel plate was good and stable,intervertebral height was normal with good recovery of cervical subsequence,without adjacent segmental instability **1h**. One year after revision,sagittal MRI showed the C<sub>3,4</sub> spinal cord compression was relieved and spinal cord filling was fine **1i**. One year after revision,cross-sectional MRI showed the endorachis bulged of C<sub>3,4</sub> was fine

表 2 颈椎相邻节段退变 27 例患者手术前后椎间高度和颈椎生理曲度( $\bar{x} \pm s$ , mm)

项目	术前	术后 3 d	术后 6 个月	末次随访	F 值	P 值
椎间高度	4.11±1.31	7.70±1.56	7.56±1.58	7.30±1.51	35.384	0.000
颈椎生理曲度	4.52±3.07	9.07±2.16	8.89±2.14	8.44±2.14	21.657	0.000

注:椎间高度和颈椎生理曲度术后不同时期与术前比较,  $P < 0.05$

Note: Comparison of intervertebral height and physiological curvature between postoperation and preoperation,  $P < 0.05$

中是颈椎节段融合后相邻节段退变的主要因素。年龄因素:研究表明<sup>[5]</sup>,年龄因素对融合后相邻节段加速退变有明显的影 响,相邻节段已有退变者发生率可达 36.7%,而小于 55 岁者仅 12%。因此,术前颈椎已有的畸形和病理变化也明显影响相邻节段退行性疾病的发生。融合节段的长短:颈椎节段融合后,引起相邻节段补偿性的活动增加,融合节段越多,补偿性的活动就相对越大,长时间超负荷活动,导致融合区邻近节段退变或不稳,融合节段越多,邻近节段退变越快,程度越重。王义生等<sup>[8]</sup>报道,346 例接受颈椎前路融合术的患者中因相邻节段病需二次手术的分别为:单节段(14.5%)、双节段(16.6%)、3 节段为(17.6%)。虽然目前对于融合节段长短与融合术后相邻节段退变的关系仍争议,但融合术后相邻节段均会加速退变这已经获得共识。另外,由于颈椎屈度与间盘内压增高密切相关。前屈度越大,椎间盘内压越高。初次手术如果颈椎生理曲度不能得到恢复,维持颈椎生理曲度所依赖的多种因素,如颈周肌群的协调、相邻部位韧带和椎间盘的弹性等将发生变化,发生平衡失调,可以加速邻近节段的退变。本组病例中初次手术后颈椎生理曲度恢复不良者达 11 例,占 40%。尽管它不是引起相邻节段病变惟一的原因,但它是必须引起重视的主要原因之一。

**3.2 相邻节段退变的发生率与治疗时机** 颈椎前路融合术后,可增加邻近未融合节段的应力,加速其退变过程。放射学上表现为椎间盘变性或突出、椎间隙狭窄、椎体或小关节骨质增生、节段性失稳或滑脱,已得到脊柱外科医生的共识。但是其发生率由于所采用的手术方法及研究对象的不同、融合节段的水平及数目的不同,以及随访时间的不同,国内外对相邻节段退变现象发生率的报道也不相同,因而目前很难得出确切的发生率。Katsuura 等<sup>[9]</sup>报道 42 例颈前路融合术后 9.8 年随访结果,有 50%的病例出现邻近节段退变的表现。Kulkarni 等<sup>[10]</sup>报道了 44 例行颈前路 1 或 2 个节段融合术后,比较邻近节段与邻近节段相邻的另一节段的退变情况,发现邻近节段退变明显加速,且有 75%的病例出现邻近节段退变。上述研究仅仅是影像学的变化,有学者<sup>[11]</sup>认为在

相邻节段退变患者中,仅 11%左右有症状,大约 6%需手术治疗。相邻节段病的发病大多为缓慢发病,症状逐渐加重。但也可以突然发病,本组有 4 例患者在 没有前期症状的情况下突然出现神经功能障碍。笔者通过临床观察发现,相邻节段退变一旦出现脊髓神经症状,保守治疗很难缓解或改善临床症状。由于脊髓神经细胞变性坏死的不可逆转,手术减压只能使没有发生变性坏死的神经细胞有逐渐恢复的可能。而已经发生变性坏死的神经细胞并不能恢复。因此,对于相邻节段病,除症状体征轻微、高龄、基础疾病严重、患者本身不愿意再手术外,均应采取积极态度,尽早解除压迫、改善脊髓血供,重建稳定,阻断或缓解病理损害过程。本组病例统计显示,手术效果与病程有明显关系,病程越长效果越差。

**3.3 手术方法的选择** 对于相邻节段退变,采用外科干预的目的主要是去除造成脊髓受压和损害的致压物、重建脊柱稳定。但是这类患者年龄高、病程长、基础疾病多、身体及精神状况往往较差。因此,手术尽量简单、易行,避免对颈椎的过度干扰。目前,国内外对于相邻节段退变的发生机制已有广泛的研究,但手术治疗方法报道较少。通常情况下手术方法与颈椎退变性疾病基本相同,不外乎前路、后路及前后入路。前路手术创伤小、操作简单,对颈椎的干扰小,可以直接解除相邻节段脊髓前方的压迫,同时拆除初次手术的内固定,为再次植骨融合内固定术创造必要的条件。颈椎后路手术,主要为椎板成形术或开门椎管扩大成形术。Wang 等<sup>[11]</sup>认为,后路椎板成形术是颈椎前路减压融合术减压不足或术后脊柱进行性退变有效的治疗方法。国内报道<sup>[12]</sup>,广泛椎板切除后行侧块钢板后路内固定术,认为该手术方法安全、可以直接解除脊髓后方的压迫,并且提供术后即刻稳定。但是颈椎后路手术时间长,创伤大;它破坏了用于维持颈椎矢状面上静态力学平衡的后方韧带复合体(棘突、棘上和棘间韧带)和维持颈椎矢状面上动态力学平衡的后方肌肉(颈半棘肌、多裂肌),术后容易造成颈椎失衡;结合侧块钢板后路内固定术并不能避免相邻节段退变的再发生和发展,远期也无法维持颈椎曲度。而且通过临床观察发现,相邻节段

病所造成的脊髓压迫大多为单一的、局限性的,很少出现连续性的脊髓压迫。本组仅 1 例发生融合节段全段的椎管狭窄,可能是初次手术中椎体后缘骨赘、后纵韧带处理不当,后期发生椎体后缘增生、后纵韧带骨化而造成融合节段脊髓的压迫。因此,手术入路与方法的选择取决于脊髓受压迫的部位与性质。脊髓以前方压迫为主选择前方入路;脊髓以后方压迫为主或前方以椎间节段不稳为主者选择后方入路。后方入路中除连续多节段压迫可考虑采用后路椎板成形术外,对于局限、孤立的后方压迫,宜采用选择性颈椎板开窗椎管减压术<sup>[3]</sup>。该术式手术时间短、创伤小,最大限度保留了棘突、棘间韧带、棘上韧带、椎板等颈椎后柱的附件结构,从而维持颈椎后方的静态力学平衡和动态力学平衡。如前方椎间节段不稳为主者,在椎板开窗的基础上行不稳节段关节间植骨融合短节段内固定,在维持脊柱稳定,避免脊髓的动力损害的同时尽量保留脊柱的活动节段。本组后路椎板开窗手术临床应用 6 例,术后初期无血肿压迫、粘连等并发症。后期无颈椎曲度变化及节段不稳发生。而对于相邻节段椎间盘突出或椎体后缘增生造成脊髓前方压迫,同时脊髓后方因相邻节段黄韧带肥厚或皱褶造成压迫性损害,单纯前路手术或后路手术不能达到减压目的的则先行颈椎板开窗黄韧带减压术,再行前路钢板拆除、椎间盘摘除减压植骨内固定术。

总之,对于颈椎前路减压融合术后出现相邻节段退变的手术方法,应该根据疾病性质、发生、发展规律,进行综合评估,选择更合理的手术方法。

参考文献

[1] Chang SW, Kakarla UK, Maughan PH, et al. Four-level anterior cervical discectomy and fusion with plate fixation: radiographic and clinical results[J]. Neurosurgery, 2010, 66(4): 639-646.

[2] 张海龙, 贺石生, 丁悦, 等. 颈前路椎体次全切除融合术后邻近节段病的手术治疗[J]. 中国脊柱脊髓杂志, 2012, 22(1): 92-94. Zhang HL, He SS, Ding Y, et al. Throat and vertebral body subtotal resection was fusion postoperative adjacent segment disease surgery [J]. Zhongguo Ji Zhu Ji Sui Za Zhi, 2012, 2 (1): 92-94. Chinese.

[3] 占蓓蕾, 叶舟. 选择性颈椎板开窗黄韧带切除治疗黄韧带肥厚症[J]. 中国骨伤, 2009, 22(10): 741-743.

Zhan BL, Ye Z. Selective cervical plate window yellow ligament resection yellow ligament hypertrophy disease[J]. Zhongguo Gu Shang/China J Orthop Trauma, 2009, 23(10): 741-743. Chinese with abstract in English.

[4] Schwab JS, Diangelo DJ, Foley KT. Motion compensation associated with single-level cervical fusion; where does the lost motion go[J]. Spine (Phila Pa 1976), 2006, 31(21): 2439-2448.

[5] Emery SE, Bolesta Mj. Robinson anterior cervical fusion comparison of standard and modified techniques[J]. Spine (Phila Pa 1976), 1994, 19(6): 660-663.

[6] 许金海, 莫文, 叶洁, 等. 颈脊髓受压程度与椎间隙及颈椎曲度变化的相关性研究[J]. 中国骨伤, 2012, 25(9): 715-720. Xu JH, Mo W, Ye J, et al. Cervical spinal cord compression degree and vertebral clearance and the correlation of cervical curvature change[J]. Zhongguo Gu Shang/China J Orthop Trauma, 2012, 25 (9): 715-720. Chinese with abstract in English.

[7] 王朝阳, 袁文. 颈椎前路融合术后相邻节段退行性病变的研究进展[J]. 颈腰痛杂志, 2010, 31(6): 455-457. Wang CY, Yuan W. Anterior cervical fusion postoperative adjacent segment of degenerative diseases[J]. Jing Yao Tong Za Zhi, 2010, 31(6): 455-457. Chinese.

[8] 王义生, 邓俊森. 颈椎前路融合术后相邻节段退变的临床观察与分析[J]. 中国矫形外科杂志, 2012, 20(9): 786-788. Wang YS, Deng JS. Anterior cervical fusion postoperative adjacent segment degeneration of clinical observation and analysis[J]. Zhongguo Jiao Xing Wai Ke Za Zhi, 2012, 20 (9): 786-788. Chinese.

[9] Katsuura A, Hukuda S, Saruhashi Y, et al. Kyphotic malalignment after anterior cervical fusion is one of the factors promoting the degenerative process in adjacent intervertebral levels[J]. Eur Spine J, 2007, 10(4): 320-324.

[10] Kulkarni V, Rajshekhar V, Raghuram L. Accelerated spondylotic changes adjacent to the fused segment following central cervical corpectomy: magnetic resonance imaging study evidence[J]. J Neurosurg Spine, 2004, 10(1): 2-6.

[11] Wang MY, Green BA. Laminoplasty for the treatment of failed anterior cervical spine surgery[J]. Neurosurg Focus, 2003, 15(3): E7.

[12] 张宏其, 陈凌强, 肖勋刚, 等. 颈椎前路减压融合术后相邻节段病变的手术治疗[J]. 中国矫形外科杂志, 2006, 14(23): 1774-1777. Zhang HQ, Chen LQ, Xiao XG, et al. Anterior cervical decompression fusion postoperative adjacent segment disease surgery [J]. Zhongguo Jiao Xing Wai Ke Za Zhi, 2006, 14(23): 1774-1777. Chinese.

(收稿日期: 2013-07-08 本文编辑: 王宏)