

下颈椎前路椎弓根螺钉内固定技术的研究进展

李杰^{1,2}, 赵刘军³, 徐荣明³, 张明², 蒋伟宇³, 祁峰²

(1. 宁波大学医学院, 浙江 宁波 315211; 2. 宁波市医疗中心李惠利医院骨科, 浙江 宁波 315040; 3. 宁波市第六医院脊柱外科, 浙江 宁波 315040)

【摘要】 与传统前路和后路手术相比, 下颈椎前路椎弓根螺钉内固定技术 (anterior transpedicular screw fixation, ATPS) 具有较好的生物力学优势、相对安全等特点, 仅通过一次前路手术可解决减压和重建两个问题。但是由于 ATPS 采用了较为特殊的解剖通道, 临床上暂无专门用于前路椎弓根螺钉置钉的配套内固定系统, 下颈椎 ATPS 技术的适应证相对较窄, 尚不能替代传统前路和后路手术方法。如何精确置钉以及 ATPS 相关内固定器械的开发是目前研究的热点及未来发展方向。

【关键词】 颈椎; 内固定器; 综述文献

DOI: 10.3969/j.issn.1003-0034.2013.10.021

Progress on cervical anterior transpedicular screw fixators for lower cervical vertebrae LI Jie, ZHAO Liu-jun, XU Rong-ming, ZHANG Ming, JIANG Wei-yu, and QI Feng*. *Department of Orthopaedics, Lihuli Hospital, Ningbo Medical Center, Ningbo 315040, Zhejiang, China

ABSTRACT Compared with the traditional anterior and posterior operation, anterior transpedicular screw fixation (ATPS) has many advantages of biomechanics, relative safety. Both problems of decompression and reconstruction can be resolved only through an anterior approach. A rather peculiar anatomic channel was used in ATPS, but no special tools was used in system supporting for anterior pedicle screw to place, so the indications of ATPS of lower cervical vertebrae is relatively narrow, it cannot replace of traditional anterior and posterior surgery. Problems of accurately inserting screws and the development of internal fixation device about ATPS is a hot spot of current research and a future direction. In recent years, many scholars have systematically studied the technique, and applied it in clinic gradually and achieved good effects. In order to improve the level of application, recent articles were analyzed retrospectively in this paper, and the studies of anatomy, biomechanical and clinical application of ATPS were reviewed.

KEYWORDS Cervical vertebrae; Internal fixations; Review literature

Zhongguo Gu Shang/China J Orthop Trauma, 2013, 26(10): 873-877 www.zggszz.com

颈椎前路减压植骨融合术 (anterior cervical decompression with fusion, ACDF), 颈椎后路内固定包括侧块螺钉、椎弓根螺钉、关节突关节螺钉固定技术等相关研究已较为深入, 并在临床上广泛运用^[1-5]。在此基础上, Koller 等^[6]首次提出了颈椎前路椎弓根螺钉内固定 (anterior transpedicular screw fixation, ATPS) 的新概念 (图 1-2)。目前, 国内外学者对这项技术进行了系统的研究后, 逐步将其应用临床并取得了较好的疗效。

1 研究背景

颈椎病和创伤治疗的主要目的是对神经根和脊髓进行减压, 然后重建其稳定性。ACDF 能针对来自椎管前方的致压物直接进行减压, 是治疗各种原因的颈椎疾病和创伤的有效方法。ACDF 多采用单皮质椎体螺钉固定, 对于单节段手术患者固定的强度较好, 但对于老年性骨质疏松患者、颈椎多节段减压后、下颈椎严重“三柱”损伤的患者, 运用单皮质椎体螺钉不足以重建多节段椎体切除后的稳定性, 术后容易发生内固定的松动失败^[7-9]。文献报道, 多节段 ACDF 的患者内固定松动失败的概率高达 20~50%, 而由于内固定失败需要翻修手术

的比例为 10%~20%^[7,10-11]。

自 1994 年首次报道采用颈椎后路椎弓根螺钉固定技术治疗中、下颈椎创伤不稳, 已被公认为是生物力学稳定性最强的内固定方法并在临床上广泛应用^[12]。该方法使螺钉穿过了颈椎最坚固部分, 是一种即刻、安全、有效的内固定方法。单纯后路手术虽然具有较好的稳定性, 但对于来自椎管前方的压迫从后路很难达到彻底的减压效果。另外, ACDF 后补充后路椎弓根螺钉固定的二次手术, 增加了手术风险和并发症的发生。在这些情况下颈椎前路椎弓根螺钉可以做作为一种新的前路固定方法使用。

2008 年, Aramomi 等^[7]第 1 次描述了下颈椎前路椎弓根螺钉作为一种新的固定方法在多节段椎体次/全切除后稳定性重建中的应用。前路椎弓根螺钉的进钉方式与传统的前路和后路椎弓根螺钉固定的方法不一致, 为了达到一次前路手术解决减压和重建这两个问题的目的, 采用了与前路椎体螺钉和后路椎弓根螺钉不同的钉道。尽管下颈椎前路椎弓根螺钉固定有其优点, 但至今仍没有得到广泛的应用。

2 解剖学研究

下颈椎前路椎弓根螺钉固定技术通过前路手术, 将螺钉

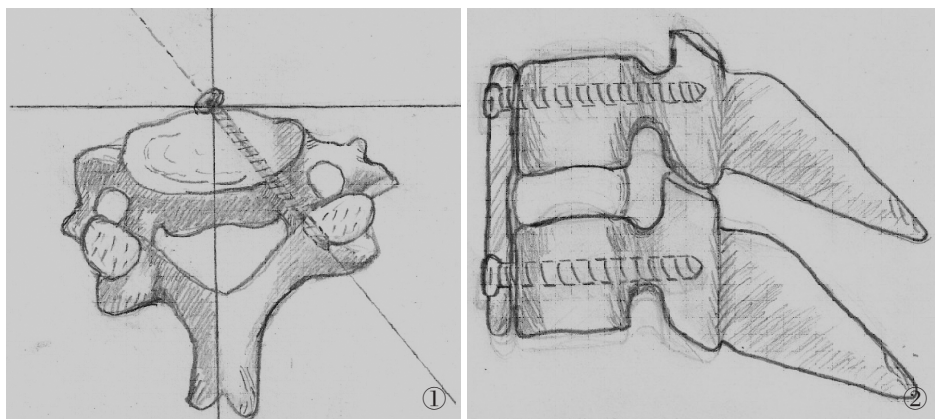


图 1 前路椎弓根螺钉横断面示意图
图 2 前路椎弓根螺钉矢状面示意图

Fig.1 The transverse section graph of anterior cervical pedicle screw

Fig.2 The sagittal section graph of anterior cervical pedicle screw

透过椎体置入到椎弓根,螺钉握持椎弓根里的皮质骨,甚至螺钉可以穿过侧块的背侧形成双皮骨固定,具有良好的生物力学性能。这种新的固定方式由 Koller 等^[6]首次提出,随后许多学者对其相关解剖学进行了系统的研究,认为下颈椎前路椎弓根螺钉固定是一项可行的技术^[6,12-14]。Koller 等^[6]认为 C₂ 不适合行 ATPS, C₃-C₅ 的进钉点在横断面上位于置钉椎弓根的对侧, C₆-T₁ 的进钉点在横断面上位于置钉椎弓根的同侧;距正中矢状面的距离为 0.67~2.77 mm,矢状面上进钉点与相邻的上终板的距离小于 4 mm 的频率,在 C₃ 为 79.7%, C₄ 为 58.6%, C₅ 为 24.1%, C₇ 为 5.2%, T₁ 为 1.7%。徐荣明等^[15]认为 ATPS 在下颈椎(C₃-C₇)可行,横切面上进针点 C₃-C₅ 位于置钉椎弓根对侧, C₆-C₇ 位于椎弓根置钉同侧;横断面上进钉点距正中矢状面的距离为 1.27~3.98 mm,矢状面上进钉点与上终板的距离为 3.4~7.5 mm。王远政等^[16]也证明了 ATPS 在 C₃-C₇ 可行。他们认为 C₃、C₄ 的进钉点位于置钉椎弓根的对侧,距正中矢状面 2~3 mm,上终板下 6~7 mm; C₅-C₇ 的进钉点位于置钉同侧, C₅ 距正中矢状面 1~2 mm,上终板下 7.0~7.5 mm, C₆、C₇ 距正中矢状面 4~5 mm,上终板下 7.5~8.5 mm^[16]。上述研究均证明,ATPS 在下颈椎是一项可行的技术。以上 3 项研究中测量的进钉角度、螺钉直径、钉道长度的比较见表 1。

表 1 下颈椎前路椎弓根螺钉解剖学参数测量比较

Tab.1 Comparison of anatomy parameter measurement of ATPS in lower cervical spine

作者	矢状面进钉角度(°)	横断面进钉角度(°)	螺钉直径(mm)	钉道长度(mm)
Koller 等 ^[6]	94.3~103.9	48	3.5~4.5	27.90~36.67
徐荣明等 ^[15]	93.4~112	47	3.5~4.0	31.50~32.5
王远政等 ^[16]	90~103	46	3.5	28~32

横断面上的进钉角度(transverse pedicle angle, tPA)是 ATPS 置钉成功的关键。ATPS 内固定技术的 tPA 与后路椎弓根螺钉置钉参数中的内倾角在方向上是相反的,但其结果一致。下颈椎后路椎弓根螺钉的横断面进钉角度范围从 C₇ 的 36°到 C₄ 的 49°不等^[17]。文献推荐的颈椎后路椎弓根螺钉的进钉角度 C₃-C₇ 为 40°~45°^[18-20]。上述研究中 tPA 的测量数据与下颈椎后路椎弓根螺钉固定采用的内倾角相近。因此,笔者认为选择 50°的外倾角作为 ATPS 横断面的进钉角度是可行的,这与赵刘军等^[21]在颈椎 CT 水平轴位像上测量的前路椎弓根外倾角一致。颈椎后路椎弓根螺钉通过侧块,穿过椎弓根,以进入椎体的前 1/3 为佳,钉道长度为 22~33 mm^[22]。但是 ATPS

需要穿过椎体、椎弓根,到达背侧的侧块,因此,ATPS 的钉道长度理论上应该比后路椎弓根螺钉固定的钉道长。

综上所述,笔者认为与常规颈椎后路椎弓根固定使用的螺钉相比, C₃-C₇ 选择长度为 20~40 mm,直径为 3.5~4.5 mm 的螺钉可成功置入颈椎前路椎弓根螺钉^[23]。虽然下颈椎前路椎弓根螺钉技术的可行性得到了验证,但目前研究是基于小样本的研究结果,可能存在测量不准确的问题。因此,对于 ATPS 的各项置钉参数尚需大样本的研究结果进一步验证,以指导临床应用。

3 生物力学研究

ATPS 通过椎弓根的坚强固定,轴向抗拔出力明显增加。Koller 等^[12]直接对比前路椎弓根螺钉和前路椎体螺钉的拔出强度,这是下颈椎前路椎弓根螺钉进行第一个生物力学试验。该研究使用了 6 具 C₃-T₁ 尸体标本,分别在每具标本两侧随机交替置入颈椎前路椎弓根螺钉和前路椎体螺钉进行固定,然后对螺钉进行轴向拔出试验。在每个水平,与前路椎体螺钉相比前路椎弓根螺钉都显示出更大的拔出强度,其中前路椎弓根螺钉的平均拔出强度(467.8 N)是前路椎体螺钉(181.6 N)的 2.5 倍,认为可能是因为前路椎弓根螺钉通过椎弓根达到了坚强的固定效果,而椎体螺钉仅为单皮质固定。同时通过这项研究,也可以推断前路椎弓根螺钉可以做为一种新的颈椎前路固定方法在临床上应用^[11]。Koller 等^[24]又比较了 C₄-C₇ 的 ATPS 尸体标本内固定模型与其他 5 种重建方法的模型(前路钢板内固定、后路侧块螺钉、后路 C₅+C₆ 侧块螺钉和末端使用单侧椎弓根螺钉或双侧椎弓根螺钉、前后路联合入路 360°重建)的生物力学特性。认为除了前路钢板内固定外,其他颈椎重建方法,与初始状态相比均能明显减少椎间运动范围。上述体外生物力学实验表明,在屈伸状态下,前后路联合 360°重建与 ATPS 重建,这两种内固定模型相比差别明显,而在旋转状态下无明显差异^[25-27]。另外,与传统前路固定方法相比,ATPS 重建在三维空间上的稳定性明显优于单纯前路钢板内固定术^[22]。

由此可见,ATPS 固定技术具有较好的拔出强度和稳定性。对于多节段椎体次/全切除后的颈椎重建术,单纯前路椎弓根螺钉固定与前后路 360°重建同样具有良好的生物力学稳定性,是一项值得临床推广的颈椎前路固定技术。

4 临床应用

4.1 置钉方法 正如颈椎侧块螺钉和后路椎弓根螺钉固定,下颈椎前路椎弓根螺钉也有多种置钉方法。Aramomi 等^[7]首次介绍下颈椎前路椎弓根螺钉的置入方法。他们在进行多节

段下颈椎椎体切除后,先从前路沿椎弓根打入导针,再将导针反向打入进行植骨的腓骨中,最后拧入空心螺钉。在他们的置钉方法中,椎动脉位于进针点的侧面,硬膜囊可在手术野中直视,笔者认为,这种方法能随时根据实际情况调整导针,保证置钉时的安全性。Yukawa 等^[28]推荐术中 X 线透视引导下的前路椎弓根螺钉的置钉方法,C₃-C₆ X 线投射方向与矢状面成 45°,C₇ 投射方向与矢状面成 40°,同时投射方向与一侧椎弓根方向保持一致。透视引导下放置导针定位,再次行正、侧位透视,确定导针位置良好,沿导针方向行椎弓根螺钉固定,这种方法虽然达到了准确置钉的目的,但是术者和患者面临着更多的放射线暴露。徐荣明等^[15]建议术前进行颈椎 X 线片和 CT 扫描,然后在 CAD 软件中模拟置钉,得到比较准确的置钉数据后,借鉴下颈椎后路椎弓根螺钉徒手置钉技术,徒手置入下颈椎前路椎弓根螺钉。笔者认为术前虽然可以利用先进的影像设备精确测量各项置钉参数,但现实当中由于手术视野有限,很难按照测量的数据进行操作。

综合各个临床报道中使用的置钉方法和经过多次临床实践,笔者已制订出一套较好的置钉方法,即首先通过影像学测量得到比较准确的参数后,术中利用 C 形臂 X 线透视引导下打入导针,探查位置良好后沿着导针置入螺钉。术前测量的前路椎弓根的轴线与矢状面的夹角即为 C 形臂 X 线投射方向,该方法在保证安全置钉的同时,尽量减少放射线的暴露。

4.2 临床疗效 下颈椎前路椎弓根螺钉技术目前在临床上正处于探索阶段,关于其临床疗效的报道较少。2008 年 Aromomi 等^[7]首先报道了 2 节段颈椎减压后置入下颈椎前路椎弓根螺钉。他们选取 9 例 2 节段下颈椎前路减压的患者,行前路彻底减压后,移植患者自身腓骨并运用 2 枚前路椎弓根螺钉将其牢固地固定在减压后的下颈椎骨槽中。经 2 年随访,所有患者均取得了满意的疗效,平均 JOA 评分 (Japanese Orthopaedic Association score, JOA) 由术前的 9.4 分改善到末次随访时的 14.0 分,平均改善率为 64.4%。Yukawa 等^[28]报道 6 例多节段颈椎病的患者行下颈椎前路椎弓根螺钉结合 AXIS 钢板固定,在减压后运用自体髂骨植骨,结合钢板运用 3 枚下颈椎前路椎弓根螺钉固定。术后随访 7~21 个月 JOA 评分从术前的 12.0 分改善到术后的 14.7 分,末次随访时 JOA 的平均改善率为 51.4%。徐荣明等^[15]对 5 例下颈椎骨折脱位的患者行颈椎前路椎弓根螺钉重建术。术后随访 6~15 个月,5 例患者的 JOA 评分均有不同程度地提高。Zhao 等^[29]运用前路椎弓根螺钉技术治疗 22 例颈椎疾病的患者,术后所有患者神经功能较术前明显改善,经过 12 个月的随访所有患者获得骨性愈合,JOA 评分从术前的 8.5±0.7 提高到术后出院前的 14.5±0.8 ($P<0.01$),手术前后两者相比差异有统计学意义,患者术后神经功能明显改善。Ikenaga 等^[30]报道了 7 例颈椎疾病的患者,在行 4 节段椎体切除后,前路行单侧椎弓根螺钉钉棒系统固定结合腓骨植骨融合。术后 3 个月评价临床疗效,JOA 评分从术前的 11.5 上升到了术后 3 个月的 14.5,所有患者未发现内固定失败,骨块脱出、移位,螺钉松动等并发症发生。

ATPS 固定技术是治疗多节段颈椎疾病和严重颈椎损伤的有效方法,在明显改善神经功能的同时获得较好的融合效果。该技术通过一次手术从前路减压植骨融合后置入椎弓根螺钉,能有效解除椎管前方的压迫,并且具有椎弓根坚强固定的优点,对于那些需要在前路行多节段椎体次/全切除后稳定

性重建的患者具有重要的意义。

4.3 适应证 下颈椎前路椎弓根螺钉是一项新开展的技术,相关的研究还有待进一步深入,其适应证主要包括^[31]:①下颈椎一个节段三柱损伤的骨折脱位不能耐受前后路联合入路手术的患者;②多节段下颈椎前路减压重建的患者,单纯后路无法解除来自椎管前方的压迫;③强直性脊柱炎、类风湿性关节炎、颈椎肿瘤等骨质破坏而又需要下颈椎前路减压重建的患者;④60 岁以上老年骨质疏松性需行前路减压重建患者;⑤颈胸段骨折脱位必需行前路手术减压重建的患者;⑥前路颈椎传统内固定失败需二次手术的患者。

笔者认为该项技术的适应证主要集中在有严重的骨质疏松而必须行多节段前路重建术以及传统前路内固定失败后需要翻修且节段>2 个的患者。下颈椎前路椎弓根螺钉固定现在还仅限于少数医生在临床中应用,暂时还没有相关手术禁忌证报道。

4.4 并发症 下颈椎椎弓根的解剖特点是内径小、外壁薄,椎弓根螺钉置入时外壁最容易穿破,其次是上壁和下壁。由于颈椎椎弓根周围毗邻重要神经血管,一旦螺钉误置,后果严重。如下颈椎椎弓根螺钉钉道偏内,容易损伤脊髓;钉道偏外,容易损伤椎动脉;钉道偏上,则容易损伤紧贴椎弓根上壁向外走行的颈神经根。目前,还没有关于置入下颈椎前路椎弓根螺钉导致椎动脉、脊髓以及神经根损伤的报道,笔者认为这可能与 ATPS 临床应用范围小有关。另外,在对一些螺钉穿破椎弓根的患者进行 CT 检查时,发现螺钉并未对周围神经根及椎动脉造成实质性损害,而且这些患者也没有出现神经血管损伤的症状^[32]。可能的原因是椎动脉并未占据横突孔全部空间,这与 Kast 等^[33]的研究结果相符。加之神经血管遇到破裂的椎弓根及螺钉后出现逃逸现象。另外,虽然破裂的椎弓根皮质碰到了神经血管,但移位较小,神经血管组织不会受到直接或间接的损伤,因此,即使螺钉轻度穿破椎弓根外壁或上壁,一般也不会出现临床症状^[34]。

从前路置入颈椎椎弓根螺钉同样也面临着传统前路手术导致的如食管损伤、声音嘶哑、脑脊液漏等并发症^[35-36]。Yukawa 等^[28]报道的 6 例患者中,有 2 例患者发生吞咽困难。可能是螺钉钉帽突起刺激食管引起。Zhao 等^[29]报道的 22 例病例中,1 例患者术后出现声音嘶哑,分析与术中喉返神经牵拉有关;2 例患者出现吞咽不适,可能与螺钉钉帽突起刺激食管有关。这些报道中,均未出现脑脊液漏的并发症。

下颈椎前路椎弓根螺钉固定是一项相对安全的技术。但是颈椎椎弓根形态变异较大,任何术前测量的置钉参数只能作为参考,这使得颈椎椎弓根螺钉技术的风险性和难度大大增加。临床医生始终要对下颈椎前路椎弓根螺钉固定技术可能的风险保持高度警惕。术前充分准备,术中在 C 形臂 X 线引导下仔细操作,可以保证下颈椎前路椎弓根螺钉置入的安全性和准确性。另外,术中牵拉以及前路椎弓根螺钉与所使用的钢板不配套导致螺钉帽外露刺激周围的食管等组织,是目前并发症发生的主要原因。

5 总结与展望

下颈椎前路椎弓根螺钉内固定技术结合了颈椎前路手术和后路椎弓根螺钉固定的优点,作为一项新技术是一种有益的尝试与探索。这项技术对置钉者的要求较高,首先要熟悉颈椎前路的解剖结构,而且要求医生具有丰富的颈椎后路椎弓

根螺钉的置钉经验和清晰的影像设备,基层医院很难推广。另外,应用 ATPS 的病例数量偏少,近期虽然疗效满意,尚缺乏长期随访的结果,其临床疗效仍需更多的循证医学证据支持。

因此,下颈椎前路椎弓根螺钉内固定技术,尚不能替代传统的颈椎前路减压融合术和后方椎弓根螺钉内固定技术等常规手术方法,它应该被作为一种增加前路手术稳定性的补充方法,选择性的在患者当中使用。正如 Marchesi^[14]认为的,由于以上一些潜在的风险存在,下颈椎前路椎弓根螺钉的临床运用必须严格掌握手术适应症。

随着影像技术的发展和导航技术在临床的应用,置入颈椎前路椎弓根螺钉的安全性将会提高。由于这项技术具有颈椎前路手术损伤小和椎弓根螺钉坚强固定的优点,因此关于这项技术的基础和临床研究必定会全面展开。另外,目前临床上并没有专门用于前路椎弓根螺钉置钉的配套内固定系统,随着研究的深入和新的内固定器械的开发及临床应用,相信下颈椎前路椎弓根螺钉内固定技术在临床上会得到越来越多的重视和应用。

参考文献

- [1] Kim MK, Kim SM, Jeon KM, et al. Radiographic comparison of four anterior fusion methods in two level cervical disc diseases: autograft plate fixation versus cage plate fixation versus stand-alone cage fusion versus corpectomy and plate fixation [J]. Korean Neurosurg Soc, 2012, 51 (3): 135-140.
- [2] Zhao LJ, Xu RM, Liu J, et al. Comparison of two techniques for transarticular screw implantation in the subaxial cervical spine [J]. J Spinal Disord Tech, 2011, 24 (2): 126-131.
- [3] Xu RM, Zhao LJ, Chai B, et al. Lateral radiological evaluation of transarticular screw placement in the lower cervical spine [J]. Eur Spine J, 2009, 18 (3): 392-397.
- [4] 赵刘军, 徐荣明, 马维虎, 等. 下颈椎关节突关节与椎体后缘关系的影像学研究 [J]. 中国骨伤, 2008, 21 (10): 762-765.
Zhao LJ, Xu RM, Ma WH, et al. An imaging study on location of the anterior border of facets and the posterior border of vertebral bodies in lower cervical spine [J]. Zhongguo Gu Shang/China J Orthop Trauma, 2008, 21 (10): 762-765. Chinese with abstract in English.
- [5] 赵刘军, 徐荣明, 夏华杰, 等. 两种下颈椎经关节螺钉植入方法的比较研究 [J]. 中国骨伤, 2009, 22 (8): 590-592.
Zhao LJ, Xu RM, Xia HJ, et al. Comparison of two techniques of the transarticular screw placement in the lower cervical spine [J]. Zhongguo Gu Shang/China J Orthop Trauma, 2009, 22 (8): 590-592. Chinese with abstract in English.
- [6] Koller H, Hempfing A, Acosta F, et al. Cervical anterior transpedicular screw fixation. Part I: Study on morphological feasibility, indications, and technical prerequisites [J]. Eur Spine J, 2008, 17 (4): 523-538.
- [7] Aramomi M, Masaki Y, Koshizuka S, et al. Anterior pedicle screw fixation for multilevel cervical corpectomy and spinal fusion [J]. Acta Neurochir, 2008, 150 (6): 575-582.
- [8] Prasarn ML, Baria D, Milne E, et al. Adjacent-level biomechanics after single versus multilevel cervical spine fusion [J]. J Neurosurgery Spine, 2012, 16 (2): 172-177.
- [9] Song KJ, Lee KB, Song JH. Efficacy of multilevel anterior cervical discectomy and fusion versus corpectomy and fusion for multilevel cervical spondylotic myelopathy: a minimum 5-year follow-up study [J]. Eur Spine J, 2012, 21 (8): 1551-1557.
- [10] Greiner-Perth R, Allam Y, El-Saghir H, et al. Analysis of reoperations after surgical treatment of degenerative cervical spine disorders: a report on 900 cases [J]. Cent Eur Neurosurg, 2009, 70 (1): 3-8.
- [11] Brazenor GA. Comparison of multisegment anterior cervical fixation using bone strut graft versus a titanium rod and buttress prosthesis: analysis of outcome with long-term follow-up and interview by independent physician [J]. Spine (Phila Pa 1976), 2007, 32 (1): 63-71.
- [12] Koller H, Acosta F, Tauber M, et al. Cervical anterior transpedicular screw fixation (ATPS)-Part II. Accuracy of manual insertion and pull-out strength of ATPS [J]. Eur Spine J, 2008, 17 (4): 539-555.
- [13] Koller H, Hitzl W, Acosta F, et al. In vitro study of accuracy of cervical pedicle screw insertion using an electronic conductivity device (ATPS part III) [J]. Eur Spine J, 2009, 18 (9): 1300-1313.
- [14] Marchesi DG. Reviewer's comment concerning "Anterior cervical pedicle screw and plate fixation using fluoroscope-assisted pedicle axis view imaging: a preliminary report of a new cervical reconstruction technique" by Y [J]. Eur Spine J, 2009, 18 (6): 917.
- [15] 徐荣明, 赵刘军, 马维虎, 等. 下颈椎前路椎弓根螺钉内固定解剖学测量及临床应用 [J]. 中华骨科杂志, 2011, 31 (12): 1337-1343.
Xu RM, Zhao LJ, Ma WH, et al. The study of anterior cervical pedicle screw channel in the lower cervical spine [J]. Zhonghua Gu Ke Za Zhi, 2011, 31 (12): 1337-1343. Chinese.
- [16] 王远政, 刘洋, 邓忠良, 等. 下颈椎前路椎弓根螺钉置入的实验研究 [J]. 第三军医大学学报, 2012, 34 (18): 1839-1843.
Wang YZ, Deng Y, Deng ZL, et al. Insertion of lower cervical spine anterior pedicle screws in 18 cadavers [J]. Di San Jun Yi Da Xue Xue Bao, 2012, 34 (18): 1839-1843. Chinese.
- [17] Zhang PX, Xue F, Zhang DY, et al. Positioning study of cervical vertebra pedicle axial line projective point by computed tomography image reconstruction [J]. Chin Med J (Engl), 2012, 125 (14): 2521-2524.
- [18] Liu YJ, Tian W, Liu B, et al. Comparison of the clinical accuracy of cervical (C₂-C₇) pedicle screw insertion assisted by fluoroscopy, computed tomography-based navigation, and intraoperative three-dimensional C-arm navigation [J]. Chin Med J (Engl), 2010, 123 (21): 2995-2998.
- [19] Lee DH, Lee SW, Kang SJ, et al. Optimal entry points and trajectories for cervical pedicle screw placement into subaxial cervical vertebrae [J]. Eur Spine J, 2011, 20 (6): 905-911.
- [20] Kanna PR, Shetty AP, Rajasekaran S. Anatomical feasibility of pediatric cervical pedicle screw insertion by computed tomographic morphometric evaluation of 376 pediatric cervical pedicles [J]. Spine (Phila Pa 1976), 2011, 36 (16): 1297-1304.
- [21] 赵刘军, 徐荣明, 华群, 等. 下颈椎前路椎弓根螺钉最佳进钉点和进钉方向的影像学研究及其临床运用 [J]. 中国骨伤, 2012, 25 (12): 1030-1035.
Zhao LJ, Xu RM, Hua Q, et al. Radiological studies on the best entry point and trajectory of anterior cervical pedicle screw in the lower cervical spine [J]. Zhongguo Gu Shang/China J Orthop Trauma, 2012, 25 (12): 1030-1035. Chinese with abstract in English.
- [22] Onibokun A, Khoo LT, Bistazzoni S, et al. Anatomical considera-

- tions for cervical pedicle screw insertion; the use of multiplanar-computerized tomography measurements in 122 consecutive clinical cases[J]. Spine J, 2009, 9(9): 729-734.
- [23] Richter M. Posterior instrumentation of the cervical spine using the neon occipito-cervical system. Part 2: cervical and cervicothoracic instrumentation[J]. Oper Orthop Traumatol, 2005, 17(6): 579-600.
- [24] Koller H, Schmidt R, Mayer M, et al. The stabilizing potential of anterior, posterior and combined techniques for the reconstruction of a 2-level cervical corpectomy model; biomechanical study and first results of ATPS prototyping[J]. Eur Spine J, 2010, 19(12): 2137-2148.
- [25] Shahrokni M, Zhu Q, Liu J, et al. Design and biomechanical evaluation of a rodent spinal fixation device[J]. J Spinal Cord, 2012, 50(7): 543-547.
- [26] Wang CS, Liu MJ, Lin JH, et al. One stage anterior-posterior approach for traumatic atlantoaxial instability combined with subaxial cervical spinal cord injury[J]. Chin J Traumatol, 2011, 14(3): 137-142.
- [27] Hussain M, Nassr A, Natarajan RN, et al. Biomechanical effects of anterior, posterior, and combined anterior-posterior instrumentation techniques on the stability of a multilevel cervical corpectomy construct; a finite element model analysis[J]. Spine J, 2011, 11(4): 324-330.
- [28] Yukawa Y, Kato F, Ito K, et al. Anterior cervical pedicle screw and plate fixation using fluoroscope-assisted pedicle axis view imaging; a preliminary report of a new cervical reconstruction technique[J]. Eur Spine J, 2009, 18(6): 911-916.
- [29] Zhao LJ, Xu RM, Jiang WY, et al. A new technique for anterior cervical pedicle screw implantation[J]. Orthop Surg, 2011, 3(3): 193-198.
- [30] Ikenaga M, Mukaida M, Nagahara R, et al. Anterior cervical reconstruction with pedicle screws after a 4-level corpectomy[J]. Spine (Phila Pa 1976), 2012, 37(15): E927-930.
- [31] 赵刘军, 徐荣明, 马维虎, 等. 下颈椎损伤前路椎弓根螺钉固定的初步临床运用[J]. 中华创伤杂志, 2012, 28(9): 780-784. Zhao LJ, Xu RM, Ma WH, et al. Preliminary clinical study of anterior pedicle screw fixation for lower cervical spine injuries[J]. Zhonghua Chuang Shang Za Zhi, 2012, 28(9): 780-784. Chinese.
- [32] Zhao LJ, Xu R, Hu T, et al. Quantitative evaluation of the location of the vertebral artery in relation to the transverse foramen in the lower cervical spine[J]. Spine (Phila Pa 1976), 2008, 33(4): 373-378.
- [33] Kast E, Mohr K, Richter HP, et al. Complications of transpedicular screw fixation in the cervical spine[J]. Eur Spine J, 2006, 15(3): 327-334.
- [34] Huang D, Du K, Zeng S, et al. The security analysis of transpedicular screw fixation in the lower cervical spine and a case report[J]. Spine (Phila Pa 1976), 2011, 36(26): E1702-1708.
- [35] Sheperd CS, Young WF. Instrumented outpatient anterior cervical discectomy and fusion; is it safe[J]. Int Surg, 2012, 97(1): 86-89.
- [36] Lei T, Shen Y, Wang LF, et al. Cerebrospinal fluid leakage during anterior approach cervical spine surgery for severe ossification of the posterior longitudinal ligament: prevention and treatment[J]. Orthop Surg, 2012, 4(4): 247-252.

(收稿日期: 2013-01-20 本文编辑: 李宜)

《中国骨伤》杂志 2014 年征订启事

《中国骨伤》杂志是中国中西医结合学会和中国中医科学院主办的国家级专业性学术期刊 (ISSN1003-0034, CN11-2483, 邮发代号 82-393, 国外代号 M587), 中国期刊方阵双奖期刊, 是美国《医学索引》(IM/MEDLINE)、荷兰《医学文摘》(EMBASE) 等国内外著名数据库收录期刊。

《中国骨伤》杂志的办刊宗旨是坚持中西医并重原则, 突出中西医结合特色, 执行理论与实践、普及与提高相结合的方针。主要报道中医、西医和中西医结合在骨伤科领域的科研成果、理论探讨和临床诊疗经验, 反映我国骨伤科在医疗、科研工作中的新进展, 以促进国内外骨伤科的学术交流。《中国骨伤》杂志设有专家述评、临床研究、基础研究、骨伤论坛、经验交流、影像分析、诊治失误、手法介绍、临床病例报告、文献综述、继续教育园地、科研思路与方法、国内外骨伤科医学动态以及医学书刊评价等栏目。

凡订阅《中国骨伤》杂志并参加继续教育园地试题答题者可获继续教育 I 类或 II 类学分。

《中国骨伤》杂志为月刊, 每月 25 日出版, 期刊内页采用 80 g 亚光铜版纸, 国际通用 16 开大版本, 88 页, 单价 25.00 元, 全年价 300.00 元。国内外公开发行, 全国各地邮局订阅, 邮发代号: 82-393。如错过征订机会, 杂志社亦可代办补订 (请直接汇款至杂志社), 国内订户我们将负责免费邮寄。

地址: 北京市东城区东直门内南小街甲 16 号《中国骨伤》杂志社; 邮编: 100700; 电话: (010)84020925, 64014411-2693; 传真: (010)84036581; 网址: <http://www.zggszz.com>; E-mail: zggszz@sina.com。