

· 基础研究 ·

微弧氧化 ZK60 镁合金生物安全性和降解性的
体内实验研究

殷毅, 张强, 齐峥嵘, 王岩

(解放军总医院骨科, 北京 100853)

【摘要】 目的: 研究经微弧氧化处理的 ZK60 镁合金(MAO-ZK60)植入动物体内后的组织毒性和降解性来探讨其作为骨科植入材料的可能。方法: 将 18 只 SD 大鼠随机均分为 3 组(A、B、C 组): A 组为实验组, 在大鼠股骨髓内植入经微弧氧化处理的 ZK60 镁合金(MAO-ZK60)棒; B 组植入表面未经处理的 ZK60 镁合金(ZK60)棒; C 组植入医用高分子左旋聚乳酸(PLLA)棒, B、C 组分别为对照组。观察并比较不同组之间的血生化指标的动态变化。12 周后处死实验动物后取材, 病理切片观察肝、肾组织形态变化, 判断有无肝肾毒性。micro-CT 检查观察镁合金在大鼠体内降解情况及植入体-骨组织界面, 并用 GEHC MicroView 软件计算镁合金植入体体积的变化。结果: 各组随时间变化生化指标无显著变化, 差异无统计学意义。各组肝、肾组织病理组织切片均未见异常。micro-CT 显示 A 组 4 周时骨-植入体界面有空隙开始形成, 8 周时空隙开始逐渐减小, 至 12 周时空隙继续减小并且植入物与骨质结合较好。A 组的体积随时间的改变小于 B 组($P < 0.05$)。结论: 经微弧氧化处理的 ZK60 镁合金在动物体内表现出良好的完全性, 其耐腐蚀性较未经处理的 ZK60 镁合金有所提高。

【关键词】 镁化合物; 骨生成; 植入物, 实验性; 大鼠

DOI: 10.3969/j.issn.1003-0034.2013.05.018

In vivo experimental study on MAO-ZK60 magnesium alloy bio-safety and degradation YIN Yi, ZHANG Qiang, QI Zheng-rong, and WANG Yan. Department of Orthopaedics, General Hospital of Chinese PLA, Beijing 100853, China

ABSTRACT **Objective:** To investigate the tissue toxicity and degradation of ZK60 magnesium alloy with micro-arc oxidation coatings (MAO-ZK60), in order to discuss the possibility of its potential application for orthopedic implantation. **Methods:** Eighteen Sprague-Dawley rats were randomized equally to three groups of A, B, C. MAO-ZK60 sticks were implanted in the femoral condyles of rats in group A (experimental group). Sticks of ZK60 magnesium alloy without any surface treatment (ZK60) were implanted in the femoral condyles of rats in group B (control group). The poly L-lactic acid (PLLA) sticks were implanted in the femoral condyles of rats in group C (control group). The changes of blood bio-chemical indexes of different groups were observed and compared. All the rats were sacrificed at 12 weeks and histological observation of liver and kidney were carried out to evaluate the hepatic and renal toxicity. Micro-CT was used to evaluate the degradation of the implants and to observe the bone-implant interface. GEHC MicroView software was operated to calculate the volume variation of magnesium alloy. **Results:** There was no apparent biochemical index change with time in each group, and there was no significant change among each group. No significant pathology change of liver and kidney was detected among three groups. By using a micro-CT, a gap was found on the bone-implant interface at 4 weeks after implantation in group A, which decreased gradually at 8 weeks after implantation and continued to decrease at 12 weeks after implantation. A good combination between bone and implant formed at 12 weeks after implantation. Group A has less change of volume with time than group B ($P < 0.05$). **Conclusion:** ZK60 magnesium alloy with micro-arc oxidation coatings is safe in vivo. It has higher corrosion resistance than ZK60 magnesium alloy without any surface treatment.

KEYWORDS Magnesium compounds; Osteogenesis; Implants, experimental; Rats

Zhongguo Gu Shang/China J Orthop Trauma, 2013, 26(5):423-428 www.zggszz.com

镁合金作为一种可降解的金属材料, 在骨组织

修复和固定中与其他金属材料相比有以下优势^[1]:

基金项目: 国家高技术研究发展计划(863)资助项目(编号: 2011AA030101)

Fund program: Supported by National High Technology Research and Development of Program of China (No. 2011AA030101)

通讯作者: 王岩 E-mail: yanwang301@yahoo.com

①密度与人骨密度接近。②镁离子是正常人体不可缺少的, 参与蛋白质的合成, 与人的生理活动密切相关。③在含有氯离子的人体生理环境中自然降解, 无须二次手术取出植入物。④弹性模量接近骨骼, 能够有效缓解应力遮挡效应。有研究表明镁在骨折愈合

早期有助于骨内胶原的合成,后期有助于骨钙盐的沉积^[2]。因此,近年来镁合金作为骨植入材料成为国内外的研究热点^[3]。关于镁合金的一个重要研究方向是其降解特性和生物安全性的研究。本实验的研究对象为一种经过处理的新型镁合金——经微弧氧化处理的 ZK60 镁合金(MAO-ZK60),通过观察其在大鼠体内的降解情况以及在降解中是否产生组织毒性,以探讨其作为骨科植入材料的可能性。

1 材料与方 法

1.1 实验材料及仪器 经微弧氧化处理的 ZK60 镁合金(MAO-ZK60)棒,表面未经处理的 ZK60 镁合金(ZK60)棒,医用高分子左旋聚乳酸(PLLA)棒,均为圆柱形(直径 2 mm,长 6 mm),由中科院金属研究所提供。生化检测仪器,由解放军总医院生化检验科提供(瑞士罗氏公司)。微计算机断层扫描仪(Micro-CT),由解放军总医院骨科研究所提供(美国通用电气公司医疗集团)。

1.2 动物分组 雄性 Sprague-Dawley 大鼠 18 只,由解放军总医院动物实验中心提供和饲养,全部大鼠体质量为 250~300 g。实验过程中对动物的处置符合动物伦理学要求,采用相互对照的研究方法。采用随机化数字表,按大鼠体质量由轻到重排列编号,从而将实验动物分为 A、B、C 3 组,A 组为实验组,B 组和 C 组为对照组。A 组大鼠植入 MAO-ZK60 棒,B 组植入 ZK60 棒,C 组植入 PLLA 棒。

1.3 手术方法及术后观察处理 将动物以 1%戊巴比妥钠(50 ml/kg)腹腔注射麻醉,侧卧位,消毒备皮后,经皮暴露左侧股骨髁上位置,骨膜下剥离显露骨质,直径 1.9 mm 电钻垂直于骨干方向钻孔,对穿,植入镁合金棒,完毕后冲洗清洁伤口,缝合。动物麻醉苏醒后自由活动,自由饮食,肌注青霉素 40 万 U,每日 1 次,连续 3 d。术后每日观察大鼠的进食、活动及有无感染、过敏、毒性反应等情况。术后 12 周麻醉后放血处死大鼠,解剖大鼠后肉眼观察移植物及其周围组织,以及重要脏器的大致情况。

1.4 观察项目与方法

1.4.1 生化指标 术前及术后 4、8、12 周尾静脉取血测定肝、肾功能及血清电解质等各项主要生化指标。肝功能指标包括谷丙转氨酶(ALT)、谷草转氨酶(AST)、谷氨酰基转移酶(γ -GT)等;肾功能指标包括血尿素氮(BUN)、血肌酐(CR)等;血清电解质指标包括镁(Mg)、钾(K)、钠(Na)、氯(Cl)、钙(Ca)、磷(P)等。

1.4.2 肝肾组织取材和病理组织学观察 于术后 12 周麻醉后放血法处死大鼠,取大鼠肝、肾组织制作病理组织切片并进行 HE 染色,严格按照步骤进

行染色,封片后使用光学显微镜进行组织学观察。

1.4.3 Micro-CT 观察 所有大鼠分别于术后 4、8、12 周行股骨髁 Micro-CT 检查。

1.4.4 镁合金植入体体积变化 用 GEHC MicroView 软件计算 MAO-ZK60 和 ZK60 植入 SD 大鼠股骨髁后 4、8、12 周平均体积值,并定量比较两种镁合金植入体的体积变化情况。

1.5 统计学处理 应用 SPSS 13.0 统计软件对各项生化指标数据进行统计学分析,对于 3 种不同材料植入物生化指标的变化以及其中两种镁合金材料体积的变化采用两因素多水平重复测量资料的方差分析,比较采用检验水准 $\alpha=0.05$, $P<0.05$ 为差异有统计学意义。

2 结果

2.1 实验动物一般情况 3 组实验均顺利完成,动物无意外死亡,术后均可自由行走。麻醉清醒后至动物处死阶段大鼠体温正常,活动良好,无感染、皮肤过敏、皮下气肿等出现,未见运动机能减退、呼吸困难、腹泻、眼睑下垂、震颤、虚脱及其他毒性症状。观察过程中未出现移植物松动及脱落等情况,处死取材时肉眼观察周围组织及脏器无出血、充血、水肿、积气等异常。

2.2 生化指标 所有大鼠术前各项生化指标均在正常范围内。由表 1 可知,除 AST 外,所有生化指标经两因素多水平重复测量资料的方差分析后, $P_{\text{时间}}>0.05$, $P_{\text{干预}}>0.05$, $P_{\text{交互}}>0.05$ 。得出的结论是:不同的材料对大鼠的血生化指标无影响;所有材料术前与术后随时间的变化血生化指标差异均无统计学意义;材料与时间无交互作用,即实验组与对照组之间随时间的变化生化指标的改变无明显不同。AST 经统计学分析后, $P_{\text{时间}}<0.05$, $P_{\text{干预}}>0.05$, $P_{\text{交互}}>0.05$,得出的结论是某材料随时间的变化血生化指标的变化具有统计学意义,分析数据后认为,偶然误差的可能性较大。

2.3 肝肾病理组织学观察结果 肝组织 HE 染色切片显示:A、B、C 组肝组织结构均无明显异常。肝小叶结构完整清晰,肝细胞形态排列正常,以中央静脉为中心呈放射状排列。肝细胞呈多边形,核大而圆,位于肝细胞中央。未见明确组织水肿、纤维化及炎症细胞浸润等异常变化(图 1)。

肾组织病理切片:A、B、C 组肾组织结构均无明显异常。肾小球分布正常,呈圆形或椭圆形,外周规整,血管球内毛细血管密集,肾小囊囊腔狭窄,肾小管管腔规整、狭小。未见组织结构破坏及炎性改变(图 2)。

2.4 Micro-CT 观察结果 A 组(MAO-ZK60):术后

表 1 SD 大鼠在植入 MAO-ZK60(A 组)、ZK60(B 组)和 PLLA(C 组)前及植入后 4、8、12 周的血生化指标平均值
Tab.1 Average blood biochemical values of Sprague-Dawley rats before and 4, 8, 12 weeks after implantation with MAO-ZK60, ZK60 and PLLA

项目	A 组(MAO-ZK60)				B 组(ZK60)				C 组(PLLA)				统计值	
	术前	术后 4 周	术后 8 周	术后 12 周	术前	术后 4 周	术后 8 周	术后 12 周	术前	术后 4 周	术后 8 周	术后 12 周	F 值	P 值
ALU (U/L)	48.90	60.01	78.43	82.50	47.07	49.43	60.06	49.50	59.87	49.43	57.33	61.93	$F_{时间}=2.076$	$P_{时间}=0.139$
	±	±	±	±	±	±	±	±	±	±	±	±	$F_{干预}=3.657$	$P_{干预}=0.092$
	10.66	24.75	10.97	19.54	11.44	10.03	9.26	6.78	6.86	21.42	22.06	11.06	$F_{交互}=1.017$	$P_{交互}=0.445$
AST (U/L)	83.93	113.83	130.20	126.37	108.93	140.00	120.70	125.00	115.63	139.87	129.80	131.47	$F_{时间}=4.707$	$P_{时间}=0.014$
	±	±	±	±	±	±	±	±	±	±	±	±	$F_{干预}=2.648$	$P_{干预}=0.150$
	14.56	41.54	7.76	8.78	20.56	15.41	17.08	2.69	12.25	12.89	8.82	9.12	$F_{交互}=0.915$	$P_{交互}=0.507$
γ-GT (U/L)	3.03	1.97	2.13	1.87	1.7	2.40	1.73	1.87	2.57	1.30	2.20	1.80	$F_{时间}=0.912$	$P_{时间}=0.455$
	±	±	±	±	7±	±	±	±	±	±	±	±	$F_{干预}=0.671$	$P_{干预}=0.546$
	0.42	0.58	1.02	0.60	0.67	1.42	0.42	0.67	1.18	0.78	1.06	0.61	$F_{交互}=0.866$	$P_{交互}=0.538$
BUN (mmol/L)	9.30	9.40	9.37	9.20	10.70	9.20	9.17	8.20	7.33	9.40	10.03	9.60	$F_{时间}=0.199$	$P_{时间}=0.896$
	±	±	±	±	±	±	±	±	±	±	±	±	$F_{干预}=0.799$	$P_{干预}=0.492$
	2.46	1.05	1.02	1.15	1.10	0.85	0.21	0.20	2.04	2.16	1.50	0.46	$F_{交互}=1.439$	$P_{交互}=0.254$
CR (μmol/L)	34.93	42.13	39.90	42.73	39.07	38.97	32.23	39.77	35.27	41.20	42.03	40.30	$F_{时间}=1.848$	$P_{时间}=0.175$
	±	±	±	±	±	±	±	±	±	±	±	±	$F_{干预}=0.623$	$P_{干预}=0.568$
	11.13	4.70	2.69	0.70	6.11	3.07	2.19	6.56	4.50	3.42	3.18	4.80	$F_{交互}=1.278$	$P_{交互}=0.316$
Mg (mmol/L)	1.18	1.18	1.22	1.30	1.31	1.27	1.26	1.21	1.33	1.36	1.37	1.33	$F_{时间}=0.013$	$P_{时间}=0.998$
	±	±	±	±	±	±	±	±	±	±	±	±	$F_{干预}=0.659$	$P_{干预}=0.551$
	0.08	0.24	0.22	0.18	0.18	0.23	0.18	0.06	0.25	0.28	0.23	0.24	$F_{交互}=0.237$	$P_{交互}=0.959$
K (mmol/L)	5.97	7.13	5.17	6.17	6.00	5.57	6.30	6.30	6.27	6.03	5.23	6.23	$F_{时间}=2.094$	$P_{时间}=0.317$
	±	±	±	±	±	±	±	±	±	±	±	±	$F_{干预}=0.088$	$P_{干预}=0.917$
	0.64	0.15	0.31	0.31	0.56	0.90	0.26	0.44	0.59	1.08	1.10	1.44	$F_{交互}=2.435$	$P_{交互}=0.067$
Na (mmol/L)	138.67	141.67	139.07	138.13	142.33	139.00	146.40	136.77	141.33	144.33	146.23	147.33	$F_{时间}=0.641$	$P_{时间}=0.598$
	±	±	±	±	±	±	±	±	±	±	±	±	$F_{干预}=1.435$	$P_{干预}=0.309$
	3.51	0.26	12.68	1.15	1.53	6.25	2.25	5.03	0.58	4.16	9.41	6.62	$F_{交互}=0.992$	$P_{交互}=0.460$
Cl (mmol/L)	95.67	99.47	97.50	95.83	95.93	99.17	99.47	100.13	98.93	100.43	100.9	95.20	$F_{时间}=1.459$	$P_{时间}=0.259$
	±	±	±	±	±	±	±	±	±	±	3±	±	$F_{干预}=1.317$	$P_{干预}=0.336$
	3.27	1.55	3.62	2.51	1.62	2.11	5.42	6.03	1.08	3.75	4.08	3.12	$F_{交互}=0.754$	$P_{交互}=0.614$
Ca (mmol/L)	2.54	3.06	2.67	2.40	2.60	2.80	2.56	2.70	3.19	2.48	2.86	2.90	$F_{时间}=0.209$	$P_{时间}=0.889$
	±	±	±	±	±	±	±	±	±	±	±	±	$F_{干预}=1.093$	$P_{干预}=0.394$
	0.12	0.98	0.08	0.26	0.06	0.11	0.30	0.35	0.37	0.23	0.14	0.35	$F_{交互}=1.886$	$P_{交互}=0.139$
P (mmol/L)	2.54	2.32	2.48	2.83	2.59	2.60	2.74	3.00	2.76	1.96	2.77	2.60	$F_{时间}=3.046$	$P_{时间}=0.055$
	±	±	±	±	±	±	±	±	±	±	±	±	$F_{干预}=3.972$	$P_{干预}=0.080$
	0.39	0.24	0.38	0.28	0.27	0.21	0.24	0.15	0.53	0.16	0.47	0.52	$F_{交互}=0.879$	$P_{交互}=0.530$

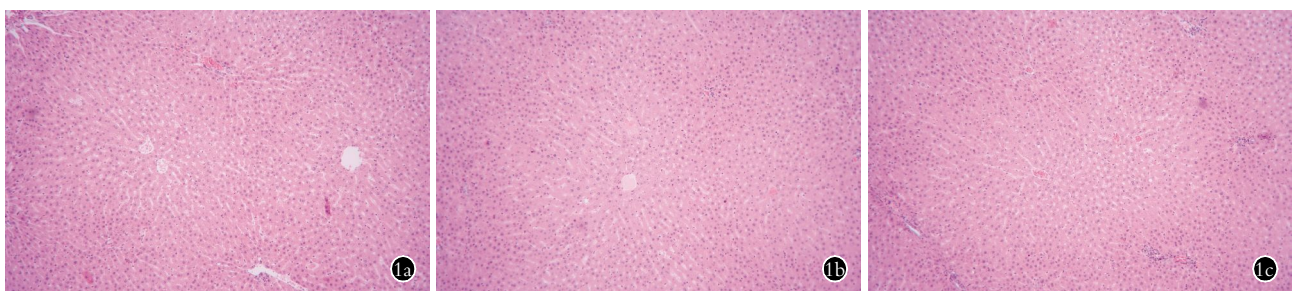


图 1 A 组(1a)、B(1b)组和 C 组(1c) 大鼠处死后肝组织 HE 染色($\times 20$)显示;3 组大鼠的肝小叶结构和肝细胞形态均正常,未见炎症细胞浸润
Fig.1 Hepatic tissue HE stains($\times 20$) of group A(1a), B(1b) and C(1c) showed that the structure of hepatic lobules and the morphology of hepatocytes were normal in each group, while no inflammatory infiltration was found

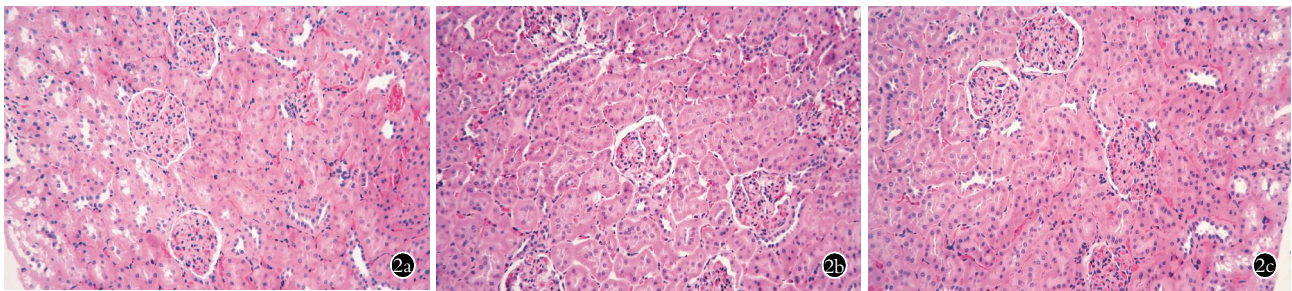


图 2 A 组(2a)、B(2b)组和 C 组(2c)大鼠处死后肾组织 HE 染色(×20)显示:大鼠肾小球、肾小囊、肾小管结构均正常,未见炎性改变

Fig.2 Renal tissue HE stains(×20) of group A(2a),B(2b) and C(2c) showed that the structure of renal glomeruli,capsules,tubules were normal in each group, while no inflammatory lesion was found

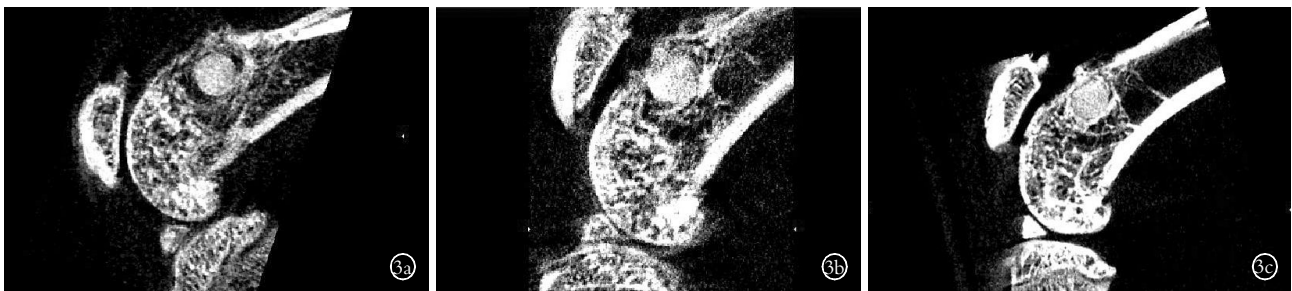

图 3 A 组(MAO-ZK60)大鼠术后 4、8、12 周股骨髁 Micro-CT 图像 3a. 术后 4 周骨-植入体界面有空隙开始形成 3b. 术后 8 周空隙逐渐减小 3c. 术后 12 周时空隙继续减小,植入物与骨质结合较好

Fig.3 Micro-CT scans on femoral condyles of group A(MAO-ZK60)'s rats at 4,8,12 weeks after implantation showed that a gap was found on the bone-implant interface at 4 weeks after implantation(3a), which decreased gradually at 8 weeks after implantation(3b), and finally continued to decrease at 12 weeks after implantation(3c). A good combination between bone and implant formed at 12 weeks after implantation (3c)

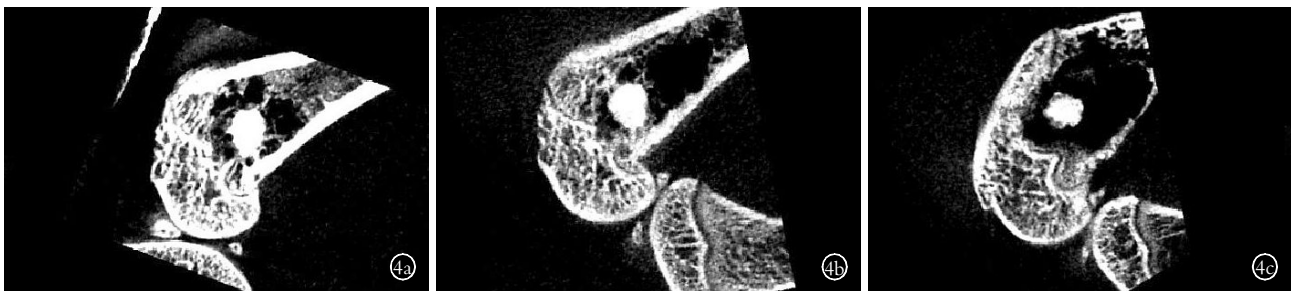

图 4 B 组(ZK60)大鼠术后 4、8、12 周股骨髁 Micro-CT 图像 4a. 术后 4 周植入体周围有较大空隙形成 4b. 术后 8 周空隙稍有增大 4c. 术后 12 周时空隙增大明显并呈继续增大趋势

Fig.4 Micro-CT scans on femoral condyles of group B(ZK60)'s rats at 4,8,12 weeks after implantation showed that a considerable larger gap formation around the implant was found at 4 weeks after implantation(4a), which slightly expanded at 8 weeks after implantation(4b), and finally was enlarged obviously and continuously at 12 weeks after implantation(4c)

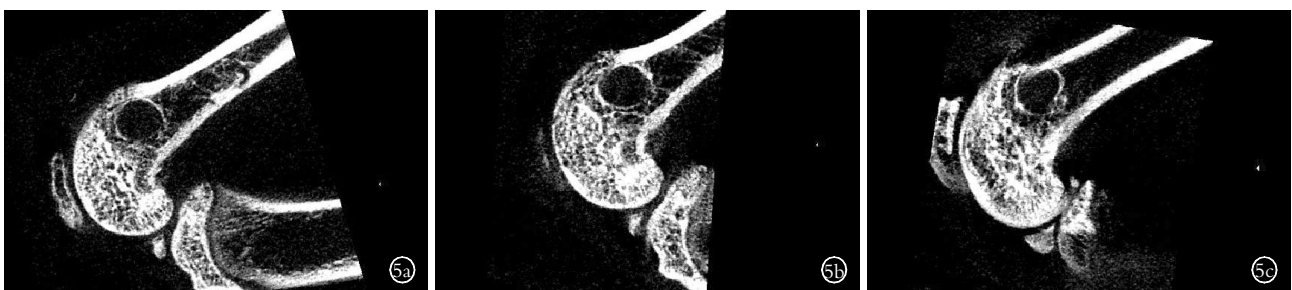

图 5 C 组(PLLA)大鼠术后 4、8、12 周股骨髁 Micro-CT 图像 5a,5b,5c. 术后 4、8、12 周周围均无明显空隙形成,骨组织-植入体界面无明显变化

Fig.5 Micro-CT scans on femoral condyles of group C(PLLA)'s rats at 4,8,12 weeks after implantation 5a,5b,5c. There is no obvious gap formation at 4,8,12 weeks after implantation and there was no obvious changing at the bone-implant interface

镁合金棒植入位置良好,4 周时可观察到骨-植入体界面有微小空隙开始形成,8 周时空隙开始逐渐减小,至 12 周时空隙继续减小,植入物与骨质结合较好(图 3)。B 组(ZK60):术后镁合金棒植入位置良

表 2 MAO-ZK60 和 ZK60 SD 在植入大鼠前及植入后 4、8、12 周的体积平均值 (mm³)
Tab.2 Mean volume of MAO-ZK60 and ZK60 before and 4, 8, 12 weeks after implantation (mm³)

组别	术前	4 周	8 周	12 周
A 组(MAO-ZK60)	17.331±0.000	10.833±0.634	8.599±0.743	6.786±1.304
B 组(ZK60)	17.331±0.000	9.593±0.482	6.987±0.767	4.806±0.766
统计值		$F_{\text{时间}}=706.774, F_{\text{干预}}=15.279, F_{\text{交互}}=5.159$ $P_{\text{时间}}<0.001, P_{\text{干预}}=0.004, P_{\text{交互}}=0.007$		

好, 4 周时可观察到植入体周围有较大空隙形成, 8 周时空隙稍有增大, 至 12 周时空隙增大明显并呈继续增大趋势(图 4)。C 组(PLLA): 术后聚乳酸棒植入位置良好, 随时间变化骨-植入体界面无明显变化(图 5)。

2.5 镁合金植入体体积变化 两种镁合金植入大鼠体内后体积的变化情况如表 2 所示。经统计学分析, $P_{\text{干预}}<0.05, P_{\text{时间}}<0.05, P_{\text{交互}}<0.05$ 。得出的结论是: 材料的不同对于其降解后剩余体积的变化有影响; 随时间变化两种材料的体积都有明显改变(体积下降); 材料与时间有交互作用即随时间变化实验组与对照组之间体积变化的差异存在统计学意义, 进一步统计分析数据后显示 A 组的体积随时间的变化小于 B 组。由此推断, A 组(MAO-ZK60)的降解速度慢于 B 组(ZK60)。

3 讨论

作为一种新型的植入材料, 镁合金正在被广泛地研究, 其生物安全性和降解特性是最为基础和重要的研究。Witte 等^[4]的实验已经证明镁及镁合金具有良好的生物安全性, 可作为内植物使用, 但由于其降解过程中产生氢气的速度超过宿主的吸收能力, 故应采用一些措施来控制降解速度, 如对镁合金的表面防腐蚀处理。微弧氧化(Micro-arc oxidation, MAO) 是一种在有色金属通过物理化学等方法在金属表面原位生长致密陶瓷氧化膜的新技术^[5], 具有良好的生物相容性并能够有效降低镁合金的降解速率^[6]。Zhao 等^[7]通过实验证明了经微弧氧化制备的氧化膜能够有效提高镁的耐腐蚀性。ZK60 镁合金是一种新型的镁锌锆(Mg-Zn-Zr)镁合金, 它因强度高而受到广泛研究, 但是由于耐腐蚀性差^[8]而在医疗领域中应用受限。Pan 等^[9]的实验已经证明微弧氧化处理能够有效地降低 ZK60 镁合金降解及氢气产生的速度, 并且在体外无细胞毒性作用。本动物实验目的在于研究经微弧氧化处理的 ZK60 镁合金(MAO-ZK60)在大鼠体内的生物安全性与降解特性。

结果表明, 术后 24 周内 MAO-ZK60 组大鼠的大体情况良好, 未出现毒性反应、过敏反应、感染、组织间积气等情况。镁合金在体内降解时会释放镁离子, 研究表明在体内降解的镁离子主要通过肝肾代

谢, 过量镁离子会对健康造成危害^[10]。同时, ZK60 系列镁合金中含有锆(Zr)作为重金属具有一定的细胞毒性^[11]。生化检验和肝肾病理组织切片均未发现异常, 说明 ZK60 镁合金棒总体上是安全的, 但其长远影响仍有待进一步实验和观察。

本次实验同时初步考察了两种镁合金的降解特性。由于添加了锌(Zn)、锆(Zr)等金属, ZK60 系镁合金的强度和韧性都有明显提高^[12]。但是由于镁合金在体内的降解, 体积和强度随时间的变化会逐渐下降, 而降解产生的镁离子能够刺激、诱导骨的生成^[13], 并有一定的抑制破骨作用^[14]。因此, 镁合金降解的速度是否与新骨产生的速度相匹配对于其应用至关重要。Witte 等^[4]通过动物实验显示了镁合金材料周围成骨能力要明显高于聚乳酸。柳麟翔等^[15]通过对照实验发现经微弧氧化镁合金具有较好的骨结合性能; Fischerauer 等^[16]在动物实验中通过 Micro-CT 等检查发现经微弧氧化镁合金降解速度明显减低且移植物与周围骨质的结合效果理想。大鼠骨骺生长终生不停止, 因此需要以聚乳酸(PLLA)材料为对照组从而排除骨骺生长对松质骨的影响。实验结果显示表面未处理的 ZK60 镁合金表面未见与骨的结合并在植入体周围出现溶骨现象, 除了说明其耐腐蚀性较差外, 同样在一定意义上表明其成骨能力不足以抵消材料的降解速度; 而经微弧氧化的 ZK60 镁合金的降解速度较表面未经处理的 ZK60 镁合金有所减慢且其与骨的结合能力有所加强, MAO-ZK60 在早期周围出现的空隙可能与降解速度与新骨产生速度不匹配有关, 但后期空隙逐渐消失说明其周围可能有新骨产生且产生的速度与材料降解速度达到相对平衡的状态; 同时, 对植入体体积变化比较的结果再次证明了 MAO-ZK60 的耐腐蚀性较 ZK60 有较明显提高。但本次实验尚无法验证 MAO-ZK60 镁合金周围的成骨特性, 须行骨组织病理切片进一步验证。

综上所述, 经微弧氧化处理的镁合金的生物安全性较好, 耐腐蚀性有所提高, 是一种具有良好发展潜力的骨科植入材料, 其在体内的降解和成骨特性仍有待进一步深入研究。同时, 仍需继续发展和改善 ZK60 系镁合金的表面处理技术从而更好地提高其

耐腐蚀性。

参考文献

[1] Song GL. Control of biodegradation of biocompatible magnesium alloys[J]. Corros Sci, 2007, 49(4): 1696-1701.

[2] 孙之稿,刘向前,祁开泽,等. 接骨紫金丹对家兔骨折愈合期间几种金属元素的影响[J]. 中国骨伤, 1999, 12(6): 16-18. Sun ZH, Liu XQ, Qi KZ, et al. Effect of *Jie Gu Zi Jin Dan* on metal elements in callus in the process of fracture healing[J]. Zhongguo Gu Shang/China J Orthop Trauma, 1999, 12(6): 16-18. Chinese with abstract in English.

[3] 齐峥嵘,张强,殷毅,等. 可降解镁合金作为骨植入材料的体内研究进展[J]. 中国修复重建外科杂志, 2012, 26(11): 1381-1386. Qi ZR, Zhang Q, Yin Y, et al. Progress of in vivo study on degradable magnesium alloys application as bone implant materials [J]. Zhongguo Xiu Fu Chong Jian Wai Ke Za Zhi, 2012, 26(11): 1381-1386. Chinese.

[4] Witte F, Kaese V, Haferkamp H, et al. In vivo corrosion of four magnesium alloys and the associated bone response[J]. Biomaterials, 2005, 26(17): 3557-3563.

[5] Zhang XP, Zhao ZP, Wu FM, et al. Corrosion and wear resistance of AZ91D magnesium alloy with and without microarc Oxidation coating in Hank's solution[J]. J Mater Sci, 2007, 42(40): 8523-8528.

[6] 王树峰,李春荣,王程越,等. 微弧氧化 AZ31 镁合金的生物相容性[J]. 中国组织工程研究, 2012, 16(38): 7101-7106. Wang SF, Li CR, Wang CY, et al. Biocompatibility of AZ31 magnesium alloy treated with micro-arc oxidation[J]. Zhongguo Zu Zhi Gong Cheng Yan Jiu, 2012, 16(38): 7101-7106. Chinese.

[7] Zhao LC, Cui CX, Wang QZ, et al. Growth characteristics and corrosion resistance of micro-arc oxidation coating on pure magnesium for biomedical applications[J]. Corros Sci, 2010, 52(7): 2228-2234.

[8] Huan ZG, LeeFlang MA, Zhou J, et al. In vitro degradation behavior and cytocompatibility of Mg-Zn-Zr alloys[J]. J Mater Sci-Mater Med, 2010, 21(9): 2623-2635.

[9] Pan YK, Chen CZ, Wang DG, et al. Microstructure and biological properties of micro-arc oxidation coatings on ZK60 magnesium alloy [J]. J Biomed Mater Res B Appl Biomater, 2012, 100(6): 1574-1586.

[10] 高家成,胡德,宋长江. 医用镁合金降解及其对人体的影响[J]. 功能材料, 2012, 19(43): 2577-2583. Gao JC, Hu D, Song CJ. Medical magnesium alloy degradation and its impact on human physiology[J]. Gong Neng Cai Liao, 2012, 19(43): 2577-2583. Chinese.

[11] Guangling S, StJohn D. The effect of zirconium grain refinement on the corrosion behaviour of magnesium-rare earth alloy MEZ[J]. J Light Met, 2002, 2(1): 1-16.

[12] 陈广森,吴国华,黄玉光,等. 高强高韧耐热镁合金的研究现状与展望[J]. 铸造工程, 2007, 31(4): 30-33. Chen GS, Wu GH, Huang YG, et al. Review on research of high strength, high toughness and heat-resistant magnesium alloy [J]. Zhu Zao Gong Cheng, 2007, 31(4): 30-33. Chinese.

[13] Han HS, Kim YY, Kim YC, et al. Bone formation within the vicinity of biodegradable magnesium alloy implant in a rat femur model [J]. Metals and Materials International, 2012, 18(2): 243-247.

[14] Janning C, Willbold E, Vogt C, et al. Magnesium hydroxide temporarily enhancing osteoblast activity and decreasing the osteoblast number in peri-implant bone remodeling[J]. Acta Biomater, 2010, 6(5): 1861-1868.

[15] 柳麟翔,吴凤鸣,朱志军,等. 微弧氧化 AZ91D 镁合金骨结合性能的研究[J]. 口腔医学, 2010, 30(5): 261-263. Liu LX, Wu FM, Zhu ZJ, et al. Synostosis of AZ91D Magnesium alloy modified by micro-arc oxidation of osteoblast[J]. Kou Qiang Yi Xue, 2010, 30(5): 261-263. Chinese.

[16] Fischerauer SF, Kraus T, Wu X. In vivo degradation performance of micro-arc-oxidized magnesium implants: a micro-CT study in rats [J]. Acta Biomater, 2013, 9(2): 5411-5420.

(收稿日期:2013-01-12 本文编辑:连智华)

·读者·作者·编者·

本刊关于一稿两投和一稿两用等现象的处理声明

文稿的一稿两投、一稿两用、抄袭、假署名、弄虚作假等现象属于科技领域的不正之风,我刊历来对此加以谴责和制止。为防止类似现象的发生,我刊一直严把投稿时的审核关,要求每篇文章必须经作者单位主管学术的机构审核,附单位推荐信(并注明资料属实、无一稿两投等事项)。希望引起广大作者的重视。为维护我刊的声誉和广大读者的利益,凡核实属于一稿两投和一稿两用等现象者,我刊将择期在杂志上提出批评,刊出其作者姓名和单位,并对该文的第一作者所撰写的一切文稿 2 年内拒绝在本刊发表,同时通知相关杂志。欢迎广大读者监督。

《中国骨伤》杂志社