

· 临床研究 ·

肘前内侧切口入路手术治疗尺骨冠状突前内侧面骨折

张川, 张作君, 赵明, 牛素玲, 许海燕, 夏凯, 杨林平
(洛阳正骨医院上肢损伤科, 河南 洛阳 471002)

【摘要】 目的:探讨尺骨冠状突前内侧面骨折手术治疗入路和合并损伤的处理。**方法:**自 2009 年 7 月至 2011 年 8 月, 共收治尺骨冠状突前内侧面骨折 6 例, 男 4 例, 女 2 例; 年龄 19~49 岁, 平均 32.6 岁; 左侧 3 例, 右侧 3 例; 优势侧 4 例, 非优势侧 2 例; 均为闭合性骨折。根据 O'Driscoll 尺骨冠状突骨折分型均为冠状突前内侧面骨折 2 亚型或 3 亚型, 均采用肘前内侧切口桡侧腕屈肌和掌长肌之间劈开指浅屈肌入路行微型接骨板固定, 其中 3 例行冠状突固定后肘关节内翻应力位 X 线检查可见肱桡间隙增宽, 表现出肘关节内翻后内侧旋转不稳定, 桡侧副韧带未进行探查修复。术后石膏固定 2 周行肘关节功能锻炼, 表现出内翻后内侧旋转不稳定者石膏固定 4 周。术后随访记录患者肘关节活动范围、疼痛和稳定情况, 肘关节力量和手部握力, 根据改良 An 和 Morrey 肘关节功能评分评价肘关节总体功能。**结果:**6 例术后均获随访, 时间 7.5~13 个月, 平均 9.3 个月。患侧肘部和手部力量均同健侧, 肘关节平均屈曲(129.0 ± 6.5)° ($120^\circ \sim 135^\circ$), 平均伸直(4.0 ± 4.2)° ($0^\circ \sim 10^\circ$), 前臂旋转活动度平均旋前(84.0 ± 6.5)° ($75^\circ \sim 90^\circ$), 平均旋后(89.0 ± 7.1)° ($80^\circ \sim 100^\circ$), 1 例术后出现尺神经感觉症状并于半年后恢复, 所有患者未出现肘关节疼痛、不稳定, 改良 An 和 Morrey 肘关节功能评分均为优。**结论:**尺骨冠状突前内侧面骨折可采用桡侧腕屈肌和掌长肌间入路进行切开复位内固定治疗, 伴肘关节内翻-后内侧旋转不稳定者可适度延长制动时间。

【关键词】 尺骨; 骨折; 外科手术; 骨折固定术

DOI: 10.3969/j.issn.1003-0034.2013.02.007

Treatment of anteromedial coronoid facet fractures with open reduction and internal fixation through anteromedial approach ZHANG Chuan, ZHANG Zuo-jun, ZHAO Ming, NIU Su-ling, XU Hai-yan, XIA Kai, and YANG Lin-ping. Department of Upper Limb Injury, Luoyang Orthopaedics Hospital, Luoyang 471002, Henan, China

ABSTRACT Objective: To investigate the approach of open reduction and internal fixation for the treatment of anteromedial coronoid facet fractures and associated injury. **Methods:** From July 2009 to August 2011, 6 coronoid anteromedial facet fractures were treated (4 males and 2 females, the average age was 32.6 years old, ranged from 19 to 49 years old) in our hospital. Three patients had fractures in the left side and 3 in the right (4 dominant sides and 2 non dominant sides). All the patients had close fractures. All the fractures were subtype 2 or subtype 3 of coronoid anteromedial facet fracture according to O'Driscoll classification. The anteromedial incision of elbow and the approach of splitting flexor digitorum superficialis between flexor carpi radialis and palmaris longus were used to apply internal fixation with mini-plate. After fixation of coronoid fracture, widening of radiohumeral joint interspace under varus stress occurred in 3 cases, elbow varus posteromedial rotational instability was showed, and the exploration and repair of radial collateral ligament was not carried out. Plaster was applied for 2 weeks before rehabilitation and the time of plaster application extended to 4 weeks in the patients showed varus posteromedial rotational instability. The motion degree, pain and stability, strength of elbow and hand were recorded, the elbows were evaluated with modified An and Morrey functional rating index. **Results:** All the patients were followed up, and the average duration was 9.3 months (ranged from 7.5 to 13 months). The strength of elbow and hand were equal to that in the contralateral side. The average flexion was (129.0 ± 6.5) degree (ranged from 120 to 135 degree); the average extension was (4.0 ± 4.2) degree (ranged from 0 to 10 degree); the average forearm pronation was (84.0 ± 6.5) degree (ranged from 75 to 90 degree); average supination was (89.0 ± 7.1) degree (ranged from 80 to 100 degree). One patient had ulnar sensory neuropathy after operation and healed in half-year, no postoperative complications as pain and instability accrued. All the patients obtained excellent results according to modified An and Morrey functional rating index. **Conclusion:** The approach of splitting flexor digitorum superficialis between flexor carpi radialis and palmaris longus could be used in open reduction and internal fixation of anteromedial coronoid facet fracture, rehabilitation should be postponed in the patient showed elbow varus posteromedial rotational instability.

KEYWORDS Ulna; Fractures; Surgical procedures, operative; Fracture fixation

Zhongguo Gu Shang/China J Orthop Trauma, 2013, 26(2): 111-114 www.zggszz.com

尺骨冠状突与肱骨滑车构成肘关节前半部分,可阻止尺骨后脱位,对维护肘关节稳定起重要作用,当骨折涉及 50%冠状突时肘关节稳定性明显丧失,此时行切开复位内固定治疗才可取得较好的疗效^[1]。O'Driscoll 等^[2]认识到冠状突前内侧面骨折同样可导致肘关节不稳定,并由此提出肘关节内翻后内侧面旋转不稳定这一概念(冠状突前内侧面骨折合并肘关节桡侧副韧带损伤),此类损伤由于发病率较低,因此仍未得到广泛认识。2009 年 7 月至 2011 年 8 月,采用切开复位内固定治疗尺骨冠状突前内侧面骨折 6 例,疗效满意,现报告如下。

1 临床资料

本组 6 例均为尺骨冠状突前内侧面骨折, O'Driscoll 冠状突骨折分型中 II 型 2、3 亚型,其中男 4 例,女 2 例;年龄 19~49 岁,平均 32.6 岁;均为单侧骨折,左侧 3 例,右侧 3 例;优势侧 4 例,非优势侧 2 例。致伤原因:骑自行车摔伤 2 例,骑摩托车摔伤 1 例,步行摔伤 2 例,击打伤 1 例。受伤至手术时间 6.8 d(4~19 d)。均为闭合性骨折,未并发肘关节脱位或其他损伤,其中 2 例术前有肘关节桡侧压痛,1 例术前 X 线片可见肘关节桡侧间隙增宽,肱尺关节呈半脱位趋势(图 1)。

2 治疗方法

2.1 术前处理 术前常规行肘关节正侧位 X 线检查和 CT 检查,部分患者行三维重建,均未行内翻应力位 X 线检查。肘关节屈曲 90°,前臂旋后 45°位石膏托固定。

2.2 手术方法 患者取仰卧位,患肢置于侧台上,上臂中上段上充气止血带,消毒铺巾驱血并充气止

血。自肱骨内上髁偏前 1 cm 行向上下延长的纵行切口,切口向远端不能过长,避免损伤前臂内侧皮神经。切开二头肌腱膜近侧 1/3 后自桡侧腕屈肌和掌长肌间隙分离并拉向两侧,纵行劈开深部指浅屈肌肱骨起点部分,牵拉避开或结扎尺动脉返支。剥离肱肌止点近端尺侧部分和旋前圆肌尺骨头起点,此过程中严格把握向远端分离延伸程度,小心操作以避免损伤掌长肌肌支。探查尺侧副韧带前束和关节囊完整性,解剖复位冠状突前内侧面骨块,关节囊完整者切开部分关节囊以确定关节面平整,克氏针临时固定骨折块,采用“T”形微型接骨板螺钉固定冠状突。副韧带撕裂者予以缝合重建,缝合关节囊后于术中行应力位 X 线检查,3 例出现内翻应力下桡侧间隙增宽(图 2),包括 1 例术前有肘关节桡侧压痛体征患者,未对桡侧副韧带进行探查处理。

2.3 术后处理 术后常规应用镇痛泵 3 d,切口部位冰敷 48 h,吲哚美辛口服每次 25 mg,每日 3 次,持续 4 周。术后石膏固定 2 周后进行肘关节屈伸和前臂旋转功能锻炼,术中应力位下桡侧间隙增宽者术后石膏固定延长为 4 周。

3 结果

3.1 疗效评价方法 术后随访记录患者肘关节活动范围、疼痛和稳定情况,肘关节力量和手部握力,根据改良 An 和 Morrey^[3]肘关节功能评分评价肘关节总体功能,主要包括关节活动度、力量、疼痛、稳定程度等 4 个方面。总分 >90 分为优,80~89 分为良,70~79 分为可,<70 分为差。

3.2 治疗结果 术中探查显示 5 例出现前关节囊不同程度破裂,2 例出现内侧副韧带前束部分撕裂。

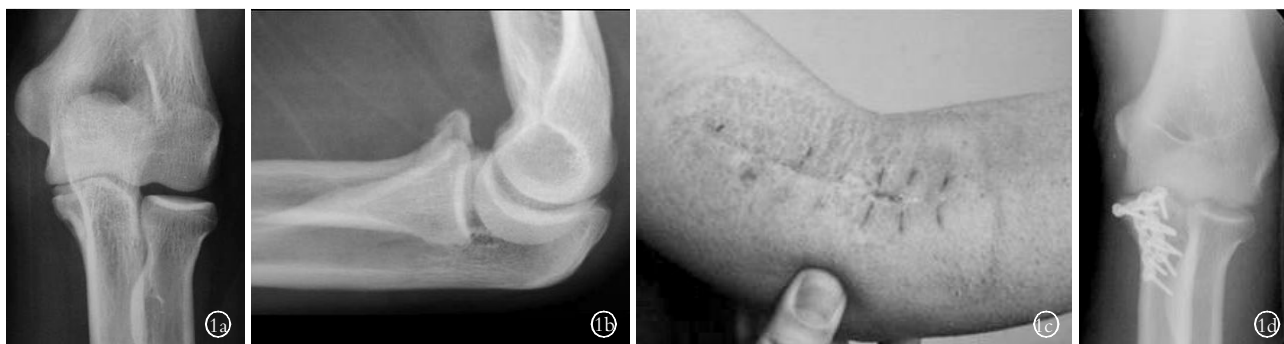

图 1 男,19 岁,骑自行车摔倒致左冠状突前内侧面骨折, O'Driscoll 冠状突骨折分型中 II 型冠状突骨折 2 亚型 **1a.** 术前正位 X 线片示冠状突前内侧面骨折,骨折涉及冠突尖和高纵结节前半部分 **1b.** 术前侧位 X 线片可见肱尺关节间隙失常 **1c.** 采用肘前内侧切口入路,拇指部位为肱骨内上髁 **1d.** 术后 4 个月正位 X 线片示骨折已愈合

Fig.1 A 19-year-old male with left anteromedial coronoid facet fracture caused by falling off bicycle, subtype 2 of Type II according to the classification system of O'Driscoll **1a.** Preoperative AP X-ray showed fracture of anteromedial coronoid facet of the tip and anterior part of sublime tubercle were involved **1b.** Preoperative lateral X-ray showed abnormal interspace of humeroulnar joint **1c.** Anteromedial incision and approach was used, the thumb was located on the medial epicondyle of humerus **1d.** Postoperative X-ray showed fracture healed at the 4th month

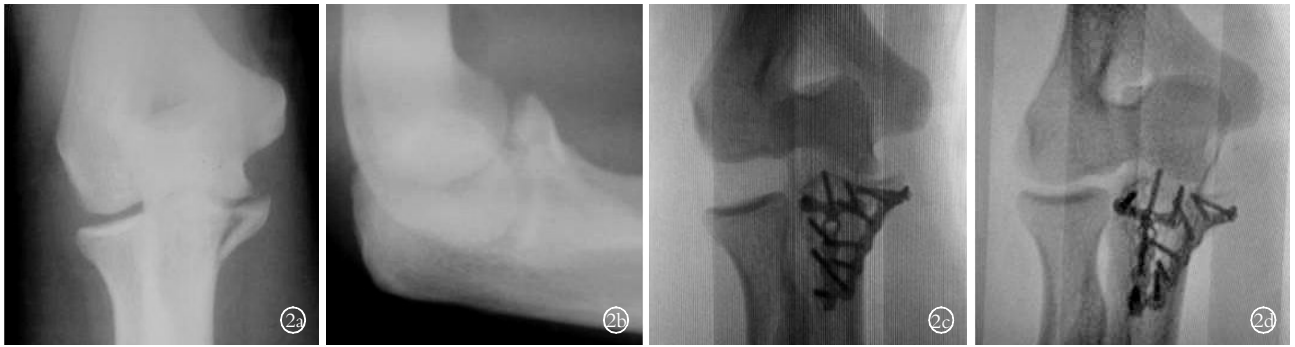

图 2 男, 29 岁, 跑步时摔倒致冠状突骨折, O'Driscoll 冠状突骨折分型中 II 型冠状突骨折 3 亚型 2a. 冠状突前内侧面骨折包括高纵结节 2b. 冠状突粉碎性骨折, 侧位 X 线片可见骨折包括冠状突尖部 2c. 冠状突固定后内翻应力下 X 线片可见尺桡骨近端整体向内侧偏移并外侧间隙明显增宽 2d. 外翻应力位 X 线片未见明显异常

Fig. 2 A 29-year-old male with left fracture of coronoid process caused by falling, subtype 2 of Type II according to the classification system of O'Driscoll 2a. Preoperative AP X-ray showed sublime tubercle were involved 2b. Preoperative lateral X-ray showed comminuted fracture of coronoid process, the tip was involved 2c. Postoperative X-ray showed proximal ulna and radius dislocated to ulnar side and widening of lateral interspace under varus stress 2d. Postoperative X-ray showed no change under valgus stress

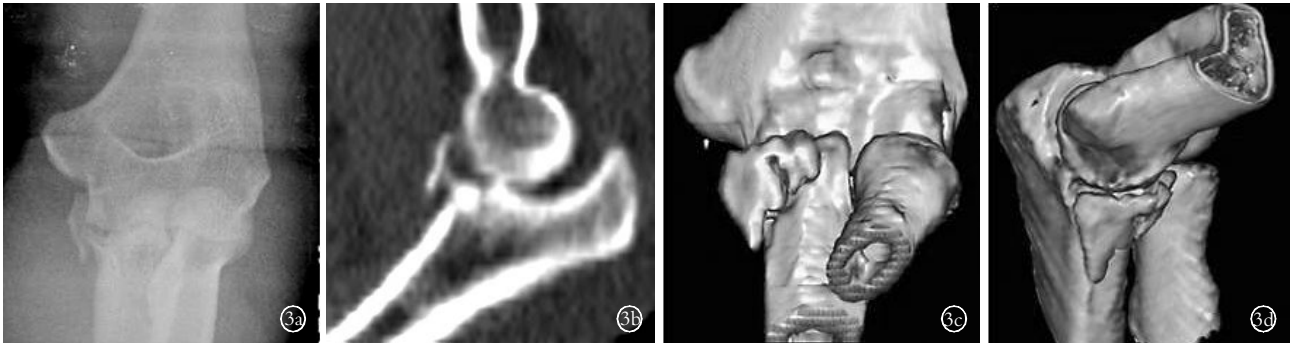


图 3 男, 47 岁, 击打致伤左尺骨冠状突骨折, O'Driscoll 冠状突骨折分型中 II 型冠状突骨折 3 亚型 3a. 冠状突前内侧面骨折 3b. 肘关节半脱位 3c. 三维 CT 重建显示骨折块不包括冠突尖 3d. 三维 CT 显示骨折块包括高纵结节和内侧副韧带前束附着点 3e. 术后 2 个月肘关节侧位及正位 X 线片示骨折线明显模糊

Fig. 3 A 47-year-old male with left anteromedial coronoid facet fracture caused by striking, subtype 3 of Type II according to the classification system of O'Driscoll 3a. Preoperative X-ray showed anteromedial coronoid facet fracture 3b. Subluxation of elbow joint 3c. CT showed the tip of coronoid was not involved 3d. CT showed entire sublime tubercle including attachment point of anterior bundle of medial collateral ligament was involved in the fracture 3e. Postoperative lateral and AP X-ray films showed the fracture line obscured at 2 months

6 例术后均获随访, 时间 7.5~13 个月, 平均 9.3 个月。末次随访均为内固定未取出状态, 手部握力同健侧无明显差异, 肘关节平均屈曲 $(129.0 \pm 6.5)^\circ$ ($120^\circ \sim 135^\circ$), 平均伸直 $(4.0 \pm 4.2)^\circ$ ($0^\circ \sim 10^\circ$), 前臂旋转活动度平均旋前 $(84.0 \pm 6.5)^\circ$ ($75^\circ \sim 90^\circ$), 平均旋后 $(89.0 \pm 7.1)^\circ$ ($80^\circ \sim 100^\circ$)。1 例术后出现小指皮肤感觉麻木等尺神经症状, 术后半年完全恢复正常。所有患者未出现肘内翻、疼痛、不稳定和日常生活功能受限, 改良 An 和 Morrey 肘关节功能评分均为优。典型病例见图 3。

4 讨论

4.1 冠状突前内侧面骨折损伤机制 冠状突相对于尺骨整体向内侧偏斜, 其前内侧面自尺骨近端向内侧突出, 这一解剖学特性决定了冠状突前内侧面

更容易受到暴力作用^[4]。笔者认为肘关节在冠状面可分为桡中尺三柱, 其中桡侧柱由肱骨小头、桡骨头和桡侧副韧带复合体组成, 尺侧柱为滑车内侧半、尺侧副韧带和冠状突前内侧面, 中柱为滑车桡侧半和冠状突前外侧面, 即包含冠状突的上尺桡切迹部分。肘关节在冠状面上的内外翻可考虑为三柱间的支点、牵张侧和压缩侧三者间位置变化, 实际损伤发生时可同时伴有肘关节旋转暴力。内外翻暴力作用时以中柱为支点可伴有一侧压缩骨折和另一侧牵张导致的韧带撕裂或撕脱性骨折, 但以内外侧柱为支点时, 因内外侧骨质或韧带的坚强度不同, 以及暴力大小和作用方向的变化, 可表现为内外侧双柱同时损伤或单侧柱损伤。在矢状面上冠状突前内侧面为肘关节的前半部分, 其骨折发生机制包含有肘关节后

内侧旋转暴力作用,伴有桡侧副韧带损伤被定义为肘内翻后内侧旋转不稳定^[2]。本组中 3 例前内侧面骨折行内固定后内翻应力作用下未见明显外侧间隙张开,因此笔者认为冠状突前内侧面骨折可不伴有桡侧副韧带损伤,但本组病例数量有限并且未进行探查,因此确定性结论有待于大宗病例的总结和实验研究。

4.2 手术要点

4.2.1 切口和入路选择 尺骨冠状突骨折手术治疗多采用 2 种入路:肘关节前方入路和肘关节内侧面入路。其中前方入路周围神经和血管走行较集中,术中过度的牵拉将造成神经血管损伤,虽然在冠状突正前侧骨折手术操作中较为直接便利,但不利于对冠状突前内侧面骨折进行操作,而且探查修复内侧副韧带前束较困难;传统的内侧入路遵循正中神经和尺神经支配肌肉间隙入路原则,但需要肱骨内上髁截骨,而且必须增加肱骨内上髁固定物。笔者采用肘关节前内侧面入路,显示其具有直捷便利的特点,可对冠状突前内侧和尖部骨块同时良好暴露,同时可探查尺侧副韧带前束,在控制向远端分离程度的情况下可避免损伤肌肉神经支配支等并发症发生。

4.2.2 前臂屈肌群神经支配支的保护 正中神经下行至前臂后,在肱骨内、外上髁连线以下开始到穿旋前圆肌前从其尺侧自上而下分出 4 个束支,分别分布到旋前圆肌肱骨头近侧段、指浅屈肌上部、掌长肌、桡侧腕屈肌,其中掌长肌单一束支配出现率为 96.7%,肌支入肌门处距内外上髁连线中点(56.44±5.05) mm,指浅屈肌 4 支束支配出现率为 90%^[5]。掌长肌属于单一支型肌支分布,所以一经出现损伤必然引起其所支配的肌肉全部瘫痪,致使全肌功能丧失,因此自桡侧腕屈肌和掌长肌两肌之间入路时应避免过多向远侧进行分离以免损伤正中神经的掌长肌支配支。笔者术中采用此入路时均限制切口向远端延长距离,尽力避免暴露或损伤正中神经分支,术后随访未发现患侧手部握力相对健侧的差异。

4.2.3 内固定方式选择 Doornberg 等^[6]采用肘关节内侧面切口入路,逆损伤暴力方向的专用接骨板对冠状突前内面骨折块予以阻挡固定,骨块本身无螺钉衔接或螺钉贯穿折面固定,其优点体现在完全的神经肌肉间隙入路,尺侧副韧带可清楚暴露并提供足够的修复操作空间,但其固定方式决定其内固定牢固程度较低。笔者采用“T”形微型接骨板进行固定,接骨板本身具有阻挡作用,同时螺钉贯穿骨折断面,固定牢固可靠,术中模拟损伤机制暴力作用下均

未见骨折块再移位。

4.2.4 桡侧副韧带损伤判定和处理 桡侧副韧带损伤时可表现为外侧压痛、肿胀,影像学可出现内翻应力下桡侧间隙增宽,未行 MRI 检查或切开探查情况下可据此判定是否伴有桡侧副韧带损伤。笔者认为肘内翻未见桡侧间隙明显增宽时可单纯予以冠状突前内侧面固定,术后可行石膏托辅助固定 2 周,为关节囊等软组织修复提供稳定环境。而判定为桡侧副韧带损伤的 3 例术后石膏辅助固定延长至 4 周,提供足够的韧带愈合时间,术后随访未见肘关节不稳定出现。

4.2.5 并发症的防治 尺神经自肱骨内上髁下尺神经沟向远端走行,在尺侧腕屈肌腱弓深部走行于尺侧腕屈肌肱骨头和尺骨头之间,贴于冠状突内下方走行。冠状突前内侧面骨折移位极有可能激惹尺神经,因此应对骨块解剖复位并避免术中暴力操作以避免尺神经激惹。

冠状突前内面骨折,尤其在骨折块包含高纵结节时其复位和有效固定对于肘关节功能恢复非常重要,采用肘前内侧面切口入路在控制向远端分离程度情况下可安全直捷暴露冠状突前内侧面骨折块并予以复位和固定。前内侧面骨折或不伴有桡侧副韧带的撕裂,两种情况都可以通过冠状突前内侧面骨折固定并术后辅助石膏固定进行处理,是否应行外侧副韧带一期探查固定有待于大宗病例的比较研究。

参考文献

- [1] 李中连,沈海琦,刘焱. 尺骨冠状突骨折治疗体会[J]. 中国骨伤,2009,22(5):359-360.
Li ZL, Shen HQ, Liu Y. Treatment of coronoid process fracture of ulna[J]. Zhongguo Gu Shang/China J Orthop Trauma, 2009, 22(5): 359-360. Chinese.
- [2] O'Driscoll SW, Jupiter JB, Cohen MS, et al. Difficult elbow fractures: pearls and pitfalls[J]. Instr Course Lect, 2003, 52:113-134.
- [3] An KN, Morrey BF. Biomechanics of the elbow. In: Morrey BF. The Elbow and Its Disorders[M]. Philadelphia, 1985:43-61.
- [4] Doornberg JN, de Jong IM, Lindenhovius AL, et al. The anteromedial facet of the coronoid process of the ulna[J]. J Shoulder Elbow Surg, 2007, 16(5):667-670.
- [5] 王政,高振平,夏长丽,等. 正中神经前臂段浅层肌支的应用解剖[J]. 解剖学研究,2009,31(6):455-457.
Wang Z, Gao ZP, Xia CL, et al. Applied anatomy of median nerve and its superficial muscular branches in forearm[J]. Jie Pou Xue Yan Jiu, 2009, 31(6):455-457. Chinese.
- [6] Doornberg JN, Ring DC. Fracture of the anteromedial facet of the coronoid process[J]. J Bone Joint Surg Am, 2006, 88(10):2216-2224.

(收稿日期:2012-05-14 本文编辑:连智华)