

· 经验交流 ·

足踝部肌腱损伤的 MSCT 诊断

俞冠民¹, 张玲红¹, 吕冬亮¹, 祝莹¹, 李惠民², 黄求理³

(1. 慈溪市第三人民医院影像科, 浙江 慈溪 315324; 2. 上海交通大学医学院附属新华医院放射科, 上海 200092; 3. 宁波市第一人民医院影像科, 浙江 宁波 315010)

【摘要】 目的: 探讨足踝部肌腱损伤的 MSCT 诊断价值, 提高对足踝部肌腱损伤的认识, 避免漏诊。方法: 回顾分析自 2009 年 1 月至 2010 年 12 月临床疑诊足踝部肌腱损伤的 32 例患者, 其中男 24 例, 女 8 例; 年龄 23~68 岁, 平均 43 岁; 外伤后局部均出现疼痛、压痛、软组织肿胀及功能障碍或伴有骨折。所有病例经手术、MRI、双侧对照或随访证实。外伤后 7 d 内完成 MSCT 检查, 2 名高年资 CT 诊断医师在不知结果的情况下分别评估肌腱的异常, 意见不一致时协商确定。结果: 失访 5 例, 纳入研究 27 例, 最终证实肌腱损伤 23 例(31 处), 4 例未见异常。按肌腱数(总 243 条)计算, CT 共诊断 35 处异常, 其中误诊 4 处, CT 诊断敏感性、特异性和准确率分别为 88.8%(31/35)、98.1%(208/212) 和 98.4%(239/243)。其中肌腱脱位 11 处, 表现为肌腱部分或全部离开肌腱沟; 肌腱卡压 13 处, 横断面显示肌腱 1/2 及以上横断面嵌插于骨折缝内, 7 处 VR 显示肌腱位于骨折缝内, 走行迂曲, 6 处表现为骨折缝较宽, 肌腱仍可显示但与骨折缝关系密切(2 处误诊); 骨片嵌插 4 处, 横断面表现为骨片部分位于肌腱内, VR 显示骨片嵌入肌腱, 局部较模糊(1 处误诊); 肌腱完全断裂 4 处, 横断面表现为断裂处肌腱缺如或伴有周围脂肪间隙模糊, VR 显示肌腱连续性中断, 长轴方向上肌腱缩短(1 处误诊); 肌腱损伤 3 处, 横断面表现为肌腱增粗, 密度减低, 边界不清, 周围脂肪间隙模糊, VR 显示肌腱增粗, 密度减低, 结构模糊。结论: 足踝部 MSCT 检查(薄层横断面结合 VR 评价)能很好地诊断肌腱脱位、肌腱卡压、骨片嵌插、肌腱完全断裂、肌腱损伤等外伤性病变, 具有较高的临床应用价值。

【关键词】 足; 踝; 韧带, 关节; 骨折; 体层摄影术, X 线计算机

DOI: 10.3969/j.issn.1003-0034.2013.01.019

MSCT diagnosis of foot and ankle tendon injury YU guan-min*, ZHANG Ling-hong, LÜ Dong-liang, ZHU Ying, LI Hui-min, and HUANG Qiu-li. *Department of Radiology, the 3rd People's Hospital of Cixi, Cixi 315324, Zhejiang, China

ABSTRACT **Objective:** To study the MSCT features and diagnosis of foot and ankle tendon injury and improve the recognition to avoid the missed. **Methods:** From January 2009 to December 2010, 32 patients suspected of foot and ankle tendon injury were enrolled and included 24 males and 8 females with an average age of 43 years ranging from 23 to 68 years. All patients had pain, tenderness, swelling or dysfunction in the diseased foot and were finally confirmed with surgery, MRI, contralateral contrast and followed-up. The MSCT was performed with a multi-detector CT scanner (Emotion 6; Siemens) within 7 days after injury. Two experienced radiologists evaluated the tendon abnormalities before told the outcome. **Results:** With 5 patients lost, the final study included 27 patients. Thirty-one tendon injuries were finally confirmed in 23 cases. Thirty-five tendon abnormalities were diagnosed on CT images among all 243 tendons but 4 of them were misdiagnoses. The CT overall diagnostic sensitivity, specificity, and accuracy was 88.8% (31/35), 98.1% (208/212), and 98.4% (239/243). Eleven tendon dislocations showed as the tendon partially or completely off the tendon groove. Thirteen tendon entrapment showed no less than half section of the tendon embedded the fracture in the axial images, and 7 tendons located in the fracture gap or 6 tendons closely related with widened fracture in VR images (2 misdiagnosis). Four bone chip insertion showed the chip inserted in the tendons both in the axial images and VR images (1 misdiagnosis). Four tendon ruptures showed discontinuity and shortening of the tendon (1 misdiagnosis). Three tendon injuries showed thickening, density reduction and blurring of tendons, and misty surrounding fat space. **Conclusion:** With comprehensive MSCT examination (thin-slice scanning and volume rendering) of foot and ankle, the tendon dislocation, tendon entrapment, bone chip intercalation, and tendon rupture/ injury could be confidently diagnose.

KEYWORDS Foot; Ankle; Ligaments, articular; Fractures; Tomography, X-ray computed

Zhongguo Gu Shang/China J Orthop Trauma, 2013, 26(1): 73-77 www.zggszz.com

基金项目: 浙江省慈溪市科技局农业社会发展项目基金(编号: CN2009012)

Fund program: Provided by Agricultural and Social Development of Science and Technology Department of Cixi City Zhejiang Province (No. CN2009012)

通讯作者: 俞冠民 E-mail: yugumi@163.com

足踝部肌腱损伤通常可分为以下几种损伤类型:断裂、脱位、卡压、骨片嵌插、肌腱损伤,其中以脱位、卡压较为常见。国内对足踝部肌腱损伤的治疗报道较多^[1-3],但采用多层螺旋 CT 研究足踝部肌腱损伤的很少^[4],国外有相关的报道^[5-8],原因之一是磁共振的运用较多而忽略了 CT 的价值。本组研究收集了证实的足踝部肌腱损伤患者 23 例,旨在提高对足踝部肌腱损伤的 CT 征象认识,避免漏诊,特别是没有磁共振的基层医院。

1 临床资料

收集浙江省慈溪市第三人民医院 2009 年 1 月至 2010 年 12 月临床疑诊足踝部肌腱损伤的患者 32 例,男 24 例,女 8 例;年龄 23~68 岁,平均 43 岁。均在外伤后 7 d 内进行 MSCT 检查。5 例失访,10 例手术证实,17 例通过双侧对照、MRI 及随访临床综合证实。

2 诊断方法

2.1 CT 检查 采用西门子 Somatom Emotion 6 多层 CT 机,按扫描参数 110 kV、60 mAs;准直 6×1.0 mm,螺距 0.85;回顾性重建层厚 1.25 mm,重建间隔 1.2 mm,卷积核 B20(平滑);扫描范围为踝关节上 3 cm 至足底,力求病例间一致,双侧同时扫描。

2.2 图像处理 所有图像经 Syngo 工作站重组:常规横断位图像,层厚 5 mm,窗宽 200 HU,窗位 50 HU;容积再现(VR)重组图像分别点取足踝部 6 个面,并通过适当的调节窗宽、窗位或切割以便获取最佳的图像效果;两组序列图像都上传至 PACS 系统分析处理。

2.3 图像评价 由 2 名高年资 CT 诊断影像医师在不知结果的情况下分别评估肌腱的异常,意见不一致时协商得出统一结论。参照外科和病理发现,评判标准确定如下,脱位:①腓骨肌脱位:肌腱离开腓骨肌腱沟;②胫骨后肌腱脱位:胫骨后肌腱离开胫骨远

端后内侧肌腱沟;③拇长屈肌腱脱位:拇长屈肌腱离开载距突后方的肌腱沟。肌腱卡压:肌腱 1/2 及以上横断面嵌插于骨折缝内。骨片嵌插:分离的骨片部分或全部嵌入于肌腱内。完全断裂:肌腱短缩,相应位置肌腱缺如(沿肌腱长轴方向重建,显示更清晰),或伴周围脂肪间模糊。肌腱损伤:肌腱增粗、肿胀,密度减低,边界不清,周围脂肪间隙模糊。

3 结果

最后经手术、MRI、双侧对照及随访证实 23 例(31 处)的肌腱损伤。

3.1 肌腱脱位 共 11 处,包括腓骨肌腱脱位 9 例(见图 1)、胫骨后肌腱脱位伴肌腱卡压 1 例(见图 2)、拇长屈肌腱脱位伴肌腱卡压 1 例(见图 3),其中腓骨肌腱脱位伴骨片嵌插 2 例,均有跟骨骨折;MSCT 横断面显示为肌腱部分或全部离开肌腱沟,重建显示为肌腱离开肌腱沟,肌腱沟清晰显示;全部诊断正确。

3.2 肌腱卡压 共 13 处(含 2 处误诊),其中胫骨后肌腱卡压(胫骨远端粉碎性骨折累及胫骨后肌腱沟)6 例(见图 4),同时伴腓骨外踝骨折 3 例,另 2 例胫骨后肌腱卡压误诊;拇长屈肌腱卡压、脱位伴跟骨粉碎性骨折累及肌腱沟 1 例;趾长屈肌腱卡压、胫骨后肌腱卡压 1 例。MSCT 横断面显示为肌腱 1/2 及以上横断面嵌插于骨折缝内,其中 7 例 VR 上表现为肌腱位于骨折缝内无显示或部分显示,肌腱走形迂曲,均诊断正确;6 处表现为骨折缝较宽,肌腱紧贴骨折缝,虽可显示,但走形欠自然,4 例诊断正确;本组出现 2 处胫骨后肌腱卡压误诊,表现为肌腱 1/2 横断面嵌插于骨折缝内,骨折缝呈喇叭口状,中心处较窄周围较宽,CT 检查后手术前均采用手法复位或骨牵引,手术证实无卡压。

3.3 骨片嵌插 共 4 处(含 1 处误诊),包括腓骨肌腱脱位伴骨片嵌插 2 例,胫骨后肌腱卡压伴嵌插

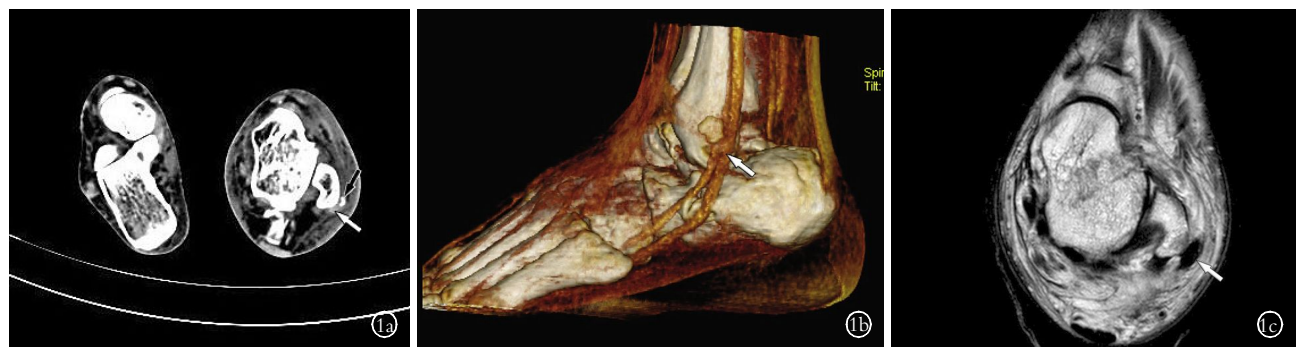

图 1 患者,男,67 岁,左腓骨短肌腱脱位伴骨片嵌插,左腓骨外踝骨折及左跟骨骨折 **1a.** 横断位:左腓骨短肌腱(白箭头)离开外踝后方肌腱沟移至腓骨外踝外侧 **1b.** VR 显示左腓骨短肌腱(白箭头)脱位伴骨片嵌插 **1c.** MRI 横断位显示左腓骨短肌腱(白箭头)移位伴骨片嵌插
Fig.1 A 67-year-old man with left peroneal brevis tendon dislocation and bone chip insertion, lateral malleolus fracture of the left fibula and left calcaneal fractures **1a.** Axial CT scan showed peroneal tendons dislocated from fibular groove (white arrowhead) **1b.** VR showed the left peroneal brevis tendon (white arrow) dislocation with chip insertion **1c.** MR image showed left peroneal brevis tendon (white arrow) shift with chip insertion

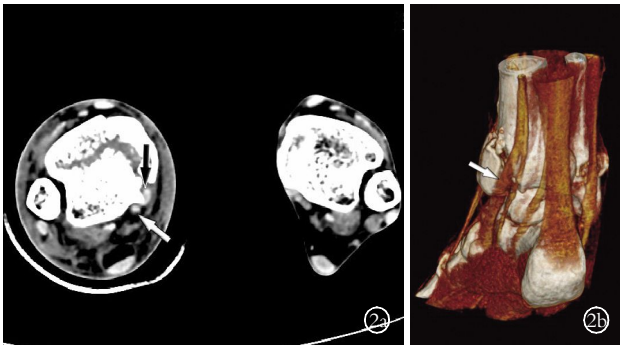


图 2 患者,男,37 岁,右胫骨后肌腱脱位伴局部卡压,右胫骨下端骨折 **2a.** 横断位:右胫骨后肌腱(黑箭头)离开胫骨后肌腱沟(白箭头),肌腱卡压于骨折缝内 **2b.**VR 图像显示肌腱卡压于骨折缝内,但走行欠自然(白箭头)

Fig.2 A 37-year-old man with the right tibial posterior tendon dislocation associated with local entrapment and lower tibia fracture **2a.** Axial CT scan showed right tibial tendon (black arrow) leaving the tibial tendon groove (white arrow) and tendon entrapment in the fracture gap **2b.** VR image showed tendon entrapped in the fracture gap with irregular shape (white arrow)

1 例,1 例腓骨肌腱骨片嵌插误诊;MSCT 横断面表现为骨片部分位于肌腱内,或伴肌腱肿胀,密度不均,周围脂肪间隙模糊;重建表现为骨片嵌入肌腱,肌腱局部较模糊;3 处诊断正确,1 例腓骨肌腱骨片

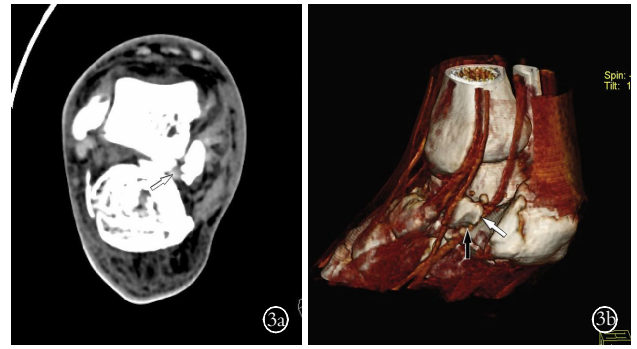


图 3 患者,男,26 岁,右足拇长屈肌腱脱位、卡压,右跟骨载距突骨折 **3a.** 横断位:右跟骨骨折,载距突分离、移位,拇长屈肌腱(白箭头)脱位、卡压在骨折缝内 **3b.**VR 图像显示拇长屈肌腱卡压(白箭头),拇长屈肌腱离开跟骨的肌腱沟(黑箭头),肌腱紧贴骨折缝,虽可显示,但走行欠自然

Fig.3 A 26-year-old man with the flexor hallucis longus tendon dislocation, entrapment, and the calcaneus fracture of the right foot **3a.** Axial CT scan showed the right calcaneal fractures, sustentaculum tail separated and displacement, flexor hallucis longus tendon (white arrow) dislocation and entrapped in the fracture gap **3b.** VR image showed the flexor hallucis longus tendon entrapment (white arrow), flexor hallucis longus tendon out of calcaneal tendon groove (black arrowhead), and the irregular tendon near the fracture gap

嵌插误诊,骨片相对较大,直径约 1.2 cm,弧形紧贴

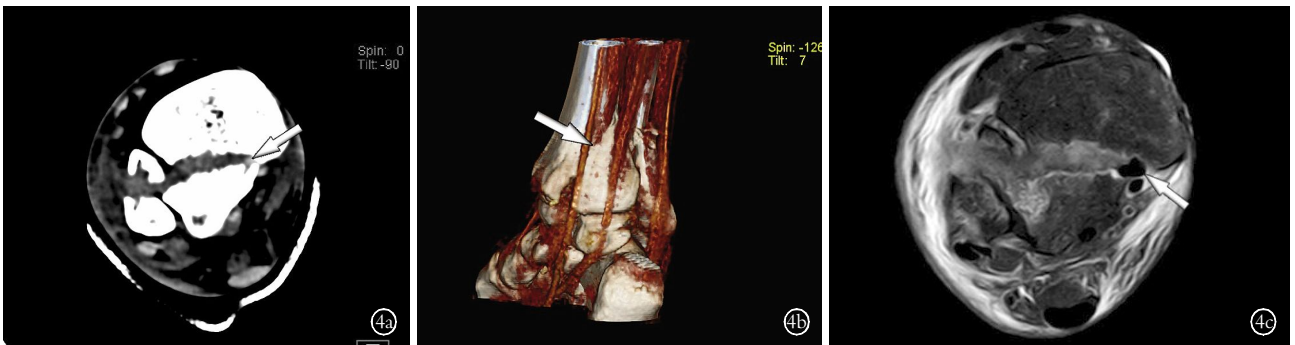


图 4 患者,男,61 岁,右胫骨后肌腱卡压,右胫、腓骨下段骨折 **4a.** 横断位:右胫骨后肌腱(黑箭头)位于骨折缝内,肌腱密度略有减低 **4b.**VR 肌腱(白箭头)紧贴骨折缝,虽可显示,但走行不自然 **4c.**MRI 图像显示右胫骨后肌腱卡压(白箭头),肌腱内信号未见变化

Fig.4 A 61-year-old man with right tibial tendon entrapment, right tibia and fibula fractures **4a.** Axial CT showed the hypointensity right tibialis posterior tendon (black arrow) entrapped in the fracture gap **4b.** VR image showed the irregular tendon (white arrow) close to the fracture gap **4c.** MRI image showed the right tibial tendon entrapment (white arrow), no abnormal signal within the tendon

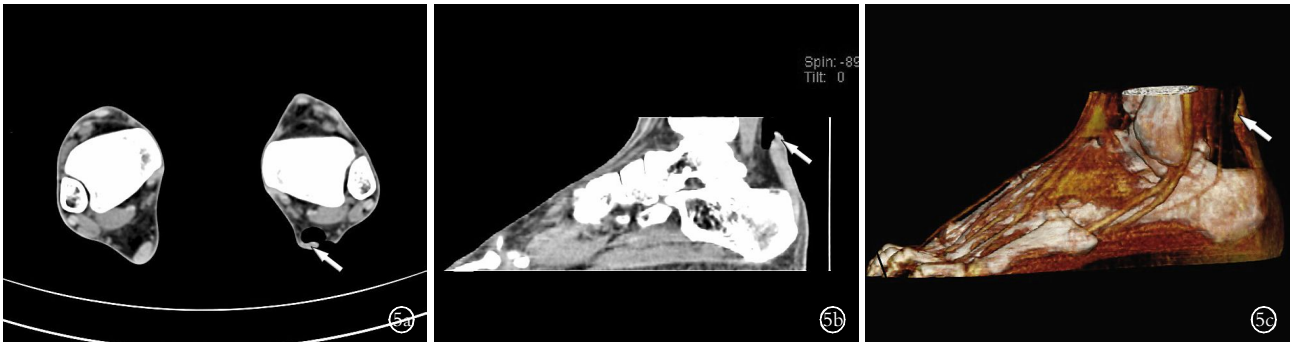

图 5 患者,女,19 岁,左侧跟腱完全断裂 **5a.** 横断位:左跟腱缺如(白箭头) **5b,5c.** 矢状位及 VR 图像显示左跟腱连续性中断,远侧断裂处清晰显示(白箭头)

Fig.5 A 19-year-old women with the left Achilles tendon complete rupture **5a.** Axial CT showed the left Achilles tendon abrupted (white arrow) **5b, 5c.** Sagittal MPR and VR image showed discontinuity of the left Achilles tendon (white arrowhead)

腓骨肌腱前外侧,腓骨肌腱局部形态略有变扁,手术证实无嵌插。

3.4 肌腱完全断裂 共 4 处(含 1 处误诊),包括跟腱断裂 1 例(见图 5),拇长、趾长伸肌腱断裂 1 例(见图 6),1 例腓骨短肌腱断裂误诊;MSCT 横断面表现为断裂处肌腱缺如,或伴有周围脂肪间隙模糊,VR 显示肌腱连续性中断,肌腱长轴方向短缩,3 处诊断正确;1 例腓骨短肌腱断裂误诊,患者曾有跟骨骨折内固定伴再次外伤,CT 表现为腓骨短肌腱连续性中断,VR 图像显示更明显,肌腱张力无明显改变。

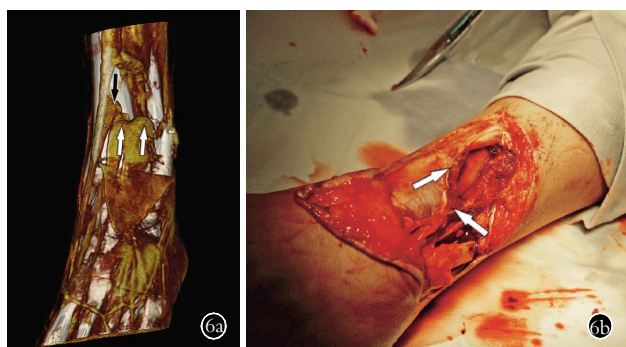


图 6 患者,女,48 岁,左拇长、趾长伸肌腱断裂,左胫骨前肌腱部分撕裂 **6a.** VR 图像显示左拇长、趾长伸肌腱连续性中断(白箭头),左胫骨前肌腱部分连续性中断(黑箭头) **6b.** 术中图示左拇长、趾长伸肌腱断裂(白箭头)

Fig.6 A 48-year-old women with rupture of left extensor hallucis longus tendon and long toe extensor tendon and partial tear of the left anterior tibial tendon **6a.** VR image showed the discontinuity of the left extensor hallucis longus tendon and long toe extensor tendon (white arrow), and partial discontinuity of the left tibialis anterior tendon (black arrow) **6b.** The capture during the operation showed left extensor hallucis longus tendon and long toe extensor tendon rupture (white arrow)

3.5 肌腱损伤 共 3 处,包括胫骨后肌腱 2 例,腓骨肌腱 1 例。MSCT 横断面表现为肌腱增粗,密度减低,边界不清,周围脂肪间隙模糊;重建表现为肌腱增粗,肌腱的密度低于邻近肌腱;磁共振检查表现为肌腱增粗,腱鞘周围积液,肌腱内信号未见改变。

3.6 误诊分析 胫骨后肌腱卡压过诊 2 例,表现为肌腱 1/2 横断面嵌插于骨折缝内,骨折缝呈喇叭口状,中心处较窄周围较宽,均为手术证实,但术前均采取了胫骨下段骨折手法复位或骨牵引,推测肌腱卡压在较宽的骨折缝内,随骨折复位而复位,过诊可能与此有关,因此对此类卡压,建议手法复位或骨牵引后复查观察,有利于治疗方案确定;腓骨短肌腱断裂过诊 1 例,CT 表现为腓骨短肌腱连续性中断,VR 图像显示更明显,肌腱张力无明显改变,患者曾有陈旧性跟骨骨折内固定,分析原因是由于内固定伪影导致腓骨短肌腱断裂的 CT 假像,因此针对内固定可能产生的伪影,建议动态观察并结合临床症状;腓骨肌腱骨片嵌插过诊 1 例,骨片相对较大,直径约为

1.2 cm,弧形紧贴腓骨肌腱前外侧,腓骨肌腱局部形态略有变扁,手术证实无嵌插,建议骨片较大且沿着肌腱边缘方向走行的,建议磁共振检查,观察肌腱周围肌腱内信号变化。

4 讨论

4.1 腓骨肌腱脱位与跟骨骨折 腓骨肌腱脱位是足踝部肌腱脱位中最常见的,其次是胫骨后肌腱脱位^[9]。Sorriaux 等^[10]通过手术证实了 CT 检查发现的跟骨粉碎性骨折引起腓骨肌腱的脱位;Ohashi 等^[11]通过收集严重的跟骨骨折,统计腓骨肌腱脱位、半脱位发生率为 43%;本组数据显示腓骨肌腱脱位(9/11)是足踝部肌腱脱位中发生率最高的,而且都合并跟骨粉碎性骨折,与国外报道具有一致性。治疗腓骨肌腱脱位有效的方法是修补、重建腓骨肌上支持带或和加深腓骨肌腱沟^[12],腓骨肌上支持带和腓骨肌腱沟是固定腓骨肌腱的两大重要的解剖结构,因此综合分析、推测外伤导致腓骨肌腱脱位有两个因素:①跟骨粉碎性骨折,骨质塌陷,跟骨宽度增加,腓骨肌腱被推外移,离开腓骨肌腱沟;②足踝部外伤导致腓骨肌上支持带断裂,致使腓骨肌腱不能固定,腓骨肌腱向外移位,离开腓骨肌腱沟。Shellock 等^[13]通过关节运动 MRI 成像判断腓骨肌腱半脱位,分别从背伸、中立、部分跖屈、完全跖屈的体位中观察腓骨肌腱的位置来判断半脱位。本组未对半脱位做深入研究,但 Shellock 方法对 CT 检查也具有较高的借鉴作用,是今后对半脱位 CT 检查研究的方向之一。

4.2 肌腱卡压与骨折 Lo 等^[14]利用 MRI 诊断拇长屈肌腱卡压,其中被距骨后三角骨卡压 7 例,陈旧性骨折卡压 3 例;Choplin 等^[6]通过 MDCT 三维重建方法清晰显示了由跟骨粉碎性骨折引起的腓骨肌腱卡压;Badillo 等^[15]在跟骨骨折综合评价中报道了腓骨长肌腱的卡压。可见,骨折是肌腱卡压的最常见的原因,而且常伴有脱位。本组通过横断面及 VR 图像综合诊断并证实的肌腱卡压 11 处,均有(胫骨远端粉碎性骨折累及胫骨后肌腱沟 10 例,跟骨粉碎性骨折累及拇长屈肌腱沟 1 例)骨折,其共同的特点是粉碎性骨折累及肌腱沟,骨折缝较宽或骨块分离、移位,肌腱进入骨折缝内造成卡压。因此,在严重的粉碎性骨折行 CT 检查时,除了对骨折情况的关注外,还应关注累及肌腱沟且骨折缝较宽的周围肌腱作重点观察,判断肌腱是否存在异常,为临床的治疗方案的选择提供更多的有价值的信息。

4.3 足踝部肌腱断裂 CT 检查的可行性 本组研究对足踝部肌腱的显示已做了相关的报道^[16],此次经手术证实的肌腱断裂 2 例,跟腱断裂 1 例,拇长、趾长伸肌腱断裂 1 例,由于样本量较小,不能作相关统

计。国外 Rosenberg 等^[8]通过 49 例疑似胫骨后肌腱断裂 CT 检查和外科手术的对照,发现 CT 检查的准确率达 96%,肌腱断裂有三型 CT 征象: I 型(部分断裂),纵行撕裂,肌腱增粗及内部密度减低,发生率 46%; II 型(部分断裂)肌腱变薄、变细,发生率 16%; III 型(完全断裂),断裂处肌腱缺如,发生率 38%。Rosenberg 等^[17]还深入研究了胫骨后肌腱断裂的 CT、MRI、手术对照,发现 CT、MRI 的检查的敏感性、特异性、准确率分别是 (90%、100%、91%、95%、100%、96%)。Ohashi 等^[5]采用 VR 技术也发现了 3 例肌腱部分断裂,其中跟腱 2 例,1 例股四头肌腱。国外多位学者研究证实了足踝部肌腱断裂的 CT 诊断价值及可行性,报道的准确性均大于 90%,为此项研究的深入和临床运用提供了较大的帮助。本组研究中发现 3 例肌腱一般性损伤的肿胀、增粗与肌腱部分断裂中增粗征象无法在 CT 中鉴别,通过磁共振检查对照,未发现肌腱断裂改变;2 例 3 处完全断裂的肌腱通过 CT 检查,可以清晰显示断裂的位置;由于本组收集病例较少,不足以具有代表性,将通过收集更多的病例,作相关的深入研究。

无论从肌腱的形态学、密度改变以及周围脂肪间隙改变足踝部多层螺旋 CT 检查都不能正确的判断肌腱的一般性损伤还是部分断裂,需要依靠磁共振检查确诊;检查过程中肢体的运动、内固定、扫描角度等伪影易导致误诊,特别是 VR 成像,需要结合临床并进行观察。然而,CT 检查在很好地展示骨折征象的同时,也能较好地评价肌腱脱位、肌腱卡压、骨片嵌插、肌腱完全断裂等异常改变,是一种具有较高价值的检查方法。

参考文献

- [1] 柯银涛. 创伤性腓骨肌腱滑脱的诊治体会[J]. 中国骨伤, 2010, 23(5): 399.
Ke YT. Diagnosis and treatment for traumatic peroneal tendons dislocation[J]. Zhongguo Gu Shang/China J Orthop Trauma, 2010, 23(5): 399. Chinese.
- [2] 曲家富, 曹立海, 赵洪波, 等. 趾长屈肌腱和拇长屈肌腱移位修复陈旧性跟腱断裂[J]. 中国骨伤, 2008, 21(4): 297-299.
Qu JF, Cao LH, Zhao HB, et al. Flexor digitorum (hallucis) longus muscle tendon transfer in the repair of old rupture of the Achilles tendon[J]. Zhongguo Gu Shang/China J Orthop Trauma, 2008, 21(4): 297-299. Chinese with abstract in English.
- [3] 赵君, 曹荣旗. 应用拇长屈肌腱加用跖肌腱加固重建陈旧性跟腱断裂[J]. 中国骨伤, 2006, 19(4): 249.
Zao Ju, Cao RQ. Application of flexor pollicis longus tendon and the reinforcement of plantaris tendon for the reconstruction of old rupture of Achilles tendon[J]. Zhongguo Gu Shang/China J Orthop Trauma, 2006, 19(4): 249. Chinese.
- [4] 俞冠民, 李惠民. 足踝部肌腱的多层 CT 低剂量三维成像研究[J]. 中华放射学杂志, 2011, 45(3): 270-273.
Yu GM, Li HM. Low-dose multi-slice CT with three dimensional rendering of the tendons of foot and ankle[J]. Zhonghua Fang She Xue Za Zhi, 2011, 45(3): 270-273. Chinese.
- [5] Ohashi K, El-Khoury GY, Bennett DL. MDCT of tendon abnormalities using volume-rendered images[J]. AJR Am J Roentgenol, 2004, 182(8): 161-165.
- [6] Choplin RH, Buckwalter KA, Rydberg J, et al. CT with 3D rendering of the tendons of the foot and ankle: technique, normal anatomy, and disease[J]. Radiographics, 2004, 24(2): 343-356.
- [7] Pelc JS, Beaulieu CF. Volume rendering of tendon - bone relationships using unenhanced CT[J]. AJR Am J Roentgenol, 2001, 176(4): 973-977.
- [8] Rosenberg ZS, Jahss MH, Noto AM, et al. Rupture of the posterior tibial tendon: CT and surgical findings[J]. Radiology, 1988, 167(2): 489-493.
- [9] Schweitzer ME, Karasick D. MR imaging of disorders of the posterior tibialis tendon[J]. AJR Am J Roentgenol, 2000, 175(3): 627-635.
- [10] Sorriaux G, Besson C, Averous C. Fibular tendon dislocations associated with calcaneal fractures: four case reports[J]. Rev Chir Orthop Reparatrice Appar Mot, 2005, 91(7): 676-681.
- [11] Ohashi K, Restrepo JM, El-Khoury GY, et al. Peroneal tendon subluxation and dislocation: detection on volume-rendered images-initial experience[J]. Radiology, 2007, 242(1): 252-257.
- [12] Heckman DS, Reddy S, Pedowitz D, et al. Operative treatment for peroneal tendon disorders[J]. J Bone Joint Surg Am, 2008, 90(2): 404-418.
- [13] Shellock FG, Feske W, Frey C, et al. Peroneal tendons: use of kinematic MR imaging of the ankle to determine subluxation[J]. J Magn Reson Imaging, 1997, 7(2): 451-454.
- [14] Lo LD, Schweitzer ME, Fan JK, et al. MR imaging findings of entrapment of the flexor hallucis longus tendon[J]. AJR Am J Roentgenol, 2001, 176(5): 1145-1148.
- [15] Badillo K, Pacheco JA, Padua SO, et al. Multidetector CT evaluation of calcaneal fractures[J]. Radiographics, 2011, 31(1): 81-92.
- [16] 俞冠民, 王伟伟, 祝莹, 等. 跟骨骨折的多排螺旋 CT 综合评价[J]. 实用放射学杂志, 2010, 26(8): 1154-1157.
Yu GM, Wang WW, Zhu Y, et al. Comprehensive MDCT evaluation of calcaneal fractures[J]. Shi Yong Fang She Xue Za Zhi, 2010, 26(8): 1154-1157. Chinese.
- [17] Rosenberg ZS, Cheung Y, Jahss MH, et al. Rupture of posterior tibial tendon: CT and MR imaging with surgical correlation[J]. Radiology, 1988, 169(1): 229-235.

(收稿日期: 2012-04-24 本文编辑: 王玉蔓)