

· 临床研究 ·

双侧经椎弓根入路与单侧经椎弓根外极外侧入路在椎体成形术中的应用比较

王兆红, 吴德慧, 马超, 戴维享, 吴继斌, 赵猛, 冯杰, 韩猛, 田银鹏
(东南大学附属徐州市中心医院脊柱外科, 江苏 徐州 221009)

【摘要】 目的: 分析经双侧椎弓根穿刺和经单侧椎弓根外极外侧穿刺入路治疗骨质疏松性椎体压缩骨折(osteoporotic vertebral compression fractures, OVCFs)的优缺点。**方法:** 对 2008 年 1 月至 2010 年 12 月收治的 54 例骨质疏松性椎体压缩骨折的临床资料进行回顾性分析, 男 24 例, 女 30 例; 年龄 59~88 岁, 平均 66.9 岁。其中采用双侧椎弓根入路者 26 例(双侧组), 采用单侧椎弓根外极外侧穿刺入路者 28 例(单侧组), 对两组入路的骨水泥注入量、术中放射照射次数、手术时间、骨水泥渗漏率、血管神经并发症等进行观察, 通过 VAS 评分对两组患者临床疗效进行比较, 通过影像学资料观察伤椎局部后凸 Cobb 角、椎体前缘压缩比率并评估畸形恢复情况。**结果:** 双侧组和单侧组的骨水泥注入量、术中放射照射次数、手术时间、VAS 评分分别为(6.6±0.8) ml 和(6.8±1.5) ml, (21.7±4.0)次和(17.9±3.6)次, (40.5±5.5) min 和(31.6±9.1) min, (2.8±0.6)分和(3.1±0.5)分; 影像学指标局部后凸 Cobb 角和椎体前缘压缩比率分别为(7.6±2.0)°和(6.9±2.6)°, (18.1±5.8)%和(16.5±6.1)%。两组均无血管神经并发症, 骨水泥渗漏率双侧组 3 例(11%), 单侧组 3 例(10%); 两组在 VAS 评分、椎体高度恢复、Cobb 角、骨水泥注入量、骨水泥渗漏率等方面比较差异无统计学意义, 但在术中放射照射次数、手术时间方面差异有统计学意义($P<0.05$)。**结论:** 经双侧椎弓根入路和经单侧椎弓根外入路均能治疗骨质疏松性椎体压缩骨折, 但经单侧椎弓根外穿刺途径可缩短手术时间, 减少术中放射性射线损伤。

【关键词】 骨质疏松; 脊柱骨折; 外科手术

DOI: 10.3969/j.issn.1003-0034.2012.12.002

Comparison between bipedicular approach and uni-extrapedicular approach in application of vertebroplasty WANG Zhao-hong, WU De-hui, MA Chao, DAI Wei-xiang, WU Ji-bin, ZHAO Meng, FENG Jie, HAN Meng, TIAN Yin-peng. Department of Spinal Surgery, the Affiliated Hospital of South-East University, Xuzhou Central Hospital, Xuzhou 221009 Jiangsu, China

ABSTRACT Objective: To analyze the advantages and disadvantages of bipedicular approach and uni-extrapedicular approach of vertebroplasty in treating osteoporotic vertebral compression fractures (OVCFs). **Methods:** From January 2008 to December 2010, 53 patients with OVCFs were retrospectively analyzed. There were 24 males, 30 females with an average age of 66.9 years (ranged, 59 to 88 years). Among them, 26 cases were treated with bipedicular approach, 28 cases were treated with uni-extrapedicular approach. The data of bone cement injection, radiology exposure times, operation time, bone cement leakage and vessels nerve complications were observed. Cobb angle, vertebral compression ration were observed by imaging data, and evaluate recovery of deformity. **Results:** The data of bone cement injection, radiology exposure times, operation time, VAS score were (6.6±0.8) ml and (6.8±1.5) ml, (21.7±4.0) times and (17.9±3.6) times, (40.5±5.5) min and (31.6±9.1) min, (2.8±0.6) scores and (3.1±0.5) scores respectively. Cobb angle, vertebral compression ration were (7.6±2.0)° and (6.9±2.6)°, (18.1±5.8)% and (16.5±6.1)%. There were no vascular nerve complications occurred. For bone cement leakage, 3 cases (11%) in bipedicular approach and 3 cases (11%) in uni-extrapedicular approach. There was no significant differences between two groups in VAS score, recovery of vertebral body, Cobb angle, bone cement injection and bone cement leakage, but had significant differences in radiology exposure times and operation time ($P<0.05$). **Conclusion:** Both of two approaches can treat OVCFs well, especially extropedicle approach which could reduce operation time and radiation shoot frequency.

KEYWORDS Osteoporosis; Spinal fractures; Surgical procedures, operative

Zhongguo Gu Shang/China J Orthop Trauma, 2012, 25(12):975-978 www.zggszz.com

椎体成形术是治疗老年骨质疏松性椎体压缩骨折(osteoporotic vertebral compression fractures, OVCFs)的有效方法, 可达到增强椎体、缓解背痛、部分纠正

畸形、提高生活质量的目的。近年来临床上广泛开展的手术入路有经椎弓根和经椎弓根外两种方式, 笔者自 2008 年 1 月至 2010 年 12 月采用上述两种入路治疗骨质疏松性椎体压缩骨折 54 例, 现对其进行回顾性分析, 评价两种不同手术入路的优缺点。

1 资料与方法

1.1 临床资料 本组 54 例,男 24 例,女 30 例;年龄 59~88 岁,平均 66.9 岁。致伤原因主要为摔伤、扭伤等;致伤部位主要集中在胸腰段,均为单椎体压缩骨折,其中 T₁ 10 例,T₁₂ 14 例,L₁ 16 例,L₂ 14 例。受伤时间均在 2 周内。主要临床表现为顽固性腰背部疼痛,胸腰段脊柱后凸畸形等。根据不同手术入路将患者分为双侧椎弓根入路组(双侧组,26 例)和单侧椎弓根外穿刺入路组(单侧组,28 例),两组患者一般情况比较,差异无统计学意义,具有可比性,见表 1。

1.2 手术方法 所有患者在气管插管全麻下进行,俯卧位于术前 C 形臂 X 线透视下定位伤椎椎弓根体表投影点及损伤节段平面并标记。

1.2.1 双侧组 于伤椎双侧椎弓根体表投影“仪表板”进针,左侧 9 点钟方向,右侧 3 点钟方向,外展约 15°方向进针,透视下经椎弓根直达椎体后缘,置导针,更换工作套筒,手钻扩孔,直达椎体前 1/5 处, KP 球囊双侧扩张之(目前将 PKP 简称为 KP 球囊扩张, PKP 英文全称 percutaneous kyphoplasty, 中文全称是经皮椎体后凸成形术),透视下观察椎体前缘高度恢复情况,满意后调骨水泥,透视下于其“面团期”(指骨水泥不粘附橡胶手套时)经双侧工作套筒推注入伤椎内,调整推注时间,透视监测骨水泥有无渗漏,双侧推注量为 6~8 ml,待骨水泥固化时旋转拔出

工作套筒,包扎伤口。术后第 2 天下床负重活动。

1.2.2 单侧组 麻醉及体位同双侧组,透视下于伤椎椎弓根平面、棘突旁开 8~10 cm 处穿刺进针,与躯体横截面约呈 45°角方向穿刺进针,直达伤椎椎弓根与椎体后缘交界处(图 1),根据伤椎终板形态调整穿刺针上下进针方向,置导针,更换工作套筒,手钻扩孔,透视下正位达椎体横径的 3/4,侧位达椎体前缘 1/4 处。KP 球囊扩张之,透视下观察椎体前缘高度恢复情况,调骨水泥,于其“拔丝期”(指骨水泥粘附橡胶手套且拉丝不断时)缓慢推注入伤椎,调整推注时间,监视骨水泥渗漏情况,推注骨水泥量 7~10 ml。其余手术步骤及术后处理同双侧组(操作步骤见图 2)。

1.3 观察项目与方法 ①对两组入路的骨水泥注入量、术中放射投照次数、手术时间、骨水泥渗漏率、脊髓神经及血管损伤等并发症进行观察;②通过 VAS 评分对两组患者临床疗效进行比较;③通过影像学资料观察伤椎局部后凸 Cobb 角、椎体前缘压缩比率并评估畸形恢复情况。

1.4 统计学处理 采用 SPSS 17.0 统计软件进行分析,除骨水泥渗漏率以百分比表述外,其他数据以 $\bar{x} \pm s$ 表示。骨水泥渗漏率采用两个独立样本非参数检验(Mann-Whitney 检验),其他数据比较采用 *t* 检验或单因素方差分析,以 *P*<0.05 为差异有统计学意义。

2 结果

所有患者完整记录评估指标,术中两组均无严重血管神经及脊髓损伤并发症发生,两组患者的 VAS 评分、Cobb 角、椎体前缘压缩比率、骨水泥注入量、术中放射投照次数、手术时间比较结果见表 2。两组在 VAS 评分、椎体前缘压缩比率、Cobb 角、骨水泥注入量等方面比较差异无统计学意义,但在术中放射投照次数、手术时间方面差异有统计学意义。两组均无血管神经并发症,骨水泥渗漏率双侧组 3 例(11%),单侧组 3 例(10%),两组比较差异无统计学意义(*Z*=-0.095, *P*=0.924)。

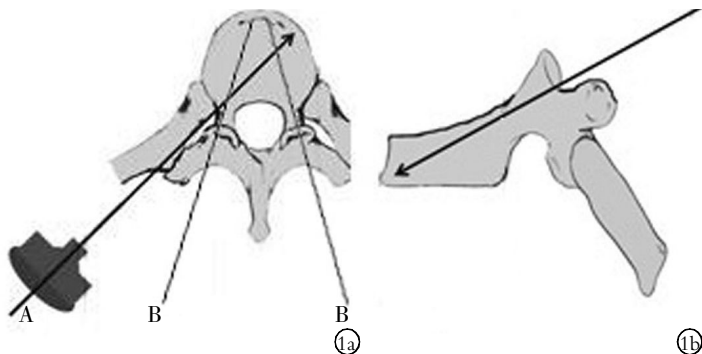


图 1 两种手术入路示意图 **1a**. 正位相示意图;A 线:经单侧椎弓根外极外侧手术入路示意图;B 线:经双侧椎弓根手术进路示意图 **1b**. 侧位相示意图:两种手术进路方向类似,根据椎体压缩形态调整

Fig.1 Schematic plot of two different approaches **1a**. Positive diagram: A refers to unilaterapedicular approach; B refers to bipedicular approach **1b**. Side diagram: the direction of two approaches were similar and adjusted with shape of vertebral body

表 1 两组椎体压缩骨折患者术前一般资料比较

Tab.1 Comparison of general data of patients with vertebral compression fractures between two groups

组别	性别(例)		年龄($\bar{x} \pm s$, 岁)	Cobb 角($\bar{x} \pm s$, °)	VAS 评分($\bar{x} \pm s$, 分)	术前间隔($\bar{x} \pm s$, d)	压缩比率($\bar{x} \pm s$)
	男	女					
双侧组	12	14	69.3±8.7	12.8±3.7	7.5±0.5	4.1±3.4	38.7±11.5
单侧组	12	16	65.5±9.6	14.4±3.7	7.7±0.4	4.2±2.8	38.6±11.3
检验值	$\chi^2=0.06$		<i>t</i> =1.02	<i>t</i> =1.54	<i>t</i> =1.72	<i>t</i> =0.12	<i>t</i> =-0.04
<i>P</i> 值	0.80		0.05	0.13	0.09	0.90	0.99

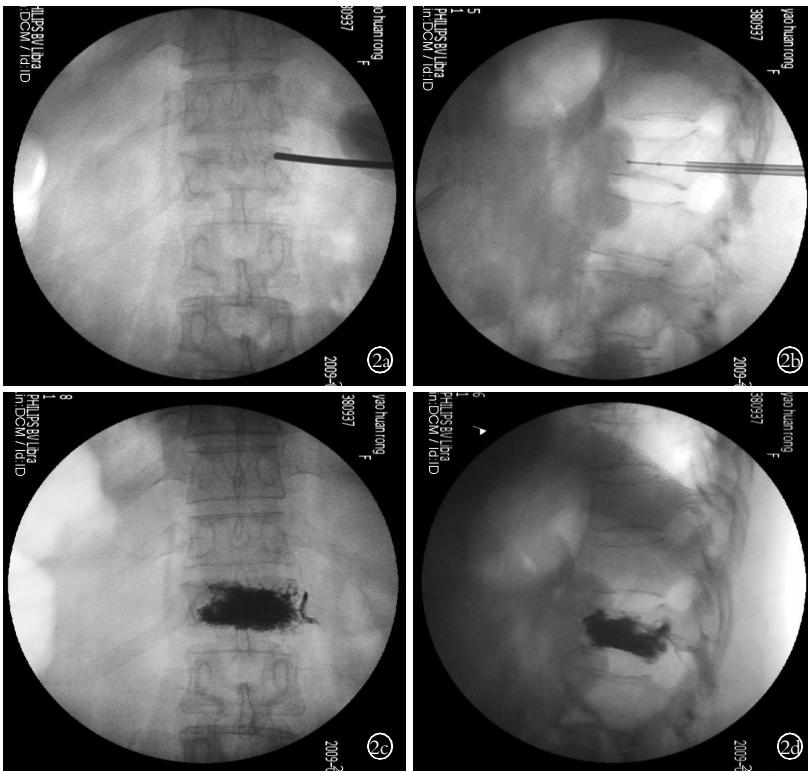


图 2 患者,男,65 岁, L₁ 椎体压缩性骨折,采用经椎弓根外极外侧手术入路, KP 椎体成形术治疗 2a. 经椎旁穿刺 2b. 行 KP 球囊扩张 2c. 注入骨水泥后透视腰椎正位片 2d. 注入骨水泥后透视腰椎侧位片

Fig.2 A 65-year-old female patient with L₁ vertebrae compression fracture, treated with KP vertebroplasty through unilateral extra-pedicle approach 2a. Unilateral extra-pedicle approach 2b. Expanded with a kyphoplasty 2c. AP X-ray after injection of bone cement 2d. Lateral X-ray after injection of bone cement

表 2 术后两组椎体压缩骨折患者临床及影像学指标比较结果 ($\bar{x} \pm s$)

Tab.2 Comparison of clinical and radiology information of patients with vertebral compression fractures between two groups after operation ($\bar{x} \pm s$)

项目	单侧组	双侧组	t 值	P 值
VAS 评分(分)	3.1±0.5	2.8±0.6	1.880	0.065
Cobb 角(°)	6.9±2.6	7.6±2.0	-1.196	0.237
椎体前缘压缩比率(%)	16.5±6.1	18.1±5.8	-0.953	0.345
骨水泥量(ml)	6.8±1.5	6.6±0.8	0.684	0.497
X 线投照次数(次)	17.9±3.6	21.7±4.0	-3.639	0.001
手术时间(min)	31.6±9.1	40.5±5.5	-4.288	0.000

3 讨论

3.1 经椎弓根外穿刺途径的可行性 目前文献报道多数支持经双侧椎弓根穿刺行 KP 椎体成形术治疗,因其操作简便,经骨性通道入路,解剖标记明确,有良好的复位效果,以及术后高度丢失概率低,脊柱生物力学性能维持良好等优点。但经双侧椎弓根进路存在术中射线投照次数多、手术时间长、骨水泥渗漏概率增加等缺陷。Brugieres 等^[1]1990 年首次报道了在 CT 引导下经横突间椎旁入路胸椎病灶取活检

的穿刺技术,随后有学者将此技术应用在胸椎骨质疏松性椎体压缩骨折椎体成形穿刺手术入路过程中^[2-3],但因进针穿刺点的选择困难使得该技术的应用受到一定限制。Ryu 等^[4]将该技术进一步精确化,使得进针点定位更加精确。本组经椎旁穿刺入路组中即参照该法进行穿刺与椎体成形操作,不同的是本组患者均在 C 形臂 X 线引导下进行。理论上经椎弓根外穿刺行椎体成形术所采用的穿刺方法不进入椎管,不会损伤脊髓及马尾神经。但腰椎穿刺过程中存在腰大肌血肿及损伤腹腔大动静脉的可能,本组单侧经椎弓根外病例资料进针点均选择左侧进路,根据术前 CT 及 X 线片测量出皮肤最佳进针点,在透视正侧位监视下使损伤血管的可能性降至最低,患者在局麻下手术,穿刺伤及神经根时患者主观感应即可提醒术者调整进针方向。相比较于经椎弓根穿刺的骨性通道而言,术中穿刺方向容易调整,不存在损伤椎弓根侧壁现象,因此单侧经椎弓根外穿刺入路的可行性简单、安全。

3.2 经椎弓根与经椎弓根外途径穿刺的优缺点比较 本研究中两组临床及影像学结果统计显示:单侧穿刺即可达到双侧所达到的成形效果,两组患者临床疼痛缓解率、伤椎椎体高度的恢复,以及手术前后伤椎 Cobb 角的恢复上比较均差异明显,提示经椎弓根外穿刺方法可替代经椎弓根穿刺方法应用于临床。经椎弓根外穿刺组可缩短手术时间,降低术中放射线透视次数,减少医源性放射性损伤。Amoretti 等^[5]对椎体成形术中术者吸收射线剂量进行研究,发现 50% 的放射线术者所吸收,而且射线的吸收和射线投照时间、频次显著相关。尽管射线对术者器官脏器的精确损伤情况尚无明确证据,但缩短放射线投照时间及频次可明显降低医源性射线损伤。

在本组研究过程中笔者也发现经椎弓根外穿刺组存在一定的不足之处,即在推注骨水泥过程中,因推注骨水泥方式为单管多次推注,迫使术者在推注过程中需加快推注速度,否则会出现后续推注管内骨水泥黏度增加而出现推注难度增大现象,这也在一定程度上增加了骨水泥的泄漏概率。本研究中经椎弓根穿刺组即发现在先期推注过程中出现椎旁静

脉丛及软组织内骨水泥泄漏现象。但未发现椎管内渗漏者,术中亦未出现急性肺栓塞现象,研究中两组的骨水泥渗漏概率和目前文献报道相类似^[6-7],显然,改进骨水泥推注技术,即连续推注可能会降低骨水泥椎体外渗漏概率。而且,对于极度压缩化,即“扁平样椎”的穿刺而言,经椎弓根外穿刺存在一定的困难,因极度压缩椎体呈凹透镜样变,经椎弓根外穿刺很难准确穿刺进入椎体,即使穿刺成功,球囊扩张后注入骨水泥过程中也存在较多骨水泥渗漏进入椎间隙现象,成形效果差,本研究中单侧进路病例资料中“扁平样变”椎体病例数少,尚无法统计出具体穿刺失败概率。

经椎弓根外穿刺进针椎体成形术同经椎弓根穿刺途径相比较具有操作简便,手术时间短,术中医源性透视损伤少,操作安全,手术效果良好等优点。对于骨质疏松症性椎体压缩骨折患者而言, 优先推荐经椎弓根外途径穿刺行椎体成形术治疗。

参考文献

[1] Brugieres P, Gaston A, Heran F, et al. Percutaneous biopsies of the thoracic spine under CT guidance; transcostovertebral approach

[J]. J Compur Assist Tomogr, 1990, 14(3): 446-448.
 [2] Boszczyk BM, Bierschneider M, Hauck S, et al. Transcostovertebral kyphoplasty of the mid and high thoracic spine[J]. Eur Spine J, 2005, 14(10): 992-999.
 [3] Ryu KS, Park CK, Kim MK, et al. Single balloon kyphoplasty using far-lateral extrapedicular approach; technical note and preliminary results[J]. J Spinal Disord Tech, 2007, 20(5): 392-398,
 [4] Ryu KS, Huh HY, Jun SC, et al. Single-balloon kyphoplasty in osteoporotic vertebral compression fractures; far-lateral extrapedicular approach[J]. J Korean Neurosurg Soc, 2009, 45(2): 122-126.
 [5] Amoretti N, Lesbats-Jacquot V, Marcy PY, et al. Vertebroplasty and kyphoplasty under dual guidance (CT and fluoroscopy): radiation dose to radiologist. A comparative study[J]. J Neuroradiol, 2011, 38(3): 135-140.
 [6] Walter J, Hacıyakupoglu E, Waschke A, et al. Cement leakage as a possible complication of balloon kyphoplasty——is there a difference between osteoporotic compression fractures (AO type A1) and incomplete burst fractures(AO type A3.1)[J]. Acta Neurochir (Wien), 2012, 154(2): 313-319.
 [7] Röllinghoff M, Zarghooni K, Dargel J, et al. The present role of vertebroplasty and kyphoplasty in the treatment of fresh vertebral compression fractures[J]. Minerva Chir, 2010, 65(4): 429-437.
 (收稿日期:2012-06-13 本文编辑:王宏)

· 会议纪要 ·

中国中西医结合学会脊柱医学专业委员会第 5 届学术年会暨第 2 届专业委员会换届选举会议纪要

中国中西医结合学会脊柱医学专业委员会第 5 届学术年会暨第 2 届专业委员会换届选举会议于 2012 年 9 月 7 至 8 日在北京远望楼宾馆隆重召开, 会议由中国中西医结合学会脊柱医学专业委员会及《中国骨伤》杂志社主办, 卫生部中日友好医院承办, 协办单位包括北京大学第三医院、中国中医科学院骨伤研究所、湖南南华大学第一附属医院、第三军医大学附属新桥医院、江西南昌大学第二附属医院和第二军医大学长海医院。参加大会正式代表共 200 余人。开幕式由北京大学第三医院副院长刘晓光主持, 董福慧教授致欢迎词, 中国康复学会脊柱脊髓专业委员会名誉主任委员、《中国脊柱脊髓杂志》主编张光铂教授, 中国中西医结合学会副会长、卫生部中日友好医院院长许树强及书记李宁分别在开幕式上致辞。会议主要完成了如下议程。

1 中国中西医结合学会脊柱医学专业委员会换届选举

会议由董福慧、谭明生教授主持, 主任委员董福慧教授对中国中西医结合学会脊柱医学专业委员会过去 5 年的工作进行了总结, 肯定了中国中西医结合学会脊柱医学专业委员会对脊柱骨科发展所起的作用。

按照学会章程, 召开了中国中西医结合学会脊柱医学专业委员会工作会议, 中国中西医结合学会脊柱医学专业委员会进行了换届选举。经委员一致要求推举董福慧教授为中国

中西医结合学会脊柱医学专业委员会名誉主任委员, 并通过无记名投票, 谭明生教授当选为第 2 届中国中西医结合学会脊柱医学专业委员会主任委员, 赵勇教授、刘晓光教授、王文军教授、罗军教授、周跃教授、李明教授当选为副主任委员。展望中国中西医结合学会脊柱医学专业委员会未来的发展, 补充学会的新鲜血液, 充分调动青年骨科医生的积极性, 大会组委会决定成立中国中西医结合学会脊柱医学专业委员会青年委员会, 成员 38 人, 由各省市、自治区、直辖市择优推荐 2 名青年骨干医生, 选举王慧敏、潘贵超为中国中西医结合学会脊柱医学专业委员会青年委员会副主任委员。会上由中国中西医结合学会学术部孔令青主任宣读了新一届专业委员会和青年委员会委员名单。新任主任委员, 兼青年委员会主任委员谭明生教授感谢这五年来大家为中国中西医结合学会脊柱医学专业委员会做出的贡献, 提出了第 2 届中国中西医结合学会脊柱医学专业委员会未来 5 年的主要工作要点与方向, 并承诺在任期内使中国中西医结合学会脊柱医学专业委员会稳步发展, 提高学会在业界内学术地位及其影响力, 最后对青年委员提出了殷切的期望。

2 大会学术论文交流

本次学术会议共收到全国各省市寄来的学术论文 78 篇, 论文内容包括脊柱相关疾病微创治疗临床研究、脊柱外固定