

## · 基础研究 ·

# 利水渗湿法对髓核自身免疫模型大鼠血清 IgG、IgM 及 IL-1 $\beta$ 、IL-8 的影响

朱立国<sup>1</sup>, 陈忻<sup>1</sup>, 于杰<sup>1</sup>, 高景华<sup>1</sup>, 王尚全<sup>1</sup>, 冯敏山<sup>1</sup>, 银河<sup>2</sup>

(1. 中国中医科学院望京医院脊柱二科, 北京 100102; 2. 北京中医药大学基础医学院)

**【摘要】目的:**探讨利水渗湿法对大鼠髓核引起的自身免疫及免疫炎症反应的影响, 为腰椎间盘突出症的中药免疫治疗提供依据。**方法:**将 40 只雄性 Wistar 大鼠按体重分层随机分组的方法分为假手术组(A 组)、模型对照组(B 组)、秋水仙碱片组(C 组)、轻腰汤加味组(D 组), 每组 10 只。B、C、D 组进行造模; 通过手术将大鼠尾椎髓核移植于臀部肌中, 造成自身免疫及免疫炎症反应; A 组只做假手术处理。各组大鼠于术后第 3 天开始灌胃, A 组和 B 组用蒸馏水(10 ml/kg), C 组和 D 组分别用秋水仙碱片混悬液(10 ml/kg, 0.01 mg/ml)和轻腰汤加味水煎液(10 ml/kg, 1.035 g/ml), 每天 1 次, 连续 18 d。于术后 21 d 处死动物, 应用 ELISA 法检测血清中免疫球蛋白 G(IgG)、免疫球蛋白 M(IgM)及白介素-1 $\beta$ (IL-1 $\beta$ )、白介素-8(IL-8)的含量, 并观察移植髓核周围组织的病理变化。**结果:**与 A 组比较, B 组血清 IgG、IgM 及 IL-1 $\beta$ 、IL-8 含量明显升高, 差异有统计学意义( $P < 0.01$ ); 与 B 组比较, C、D 组血清 IgG、IgM 及 IL-1 $\beta$ 、IL-8 含量明显降低, 差异有统计学意义( $P < 0.05$  或  $P < 0.01$ ); 病理切片显示, A 组手术部位无明显免疫炎症反应, C、D 组移植髓核周围组织局部免疫炎症反应与 B 组比较明显减轻。**结论:**利水渗湿法对大鼠髓核引起的自身免疫及免疫炎症反应, 具有较好的抑制作用。

**【关键词】** 腰椎; 椎间盘移位; 自身免疫; 炎症; 利水渗湿

DOI: 10.3969/j.issn.1003-0034.2011.04.018

**Effect of removing dampness and promoting diuresis (利水渗湿) method on IgG, IgM and IL-1 $\beta$ , IL-8 in serum of rats with autoimmunity induced by nucleus pulposus** ZHU Li-guo, CHEN Xin, YU Jie, GAO Jing-hua, WANG Shang-quan, FENG Min-shan, YIN He. Department of the Second Spine, Wangjing Hospital of China Academy of Traditional Chinese Medicine Sciences, Beijing 100102, China

**ABSTRACT Objective:** To explore the effects of removing dampness and promoting diuresis (利水渗湿) method on autoimmune and immuno-inflammatory response caused by nucleus pulposus of rats, in order to provide the basis for the treatment of lumbar disc herniation with Chinese medical immunotherapy. **Methods:** Forty male Wistar rats were divided into 4 groups randomly according to body weight layer; sham operation group (group A), model contrast group (group B), colchicine tablets group (group C), modified *Qingyao* decoction (轻腰汤加味) group (group D). There were 10 rats in each group. Nucleus pulposus of coccygeal vertebra was transplanted to the gluteal muscle by operation in groups B, C, D, which can lead to autoimmune and immuno-inflammatory response of rats; the rats of group A were only treated with sham operation. At the 3rd day after operation, the rats were fed through intragastric administration, the group A and B with distilled water (10 ml/kg), the group C and D respectively with suspension of colchicine tablets (10 ml/kg, 0.01 mg/ml) and water-decocted liquid of modified *Qingyao* decoction (轻腰汤加味) (10 ml/kg, 1.035 g/ml), once a day and continuous medication for 18 days. All rats were killed at the 21th day after operation. The immunoglobulin G (IgG), immunoglobulin M (IgM) and interleukin-1 $\beta$  (IL-1 $\beta$ ), interleukin-8 (IL-8) level in serum of different groups were detected by ELISA method. At the same time, surrounding tissues of the transplanted nucleus pulposus were observed by pathological section. **Results:** The level of IgG, IgM, IL-1 $\beta$ , IL-8 in serum of group B was significantly higher than that of group A ( $P < 0.01$ ), while the level of IgG, IgM, IL-1 $\beta$ , IL-8 in serum of group C, D was significantly lower than that of group B ( $P < 0.05$  or  $P < 0.01$ ). Moreover, pathological section indicated that immuno-inflammatory response was hardly found in surgical site of group A, while local immuno-inflammatory response of surrounding tissues of the transplanted nucleus pulposus of group C and D was much lighter than that of group B. **Conclusion:** Removing dampness and promoting diuresis (利水渗湿) method could inhibit autoimmune and immuno-inflammatory response caused by nucleus pulposus of rats.

**KEYWORDS** Lumbar vertebrae; Intervertebral disk displacement; Autoimmunity; Inflammation; Diuresis-removing dampness

Zhongguo Gu Shang/China J Orthop Trauma, 2011, 24(4): 327-331 www.zggszz.com

通讯作者: 陈忻 E-mail: 15101161150@139.com

腰椎间盘突出症(lumbar disc herniation, LDH)是导致腰腿疼痛的常见疾病。传统的机械性压迫学说并不能圆满的解释腰椎间盘突出症的发病机制。随着研究工作的进展,越来越多的学者认识到本病的发病机制是十分复杂的,突出的椎间盘组织所诱发的自身免疫及免疫炎症反应在 LDH 的发病过程中可能具有重要作用<sup>[1]</sup>。本研究观察了利水渗湿法对大鼠髓核引起的自身免疫及免疫炎症反应的影响,为临床中药治疗 LDH 提供了理论依据。

## 1 材料与方

**1.1 实验动物** 健康、雄性 Wistar 大鼠 40 只,清洁级,体重 250~280 g,于北京维通利华实验动物技术有限公司购买。许可证编号:SCXK(京)2006-0009。

### 1.2 实验药品与制备

**1.2.1 轻腰汤<sup>[2]</sup>加味** 轻腰汤(白术 30 g,薏苡仁 30 g,茯苓 15 g,防己 1.5 g)出自清代《辩证录》,本实验所选中药组方是由轻腰汤原方加味而来,方药组成为白术 30 g,薏苡仁 30 g,茯苓 15 g,汉防己 1.5 g,黄芪 15 g,白芍 12 g(于中国中医科学院望京医院中药房购买)。具体制备方法参照文献<sup>[3]</sup>:生药量每付 103.5 g,加水超过药物表面 3~5 cm,浸泡 30 min 后武火煮沸,煮沸后改文火煎 30 min,过滤,将药液保存至清洁干燥烧杯中,剩余药渣行第二煎,加水超过药渣表面 1~2 cm,武火煮沸后改文火煎 20 min,过滤,将药液与第一煎药液混合、摇匀,容积约 400 ml,水浴蒸发至每毫升药液含生药量 1.035 g(药物浓度为 1.035 g/ml)。

**1.2.2 秋水仙碱片** 厂家:台湾景德制药股份有限公司,批号:GE008,规格:20 片/盒,每片 0.5 mg。将药片在研钵中研成粉末,蒸馏水配制成每毫升药液含生药量 0.01 mg(浓度为 0.01 mg/ml)的混悬液,用时摇匀给药。以成人用药总量 1 mg/d 为参照。

以上药液配置好后均置于 4 ℃冰箱中保存备用。大鼠每千克体重用药量均按标准动物剂量折算表<sup>[4]</sup>计算确定,相当于临床等效量。药物浓度按公式一计算。公式一:药物浓度(g/ml)=每千克大鼠用药重量/每千克大鼠的用药容积。

**1.3 主要试剂** 大鼠免疫球蛋白 G(IgG)、免疫球蛋白 M(IgM)、白介素-1 $\beta$ (IL-1 $\beta$ )、白介素-8(IL-8) ELISA 试剂盒,由美国 R & D 生产,于北京奥信拓普科技有限公司购买。

**1.4 主要仪器** 酶标分析仪(深圳雷杜生命科学股份有限公司,RT-6000),离心机(美国 Sigma 公司,6K15),石蜡切片机(天津天利航空机电有限公司,QPJ-1C),电热三用水箱(北京医疗设备厂有限责任公司,BDS260Q/XCYLS 002-2001),全自动数字式

显微镜(德国莱卡,DM6000B),图像分析软件(德国莱卡,Qwin V3)。

## 1.5 实验方法

**1.5.1 动物分组** 适应性喂养 3 d 后,进行标记、称重,按体重分层随机分组的方法将大鼠分为 4 组:假手术组(A 组)、模型对照组(B 组)、秋水仙碱片组(C 组)、轻腰汤加味组(D 组),每组 10 只,分笼饲养。

**1.5.2 造模方法** 经 0.8%的戊巴比妥钠(40 mg/kg)腹腔注射麻醉后,剪去术区被毛,固定、备皮、外科常规消毒、铺巾。各组大鼠均距肛门 1 cm 处截断尾骨,用无菌纱布压迫止血后缝合。以右侧臀部正中为中心取纵向切口长约 1.5 cm,依次切开皮肤、皮下组织、筋膜,到达肌肉层时改做一长约 0.7 cm,深约 0.5 cm 的纵向切口。将鼠尾逐层暴露至纤维环,切开纤维环可见乳白色胶冻样髓核,将其取出<sup>[5]</sup>(以截尾端为始点,依次取出 6 个椎间盘中的髓核,质量约 10 mg),并植入肌肉内<sup>[6]</sup>,逐层缝合,操作过程要轻巧迅速,注意勿将植入的髓核挤出。A 组截断尾骨后,不进行取尾椎髓核及髓核植入肌肉过程,余同其他 3 组。随机抽取 B、C、D 组进行造模,术者并不清楚抽取情况。术后待大鼠清醒后放入原笼饲养,并连续 3 d 各组大鼠均腹腔注射青霉素钠盐 20 万 U/kg,每天 1 次,以预防切口感染。

**1.5.3 饲养及给药** 饲养:所有大鼠在清洁级动物房统一条件下(室温 22℃~24℃,相对湿度 40%~50%)标准饲料喂养,自由采食饮水。给药:各组大鼠均于术后第 3 天开始给药,每只实验大鼠给药量按公式二计算,每天 1 次,连续 18 d。A、B 组用蒸馏水(10 ml/kg),D 组用轻腰汤加味水煎液(10 ml/kg, 1.035 g/ml),C 组用秋水仙碱片悬浊液(10 ml/kg, 0.01 mg/ml)。公式二:每只大鼠用药容积(ml)=大鼠[体重(kg)/kg]×10 ml。

**1.5.4 取材及标本处理** 血清:术后 21 d 将各组大鼠行腹主动脉取血处死,取血量不少于 5 ml,置于试管中,放入离心机,3 000 r/min 离心 15 min,取上清液-20℃保存。移植髓核周围组织:取血处死后,切开原手术部位,以缝合线头为标记,取下移植髓核周围组织(A 组切取相应部位组织),10%甲醛固定,4℃下保存。

**1.6 观察项目与方法** ①应用双抗体两步夹心酶联免疫吸附法测定各组大鼠血清中 IgG、IgM、IL-1 $\beta$ 、IL-8 的含量。按试剂盒说明书严格操作。②将固定后的移植髓核周围组织行石蜡切片,HE 染色,光镜下进行病理组织形态学观察,结果照相保存。

**1.7 统计学处理** 应用 SPSS 13.0 统计软件进行统

计学处理分析。所有计量资料以 $\bar{x}\pm s$ 表示,不同组间差异采用单因素方差分析(One-way ANOVA),组间两两比较用 LSD 检验法(方差齐)或 Dunnett's T3 法(方差不齐)。 $P<0.05$ 为差异有统计学意义。

## 2 结果

造模过程中,A组中1只大鼠腹腔注射麻醉后10 min死亡,分析原因可能是个体差异导致的。其余大鼠于术后1~2 h清醒。大鼠臀部和尾部的切口在6~10 d愈合,食量正常,无明显感染征象及死亡。

**2.1 IgG、IgM 及 IL-1 $\beta$ 、IL-8 的测定** 4组比较,血清 IgG、IgM 及 IL-1 $\beta$ 、IL-8 含量组间均有统计学差异( $P<0.01$ )。与 A 组比较 B 组血清 IgG、IgM 及 IL-1 $\beta$ 、IL-8 含量均明显升高,差异有统计学意义( $P<0.01$ );与 B 组比较 C、D 组血清 IgG、IgM 及 IL-1 $\beta$ 、IL-8 含量均明显降低,差异有统计学意义( $P<0.05$ 或 $P<0.01$ );D 组与 C 组比较血清 IgG、IgM 及 IL-1 $\beta$  含量均无明显变化,差异无统计学意义( $P>0.05$ ),而 D 组血清 IL-8 含量较 C 组明显降低,差异有统计学意义( $P<0.05$ )。说明轻腰汤加味与秋水仙碱片对模型大鼠血清 IgG、IgM 及 IL-1 $\beta$ 、IL-8 含量的升高均有明显抑制作用,且轻腰汤加味对模型大鼠血清 IL-8 含量升高的抑制作用优于秋水仙碱片(见表 1)。

**2.2 组织形态学观察** 假手术组可见肌纤维结构正常,未见肌间隙炎细胞浸润及纤维结缔组织增生(图 1)。模型对照组可见肌纤维断裂,肌细胞胞浆嗜碱性,较多以淋巴细胞为主的炎细胞浸润,纤维结缔组织增生明显(图 2)。秋水仙碱片组可见肌纤维断裂不明显,肌细胞胞浆轻度嗜碱性变,少量炎细胞浸润,纤维结缔组织轻度增生(图 3)。轻腰汤加味组未见明显肌纤维断裂及肌细胞嗜碱性变,仅在充血的血管周围有少量炎细胞浸润,未见明确纤维结缔组织增生(图 4)。

## 3 讨论

**3.1 LDH 免疫学机制及实验指标的意义** LDH 是导致根性腰腿痛的常见原因,髓核导致的炎症对神经根的损伤在 LDH 的发病中起着重要的作用。椎间

盘髓核组织自胚胎发育成熟后血管退化而无血供,被纤维环包裹而与血液循环隔绝,一旦髓核通过血运与机体免疫系统发生接触,髓核基质中的一些成分便成为自身抗原,机体在这种持续的抗原刺激下,即可导致免疫应答,介导自身免疫性炎症,表现为局部和全身的免疫炎症反应,进而造成神经根免疫炎症及损伤,引起疼痛等症状。免疫球蛋白(Imunoglobulin, Ig)是免疫应答中的重要产物,有学者<sup>[7]</sup>对患者血清或脑脊液中 Ig 浓度的研究均说明椎间盘组织的抗体主要是 IgG 和 IgM, IgG、IgM 与椎间盘抗原形成抗原抗体复合物激活补体,吸引中性粒细胞等炎性细胞聚集并产生炎性递质,造成局部炎症。IL-1 的主要作用是调节细胞生长分化、参与免疫应答和介导炎症反应,血液中的 IL-1 主要为单核细胞与巨噬细胞所产生的 IL-1 $\beta$ 。IL-1 $\beta$  是一种强力的致痛性炎症因子<sup>[8]</sup>,在中性粒细胞趋化、激活过程中起重要作用,是前炎症网链中的一级细胞因子,是调节炎症的始动因素和炎症反应的重要调节剂。IL-1 $\beta$ 、TNF- $\alpha$  等炎症因子自身可表现出“正反馈”效应,IL-1 $\beta$  可通过对 IL-6、IL-20、COX-2、PGE2、MMP 等来影响椎间盘退变<sup>[9]</sup>。IL-8 作为一种重要的促炎细胞因子,在体内不但是重要的免疫调节因子,而且在体内发挥着作为趋化因子的效应。Ahn 等<sup>[10]</sup>发现 IL-8 的水平与神经根性疼痛的进展有关,在急性或亚急性的椎间盘突出中表达非常活跃,其可能参与了腰椎间盘突出导致的神经根水肿的病理机制。退变椎间盘能自发产生 IL-8 及 TNF,可导致 MMP3 的大量合成,过量的 MMP3 引起大量的巨噬细胞聚集在突出椎间盘的周围,从而加重间盘周围的炎症反应<sup>[11]</sup>。

本实验中,术后第 21 天,模型对照组与假手术组比较血清 IgG、IgM 显著升高,说明髓核引起了自身免疫反应,表现为激发体液免疫应答。模型对照组与假手术组比较血清 IL-1 $\beta$ 、IL-8 显著升高,同时病理切片可见肌纤维断裂,肌细胞胞浆嗜碱性,较多以淋巴细胞为主的炎细胞浸润,纤维结缔组织增生明显,说明髓核自身免疫介导了炎症的发生,表现为免

表 1 各组动物血清中 IgG、IgM 及 IL-1 $\beta$ 、IL-8 的比较( $\bar{x}\pm s$ )

Tab.1 The level of IgG, IgM and IL-1 $\beta$ , IL-8 in serum of different groups( $\bar{x}\pm s$ )

组别	鼠数	IgG ( $\mu\text{g/ml}$ ) <sup>①</sup>	IgM ( $\mu\text{g/ml}$ ) <sup>②</sup>	IL-1 $\beta$ (ng/L) <sup>③</sup>	IL-8 (ng/L) <sup>④</sup>
A 组	9	1.400 1 $\pm$ 15.305 51	163.400 6 $\pm$ 7.558 22	5.335 2 $\pm$ 0.395 88	68.886 0 $\pm$ 10.832 93
B 组	10	114.533 4 $\pm$ 16.132 71*	184.593 6 $\pm$ 10.388 09*	7.766 3 $\pm$ 1.611 47*	113.004 8 $\pm$ 15.109 08*
C 组	10	99.578 6 $\pm$ 19.856 88 $\Delta$	170.171 8 $\pm$ 11.969 66 $\Delta$	6.596 9 $\pm$ 0.786 32 $\Delta$	96.535 0 $\pm$ 17.258 57 $\Delta$
D 组	10	92.303 4 $\pm$ 15.593 76 $\Delta$ $\square$	167.509 8 $\pm$ 12.261 73 $\Delta$ $\square$	6.078 3 $\pm$ 0.484 68 $\Delta$ $\square$	76.272 2 $\pm$ 22.261 14 $\Delta$ $\blacksquare$

注:4组比较,<sup>①</sup> $F=6.626, P<0.01$ ;<sup>②</sup> $F=7.111, P<0.01$ ;<sup>③</sup> $F=10.866, P<0.01$ ;<sup>④</sup> $F=13.343, P<0.01$ 。与 A 组比较,\* $P<0.01$ ;与 B 组比较, $\Delta P<0.05$ , $\Delta P<0.01$ ;与 C 组比较, $\square P>0.05$ , $\blacksquare P<0.05$

Note: Comparison among 4 groups, <sup>①</sup> $F=6.626, P<0.01$ ; <sup>②</sup> $F=7.111, P<0.01$ ; <sup>③</sup> $F=10.866, P<0.01$ ; <sup>④</sup> $F=13.343, P<0.01$ . Compared with group A, \* $P<0.01$ ; Compared with group B,  $\Delta P<0.05$ ,  $\Delta P<0.01$ ; Compared with group C,  $\square P>0.05$ ,  $\blacksquare P<0.05$

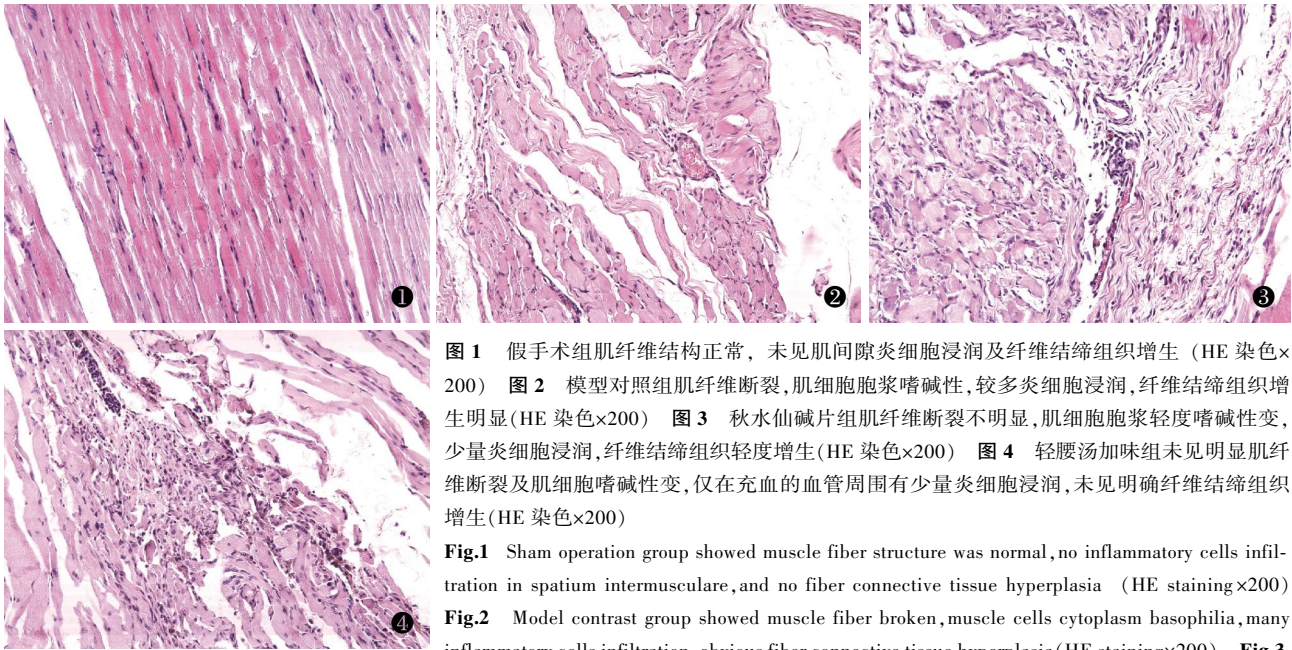


图 1 假手术组肌纤维结构正常, 未见肌间隙炎细胞浸润及纤维结缔组织增生 (HE 染色×200) 图 2 模型对照组肌纤维断裂, 肌细胞胞浆嗜碱性, 较多炎细胞浸润, 纤维结缔组织增生明显 (HE 染色×200) 图 3 秋水仙碱片组肌纤维断裂不明显, 肌细胞胞浆轻度嗜碱性变, 少量炎细胞浸润, 纤维结缔组织轻度增生 (HE 染色×200) 图 4 轻腰汤加味组未见明显肌纤维断裂及肌细胞嗜碱性变, 仅在充血的血管周围有少量炎细胞浸润, 未见明确纤维结缔组织增生 (HE 染色×200)

Fig.1 Sham operation group showed muscle fiber structure was normal, no inflammatory cells infiltration in spatium intermusculare, and no fiber connective tissue hyperplasia (HE staining×200)

Fig.2 Model contrast group showed muscle fiber broken, muscle cells cytoplasm basophilia, many inflammatory cells infiltration, obvious fiber connective tissue hyperplasia (HE staining×200)

Fig.3 Colchicine tablets group showed no obvious muscle fiber broken, mild muscle cells cytoplasm basophilia, few inflammatory cells infiltration, light fiber connective tissue hyperplasia (HE staining×200)

Fig.4 Modified Qingyao decoction (轻腰汤加味) group showed no obvious muscle fiber broken and muscle cells cytoplasm basophilia, only few inflammatory cells infiltration around hyperemic vascular, no clear fiber connective tissue hyperplasia (HE staining×200)

Colchicine tablets group showed no obvious muscle fiber broken, mild muscle cells cytoplasm basophilia, few inflammatory cells infiltration, light fiber connective tissue hyperplasia (HE staining×200) Fig.4 Modified Qingyao decoction (轻腰汤加味) group showed no obvious muscle fiber broken and muscle cells cytoplasm basophilia, only few inflammatory cells infiltration around hyperemic vascular, no clear fiber connective tissue hyperplasia (HE staining×200)

疫炎性细胞因子的高表达, 及对周围组织免疫炎症性损伤。证明模型是有效的, 此模型是将自体髓核植入血运丰富的肌肉内, 髓核作为自身抗原, 一旦与血液循环接触, 就会激发自身免疫反应, 这与以往报道<sup>[12]</sup>的观点是一致的。

**3.2 实验药物的选择及依据** LDH 属于中医“腰痛”等范畴, 传统以“诸般腰痛皆肾虚”为辨证要点, 国内学者通过临床观察发现 LDH 与“湿淫”关系密切, 利水渗湿法在 LDH 的治疗中起着重要的作用, 是 LDH 中医治疗原则中的一个重要组成部分<sup>[13]</sup>。轻腰汤出自《辩证录》中的腰痛门, 药物组成为白术 30 g, 薏苡仁 30 g, 茯苓 15 g, 防己 1.5 g。在临床上, 运用轻腰汤治疗 LDH 取得了较好的疗效, 尤其适用于出现腰部及下肢酸痛沉重、坠胀及活动受限的 LDH 患者。但利水渗湿太过易于耗伤机体津气, 因此治疗周期一般较短, 在临床实际应用中, 或许可以通过患者的实际病情, 合理选方并临证加减, 来解决这一问题。本实验所选药物是由轻腰汤加味而来, 药物组成为白术 30 g, 薏苡仁 30 g, 茯苓 15 g, 汉防己 1.5 g, 黄芪 15 g, 白芍 12 g。以利水渗湿为大法, 兼以祛风, 合用黄芪既可增加利水之功, 又可补气固表, 使驱邪而不伤正; 白芍味苦酸、微寒, 可缓和祛风利湿药之温燥, 使走中寓守, 散中有敛。诸药合用, 既利水渗湿, 又可补气敛阴, 消除渗利太过、耗气伤津之弊。现代药理学研究证实本方药物具有明显的免疫调节作用: 白术具有免疫调节和抗炎作用<sup>[14]</sup>, 黄芪免疫调节

作用广泛, 对体液免疫、细胞免疫及非特异性免疫均有调节作用<sup>[15]</sup>, 也有研究表明白术黄芪合用有抗炎镇痛的作用<sup>[16]</sup>。薏苡仁可以增强免疫力, 并有解热镇痛作用<sup>[17]</sup>。茯苓其主要有效成分为茯苓多糖, 茯苓多糖具有免疫调节功能, 其免疫调节与某些细胞因子有关<sup>[18]</sup>。汉防己主要有效成分为粉防己碱, 粉防己碱具有免疫抑制剂抗炎作用, 可以选择性抑制细胞依赖性免疫反应与抗体形成, 还可以抑制 PLA<sub>2</sub>、IL-1、TNF-α 等多种炎性细胞因子的释放<sup>[19]</sup>。白芍总苷为白芍的主要有效成分, 体内、外研究表明, 白芍总苷是一种有机能和剂量依赖性双向作用的抗炎免疫调节药, 其在多个环节影响自身免疫性疾病的细胞免疫、体液免疫和炎症过程<sup>[20]</sup>。

**3.3 利水渗湿法治疗 LDH 的机制** 现代医学认为, 利水渗湿法治疗 LDH 的机制为消除神经根及周围组织水肿, 起到类似甘露醇的作用<sup>[21]</sup>。但有关利水渗湿法对 LDH 的免疫治疗机制, 国内外鲜有相关报道。本实验中, 轻腰汤加味组与模型对照组比较血清 IgG、IgM、IL-1β、IL-8 显著降低, 病理切片未见明显肌纤维断裂及肌细胞嗜碱性变, 仅在充血的血管周围有少量炎细胞浸润, 未见明确纤维结缔组织增生。说明轻腰汤加味抑制了髓核引起的自身免疫及免疫炎症反应, 使机体的免疫异常状态趋于正常, 这可能是其治疗 LDH 的机制之一。可以推测, 利水渗湿法抑制自身免疫反应可能与其消除水肿存在一定相关性, 本实验并未涉及, 此方面还有待进一步研究。从

本实验可以得出, 利水渗湿法抑制了大鼠髓核引起的自身免疫及免疫炎症反应, 这也许能为 LDH 的中药免疫治疗开辟一条新的思路。

#### 参考文献

- [1] 李盛华, 王久夏, 张佳红. 腰椎间盘突出症疼痛的免疫学理论探讨[J]. 中国骨伤, 2009, 22(4): 316-318.  
Li SH, Wang JX, Zhang JH. Immunologic theory investigation and discussion of pain caused by lumbar intervertebral disc herniation (LDH)[J]. Zhongguo Gu Shang/China J Orthop Trauma, 2009, 22(4): 316-318. Chinese with abstract in English.
- [2] 陈士铎著. 王小芸, 王象礼, 刘德兴, 等校. 辩证录[M]. 北京: 中国中医药出版社, 2007: 78.  
Chen SD, editor. Wang XY, Wang XL, Liu DX, et al. proofreader. Dialectical Record[M]. Beijing: Chinese Press of Traditional Chinese Medicine, 2007: 78. Chinese.
- [3] 梁世香. 中药煎煮的基本方法与注意事项[J]. 今日药学, 2008, 18(2): 38-39.  
Liang SX. Basic methods and precautions of Chinese medicinal decoction[J]. Jin Ri Yao Xue, 2008, 18(2): 38-39. Chinese.
- [4] 黄继汉, 黄晓晖, 陈志扬, 等. 药理试验中动物间和动物与人体间的等效剂量换算[J]. 中国临床药理学与治疗学, 2004, 9(9): 1069-1072.  
Huang JH, Huang XH, Chen ZY, et al. Dose conversion among different animals and healthy volunteers in pharmacological study[J]. Zhongguo Lin Chuang Yao Li Xue Yu Zhi Liao Xue, 2004, 9(9): 1069-1072. Chinese.
- [5] 贺石生, 侯铁胜, 单晓巍, 等. 硬膜外移植自体髓核对大鼠神经根结构和功能的影响[J]. 第二军医大学学报, 2001, 22(5): 435.  
He SS, Hou TS, Shan XW, et al. Effect of nucleus pulposus autograft to the cavum epidurale on the structure and function of nerve roots in rats[J]. Di Er Jun Yi Da Xue Xue Bao, 2001, 22(5): 435. Chinese.
- [6] 李晶, 周江南, 李康华, 等. 突出腰间盘组织再吸收现象的机制研究[J]. 中华骨科杂志, 2002, 22(6): 343-344.  
Li J, Zhou JN, Li KH, et al. The study of the mechanism of resorption of herniated disc tissue[J]. Zhonghua Gu Ke Za Zhi, 2002, 22(6): 343-344. Chinese.
- [7] 马信龙, 徐云强, 张义修, 等. 腰椎间盘突出症自身免疫因素的研究[J]. 中国现代神经疾病杂志, 2004, 4(5): 291-296.  
Ma XL, Xu YQ, Zhang YX, et al. Study on autoimmune factors in lumbar disc herniation[J]. Zhongguo Xian Dai Shen Jing Ji Bing Za Zhi, 2004, 4(5): 291-296. Chinese.
- [8] Takahashi H, Suguro T, Okazima Y, et al. Inflammatory cytokines in the herniated disc of the lumbar spine[J]. Spine, 1996, 21(2): 218-224.
- [9] 钱胜君, 张宁, 陈维善. 炎症因子与椎间盘退变[J]. 国际骨科学杂志, 2009, 30(4): 247-248.  
Qian SJ, Zhang N, Chen WS. Inflammation factor and intervertebral disc degeneration[J]. Guo Ji Gu Ke Xue Za Zhi, 2009, 30(4): 247-248. Chinese.
- [10] Ahn SH, Cho YW, Alan MW, et al. mRNA expression of cytokines and chemokines in herniated lumbar intervertebral discs[J]. Spine, 2002, 27(9): 911-917.
- [11] 董振风, 黄秀芳, 董永东, 等. IL-8 及 TNF 在突出椎间盘中的表达意义[J]. 潍坊医学院学报, 2008, 30(5): 447.  
Dong ZF, Huang XF, Dong YD, et al. Significance of expression of IL-8 and TNF in herniation of intervertebral disc[J]. Wei Fang Yi Xue Yuan Xue Bao, 2008, 30(5): 447. Chinese.
- [12] 姜宏, 刘锦涛, 惠初华, 等. 黄芪对破裂型椎间盘突出重吸收动物模型的影响[J]. 中国骨伤, 2009, 22(3): 205-207.  
Jiang H, Liu JT, Hui RH, et al. An experimental study on the influence of radix astragali on the resorption of ruptured disc herniation[J]. Zhongguo Gu Shang/China J Orthop Trauma, 2009, 22(3): 205-207. Chinese with abstract in English.
- [13] 原超, 陈艳君. 从湿论治腰椎间盘突出症的临床研究[J]. 江苏中医药, 2009, 41(4): 22-23.  
Yuan C, Chen YJ. Clinical study of treatment of lumbar disk herniation from removing dampness[J]. Jiang Su Zhong Yi Yao, 2009, 41(4): 22-23. Chinese.
- [14] 陈华萍, 吴万征. 白术的研究进展[J]. 广东药学, 2002, 12(5): 19-20.  
Chen HP, Wu WZ. Advances on study of atractylodes macrocephala[J]. Guang Dong Yao Xue, 2002, 12(5): 19-20. Chinese.
- [15] 陈国辉, 黄文凤. 黄芪的化学成分及药理作用研究进展[J]. 中国新药杂志, 2008, 17(17): 1483.  
Chen GH, Huang WF. Progress in pharmacological effects of compositions of astragalus membranaceus[J]. Zhongguo Xin Yao Za Zhi, 2008, 17(17): 1483. Chinese.
- [16] 迟莉, 李茹柳, 徐颂芬, 等. 白术黄芪新方镇痛抗炎作用和对胃肠运动影响的研究[J]. 中国药理学与临床, 2007, 23(2): 8-9.  
Chi L, Li RL, Xu SF, et al. Effect on anti-inflammation and abirritation as well as gastrointestinal motor function of Baizhu Huangqi new prescription[J]. Zhongguo Yao Li Yu Lin Chuang, 2007, 23(2): 8-9. Chinese.
- [17] 卓新风. 薏苡仁的药理研究与临床应用体会[J]. 中国中医药现代远程教育, 2009, 7(8): 211.  
Zhuo XF. Pharmacology research and clinical practice experience of semen coicis[J]. Zhongguo Zhong Yi Yao Xian Dai Yuan Cheng Jiao Yu, 2009, 7(8): 211. Chinese.
- [18] 金惠, 赵英博, 江维, 等. 茯苓药理作用及临床应用研究进展[J]. 湖北中医杂志, 2008, 30(4): 59.  
Jin H, Zhao YB, Jiang W, et al. Advances on study of pharmacological effects and clinical application of indian buead[J]. Hu Bei Zhong Yi Za Zhi, 2008, 30(4): 59. Chinese.
- [19] 王辉, 罗顺德, 蔡鸿生. 粉防己碱的药理学研究进展[J]. 中国药理学杂志, 2000, 35(12): 801.  
Wang H, Luo SD, Cai HS. Progress on pharmacology research of tetrandrine[J]. Zhongguo Yao Xue Za Zhi, 2000, 35(12): 801. Chinese.
- [20] 王豫巍, 王永钧. 白芍总苷在自身免疫性疾病中的药理研究与临床应用[J]. 浙江中医药大学学报, 2007, 31(2): 240-241.  
Wang YW, Wang YJ. Pharmacological study and clinical application of total glucosides of peony in autoimmune diseases[J]. Zhejiang Zhong Yi Yao Da Xue Xue Bao, 2007, 31(2): 240-241. Chinese.
- [21] 周晓勇, 赵莉. 逐水渗湿法治疗急性腰椎间盘突出症 40 例[J]. 中国中医急症, 2008, 17(10): 1463.  
Zhou XY, Zhao L. Forty cases of treatment in acute lumbar disc herniation with zhu shui shen shi method[J]. Zhongguo Zhong Yi Ji Zheng, 2008, 17(10): 1463. Chinese.

(收稿日期: 2010-11-10 本文编辑: 王宏)