

nese.

[2] McCord DH, Cunningham BW, Shono Y, et al. Biomechanical analysis of lumbosacral fixation[J]. Spine, 1992, 17(8 Suppl):S235-243.

[3] Berry JL, Stahurski T, Asher MA, et al. Morphometry of the suprasciatic notch intrailiac implant anchor passage[J]. Spine, 2001, 26(7):E143-148.

[4] Schwend RM, Sluyters R, Najdzionek J. The pylon concept of pelvic anchorage for spinal instrumentation in the human cadaver[J]. Spine, 2003, 28(6):542-547.

[5] Schildhauer TA, McCulloch P, Chapman JR, et al. Anatomic and radiographic considerations for placement of transiliac screws in lumbopelvic fixation[J]. J Spinal Disord Tech, 2002, 15(3):199-205.

[6] 郑召民, 陈辉, 吕游. 成人髂骨钉道的影像学研究[J]. 中华骨科杂志, 2007, 27(8):586-589.

Zheng ZM, Chen H, Lü Y. Radiographic study of adult iliac screw passage[J]. Zhonghua Gu Ke Za Zhi, 2007, 27(8):586-589. Chinese.

[7] 孙元亮, 桑锡光, 李牧, 等. Galveston 固定髂骨钉植入路径的研究[J]. 中华外科杂志, 2008, 46(11):801-805.

Sun YL, Sang XG, Li M, et al. Study of iliac screw road with Galveston fixation[J]. Zhonghua Wai Ke Za Zhi, 2008, 46(11):801-805. Chinese.

[8] 桑锡光, 张立平, 刘海春, 等. 腰椎-髂骨内固定的临床解剖学研究[J]. 中国临床解剖学杂志, 2007, 25(2):156-159.

Sang XG, Zhang LP, Liu HC, et al. Study of clinical anatomy with internal fixation in lumbar-iliac bone[J]. Zhongguo Lin Chuang Jie Pou Xue Za Zhi, 2007, 25(2):156-159. Chinese.

收稿日期:2010-08-09 本文编辑:王宏)

· 病例报告 ·

完全性胸椎骨折脱位保留部分脊髓功能 1 例

宋洁富, 荆志振, 陈斌, 胡伟

(山西省人民医院骨科, 山西 太原 030012)

关键词 胸椎; 骨折; 脱位; 椎板切除术; 病例报告

DOI:10.3969/j.issn.1003-0034.2011.02.013

A report of complete fracture-dislocation of the thoracic spine but remained part of spinal cord function SONG Jie-fu, JING Zhi-zhen, CHEN Bin, HU Wei. Department of Orthopaedics, Shanxi Provincial People's Hospital, Taiyuan 030012, Shanxi, China

KEYWORDS Thoracic vertebrae; Fractures; Dislocations; Laminectomy; Case reports

Zhongguo Gu Shang/China J Orthop Trauma, 2011, 24(2):144-145 www.zggszz.com

患者,男,45岁,汽车挤压伤致严重脊柱骨折脱位。在当地医院拍X线片显示T_{7,8}完全骨折脱位,右侧1~4、6、7肋骨骨折,左侧6~9肋骨骨折,伴右侧血气胸;随即行右胸腔闭式引流。3d后转入本院,生命体征稳定,腹部检查无异常,T_{7,8}平面以下感觉、运动及反射消失。腹部B超未见异常,胸片显示右胸腔血气胸好转稳定。拍胸椎CT、MRI,CT显示T₈椎板、右侧椎弓根及左后侧椎体骨折,T_{7,8}发生完全骨折脱位。MRI提示骨折线通过T₈上椎板及T_{7,8}椎间盘,T₈椎体向右侧方脱位,与上方的T₇椎体重叠,脊髓连续性中断。入院后第2天在全麻下手术,患者俯卧位,采用后正中切口,剥离肌肉,显露T₆-T₁₀椎板及关节突。术中可见T_{7,8}棘上棘间韧带断裂,T₈以下棘突向右侧移位,T₈椎板及右侧椎弓根骨折。T₆-T₁₀置入椎弓根螺钉,咬除T_{7,8}棘突、椎板,彻底减压。探查脊髓,见脊髓硬膜连续,向右侧呈直角弯曲,和上下段比较略变粗,外形形态尚正常。在牵引下难以复位,切除T_{7,8}小关节突、横突、肋骨头3~5cm、肋横及肋椎关节,其间注意保护胸膜,沿T₈椎弓根外侧小心钝性剥离骨膜并保护椎体节段血管。确定椎弓根的

入口后,用磨钻经椎弓根钻入椎体上部,建立允许髓核钳进出的工作道,咬除T₈椎体上部的松质骨,切除T_{7,8}椎体上下椎间盘、软骨终板及T₇椎体下部,向T₈残余椎体置入1枚椎弓根螺钉,以利于复位时调节T₈椎体位置。通过牵引和撬拨复位,连接固定棒,通过双侧固定棒交替加压短缩椎体,加压固定。后路留下的椎板缺损,通过钛网平铺覆盖,钛网上平铺自体松质骨。植骨材料为椎体切除所得的松质骨。术后10d后下肢逐渐有感觉及运动功能恢复,至术后半年复查时,下肢肌力达3~4级,扶双拐可以下地行走。X线显示T_{7,8}椎体已骨性融合(见图1)。

讨论

由于胸椎具有独特的解剖结构特点,与胸廓相连,肋骨笼和冠状位的关节突关节使胸椎稳定性强,因此胸椎损伤需有强大的暴力作用。由于胸椎椎管相对狭窄,椎管矢径仅比脊髓略大,几乎无缓冲间隙,而且胸髓血液供应不稳定,胸椎骨折脱位后80%的病例呈完全瘫痪^[1]。有关脊柱发生骨折脱位的机制,Roaf^[2]通过生物力学实验发现,脊柱受到单独过度屈曲或过度背伸力量时很少发生骨折脱位,但如果脊柱伴有旋转或剪切力时则容易发生。另外,Hanley等^[3]报道了脊柱在增加

通讯作者:宋洁富 E-mail:songjiefu@yahoo.com.cn

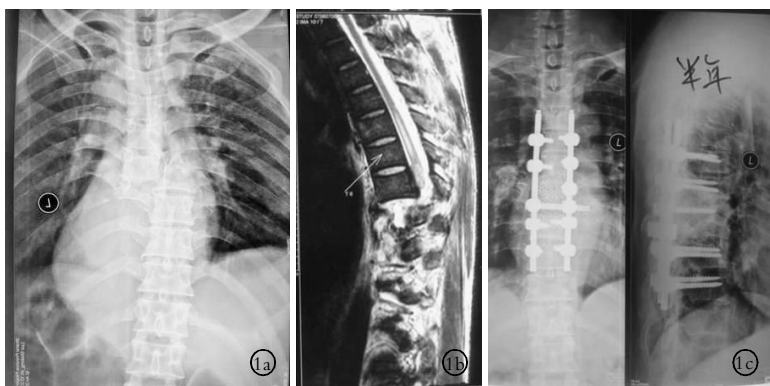


图 1 男, 45 岁, 因汽车挤压伤致严重脊柱骨折脱位。T₇-T₈ 完全骨折脱位, 右侧 1-4、6、7 肋骨骨折, 左侧 6-9 肋骨骨折, 伴右侧血气胸。T_{7,8} 平面以下感觉、运动及反射消失。行 T₇-T₈ 椎板减压及脊椎截骨, 短缩椎体后复位, T₆-T₁₀ 椎弓根钉板固定及钛网椎管重建。术后 6 个月随访, 椎体间已经骨性融合, 双下肢肌力 III-IV 级 **1a.** 术前正位 X 线片显示 T_{7,8} 椎体完全骨折脱位 **1b.** 术前 MRI 显示脱位后脊髓连续性中断 **1c.** 术后半年正位 X 线片显示骨折脱位复位良好, T_{7,8} 椎体间已骨性融合

Fig.1 A 45-year-old male with spinal fractures and dislocations caused by a traffic accident involving complete fracture-dislocation with lateral displacement of T₇-T₈ vertebrae, accompanied fractures of the 1st to the 4th, the 6th and the 7th right ribs and the 6th to 9th left ribs. At the same time, there was Hemopneumothorax at the right side. Physical examination showed loss of sensory, motor and reflexes function below the T₇-T₈ level. T₇ and T₈ laminectomy and vertebraosteotomy were performed by a posterolateral approach to reduce the amount of overlap between the two segments of thoracic spine. T₆-T₁₀ were fixated with spinal canal reconstruction through titanium mesh. Six months after the postoperation, bone fusion between interbody was displayed and the strength of lower limb increases reached III-IV level **1a.** Preoperative AP X-ray showed complete fracture-dislocation of T₇-T₈ vertebrae **1b.** MRI scan of preoperation showed the spinal cord was interrupted below T₇ **1c.** Six months after the postoperation, AP and lateral X-ray showed fracture and dislocation was reduced completely and bone fusion between interbody was displayed

的压缩力作用下, 可发生爆裂性骨折脱位。Liljenqvist 等^[4]报道不伴有神经损伤的胸椎骨折脱位大多发生在 T₆~T₉。Miyasaka 等^[5]解释了可能发生的原因, 在此胸椎节段, 椎体棘突较其他椎体棘突更向下方延伸。因此, 强大的剪切力集中在中柱, 导致一侧椎弓根骨折。

完全性骨折脱位后不伴有神经功能缺损或保留部分神经功能, 自发性脊柱减压被认为是最主要的原因^[6]。自发性减压包括相应节段椎弓根、椎板骨折或小关节突骨折, 允许椎体发生移位的同时增加椎管的宽度, 前、中柱和后柱分离, 从而在椎体骨折脱位时保留全部或部分神经功能。我们报道的病例, T₈ 椎体的椎板和左侧椎弓根及右后侧椎体骨折, 在 T₇-T₈ 椎体骨折脱位时没有发生脊髓的横断, 这可以解释完全骨折脱位后为何保留部分神经功能。

脊柱骨折合并脊髓不全损伤者, 多数学者认为应尽早手术, 解除压迫。胸椎完全性骨折脱位是三柱损伤, 属于不稳定性骨折, 因此手术神经减压、复位脊柱异常的对线以及通过融合稳定脊柱被认为是必要的^[7]。保守治疗仅适用于老年人和有严重并发症的患者^[5]。手术治疗的目的是保存神经功能, 恢复脊柱的对线和稳定性, 预防进一步的移位和继发的神经损伤。完全胸椎骨折脱位者, 如何在保护脊髓的前提下安全复位是难点。De Iure 等^[8]报道 1 例 T₁₋₂ 急性完全性骨折脱位不伴脊髓损伤, 首先 T₁₋₂ 椎板广泛减压, 再通过后外侧途径切除 T₁₋₂ 椎间盘, 利用牵引和杠杆作用复位, 后路复位固定后,

II 期前路融合固定, 术后神经功能正常。Hsieh 等^[9]报道了 1 例急性 T₁₂、L₁ 的完全骨折脱位伴不完全脊髓损伤, 通过后路椎弓根钉棒复位固定, 后外侧植骨融合, 术后 6 个月脊髓功能完全恢复。但对于完全脱位后上下椎体重叠多者, 难以通过手术中牵引复位或经椎弓根钉棒系统间接复位, 强行牵引可能造成脊髓的继发损伤。Suk 等^[10]报道了单纯后路全椎体切除 (posterior vertebral column resection, PVCR) 的手术方式治疗严重的脊柱畸形。与前后路分期或 I 期前路手术相比, 减少了对患者的手术创伤, 尤其是避免了前路经胸手术对患者呼吸功能的侵扰。胸椎骨折脱位常伴有胸部损伤, 前路手术会加重原有的病情, 严重影响呼吸功能, 不利于术后的恢复。我们采用此技术, 清除 T_{7,8} 的后方棘突、椎板及 T₈ 椎体小关节、横突等结构, 通过后方切除 T_{7,8} 椎间盘、T₈ 椎体上部及 T₇ 椎体的下部, 经椎弓根钉棒在直视下复位, 加压短缩固定。后路留下的椎板缺损, 通过钛网平铺覆盖, 钛网上平铺自体松质骨。植骨材料为椎体切除所得的松质骨, 融合率和融合质量高, 术后 6 个月随访已达骨性融合, 双下肢肌力达到 3-4 级, 可以扶双拐行走。

参考文献

- [1] Magerl F, Aebi M, Gertzbein SD, et al. A comprehensive classification of thoracic and lumbar injuries[J]. Eur Spine J, 1994, 3(4): 184-201.
- [2] Roaf R. A study of the mechanics of spinal injuries [J]. J Bone Joint Surg Br, 1960, 42: 810-823.
- [3] Hanley EN Jr, Eskay ML. Thoracic spine fractures[J]. Orthopedics, 1989, 12(5): 689-696.
- [4] Liljenqvist U, Halm H, Castro WH, et al. Thoracic fracture-dislocations without spinal cord injury: a case report and literature review [J]. Eur Spine J, 1995, 4(4): 252-256.
- [5] Miyasaka Y, Satomi K, Sugihara S, et al. Posterior fracture-dislocation of the thoracic spine without neurologic deficit. A case report and short literature review[J]. Spine, 1993, 18(15): 2351-2354.
- [6] Phadnis AS, Tan CJ, Raman AS, et al. Fracture and complete dislocation of the spine with a normal motor neurology[J]. Injury Extra, 2006, 37(12): 479-483.
- [7] Alobaid A, Arlet V, Ouellet J, et al. Surgical technique. Technical notes on reduction of thoracic spine fracture dislocation[J]. Can J Surg, 2006, 49(2): 131-134.
- [8] De Iure F, Fravisini M, Boriani S. Case report of complete dislocation of T1-T2 without neurological deficit and review of the literature[J]. Injury Extra, 2005, 36: 503-507.
- [9] Hsieh CT, Chen GJ, Wu CC, et al. Complete fracture-dislocation of the thoracolumbar spine without paraplegia[J]. Am J Emerg Med, 2008, 26(5): 633.e5-7.
- [10] Suk SI, Chung ER, Lee SM, et al. Posterior vertebral column resection in fixed lumbosacral deformity[J]. Spine, 2005, 30(23): E703-710.

(收稿日期: 2010-04-08 本文编辑: 王宏)