

· 系统评价 ·

后路融合与不融合结合短节段椎弓根钉内固定治疗胸腰段脊柱爆裂骨折的系统评价

李想, 王以朋, 邱贵兴, 赵宇

(中国医学科学院 北京协和医学院 北京协和医院骨科, 北京 100730)

【摘要】 目的: 对后路短节段椎弓根内固定结合或不结合植骨融合治疗成人胸腰段爆裂骨折的疗效进行系统评价。**方法:** 计算机检索 MEDLINE(1966.1-2010.9)、EMBASE(1966.1-2010.9)、中国生物医学数据库(1979.1-2010.7)、手工检索中文相关杂志。收集所有采用后路短节段短椎弓根钉内固定治疗胸腰段(T₁₀-L₂)爆裂骨折, 并对术中行后外侧植骨融合与不行植骨融合临床疗效的所有随机对照、半随机对照、前瞻性以及回顾性临床队列研究的文献, 并评价纳入研究的方法学质量。利用 Cochrane 协作网最新提供的 RevMan 5.0.18 软件进行统计学分析。**结果:** 共纳入符合标准的文献 4 篇, 其中随机对照研究 2 篇; 前瞻性队列研究 1 篇; 回顾性队列研究 1 篇。Meta 分析显示, 非融合组在手术时间、术中出血量方面明显低于融合组; 非融合组与融合组在维持后凸矫正度数、神经功能恢复以及腰痛方面无统计学差异; 非融合组内固定失败率明显高于融合组。**结论:** 对于胸腰段爆裂骨折的患者, 后路短节段椎弓根钉内固定不结合后外侧植骨融合可增加内固定失败的发生率。考虑目前的医疗环境, 建议在使用后路短节段椎弓根钉内固定治疗胸腰段爆裂骨折时采取植骨融合技术。

【关键词】 脊柱骨折; 脊柱融合术; 外科手术; 计算机系统

DOI: 10.3969/j.issn.1003-0034.2011.01.002

Systematic review of posterior short-segment pedicle screws fixation with or without fusion for thoracolumbar burst fractures LI Xiang, WANG Yi-peng, QIU Gui-xing, ZHAO Yu. Department of Orthopaedics, Peking Union Medical College Hospital, Chinese Academy of Medical Sciences & Peking Union Medical College, Beijing 100730, China

ABSTRACT Objective: To evaluate the effectiveness of posterior short-segment pedicle screws fixation with or without fusion for thoracolumbar burst fractures. **Methods:** Randomized controlled trials (RCTs), prospective and retrospective clinical controlled trails related to application posterior short-segment pedicle screws fixation with or without fusion for thoracolumbar burst fractures were searched from Pubmed(1966.1-2010.9), EMBASE(1966.1-2010.9) and CNKI (1966.1-2010.9). Related Chinese journals were hand-searched. RevMan 5.0.18 provided by Cochrane was used to analyzing the data. **Results:** Two RCTs, one prospective clinical controlled trails and one retrospective clinical controlled trails were included. The combined results showed that both operative time and blood loss were significantly less in the nonfusion group compared with fusion group. There were no significant difference in correction of kyphosis, neurological function improvement and back pain. Nonfusion group has significantly high risk of internal fixation failure. **Conclusion:** For patients with thoracolumbar burst fractures, posterior short-segment pedicle screws fixation without fusion can increase the risk of implant failure. Given the present medical condition, the bone-graft fusion is necessary when thoracolumbar burst fracture is treated with posterior short-segment pedicle screws fixation.

KEYWORDS Spinal fracture; Spinal fusion; Surgical procedures, operative; Computer systems

Zhongguo Gu Shang/China J Orthop Trauma, 2011, 24(1):5-10 www.zggszz.com

胸腰段(T₁₀-L₂)爆裂骨折是脊柱骨折的常见类型,其治疗方法的选择历来存在较大争议。后路短节段椎弓根螺钉内固定(固定骨折椎头端及尾端各一个节段)是目前治疗胸腰段爆裂骨折最常用的手术方法。通常在进行后路椎弓根钉内固定的同时进行后外侧植骨融合,目的主要为获得更好的长期临床效果,减少矫正度数的丢失以及内固定失败的发生

率。但最近的研究显示,对于胸腰段爆裂骨折的患者行保守治疗后并不一定出现后凸角度的增大^[1-2],同时单纯采用后路短节段椎弓根钉不结合后外侧融合治疗胸腰段爆裂骨折也取得了满意的治疗效果^[3]。因此有学者对术中是否一定需行植骨融合提出质疑。本研究试图通过系统评价的方法对上述问题进行深入探讨。

1 资料与方法

1.1 纳入与排除标准 纳入标准:国内外 1966 年

至 2010 年发表的采用后路短节段椎弓根钉内固定治疗胸腰段(T₁₀-L₃)爆裂骨折,并对比术中同时行后外侧植骨融合与不行植骨融合临床疗效的所有随机对照、半随机对照、前瞻性以及回顾性临床队列研究的文献。具体纳入标准:①伴或不伴神经损伤的成人(年龄≥18 岁)胸腰段骨折(T₁₀-L₃);②每组患者人数不少于 10 人;③随访时间不少于 12 个月;④骨折分型按 Denis 分型符合爆裂骨折标准,按 AO 分型为 A3 型损伤;⑤患者伤后 2 周内接受手术;⑥评价指标中需包括功能学评价指标及影像学评价指标。排除标准:①病理性骨折;②合并多发脏器损伤。

1.2 文献检索方法

1.2.1 英文文献检索 检索 MEDLINE(1966 年 1 月-2010 年 9 月);EMBASE(1966 年 1 月-2010 年 9 月)。以“thoracolumbar fractures”和“posterior short segment”为检索词进行联合检索,对检索到的文献进一步阅读摘要和全文判定其是否符合入选标准。

1.2.2 手工检索 中华医学杂志、中华外科杂志、中华骨科杂志、中华创伤外科杂志和骨科学术年会及论坛纪要等,挑选出符合入选标准的相关文献。

1.3 文献的选择 由两名独立的评价员对文章进行筛选。首先阅读文章标题和摘要,排除不符合入选标准的文献。对于有可能符合入选标准的文献再进一步阅读全文确定是否真正符合入选标准。入选和排除文献只有在两名评价员意见一致时才生效。当两者意见不统一时需使用双方均认可的解决途径。

1.4 方法学质量评价 采用改良后 Jadad 量表^[4]对符合纳入标准的随机对照研究(randomized controlled trails,RCT)进行方法学质量评价,采用 Thomas 等^[5]设计的标准化量表对符合入选标准的前瞻性研究进行方法学质量评价。方法学质量评价量表内容如下:①是否有对研究目的清晰描述;②研究设计是随机对照研究还是前瞻性研究;③是否采用了盲法;④对研究人群入选标准是否有清晰的描述;⑤对爆裂骨折的定义或诊断是否有清晰的描述;

⑥对每一位符合入选标准但没有纳入统计的患者文章中是否有解释;⑦对治疗方法的描述是否清晰或具有可重复性;⑧是否所有的患者都进行了统计(失访率<25%);⑨评价指标是否与主要问题相关;⑩是否考虑了统计学差异;⑪采用的统计学方法是否正确;⑫在研究进行前是否计算过需要的样本量;⑬研究结果和结论是否具有临床意义(对于前瞻性研究,符合 0~7 项者评价为“差”,符合 8~13 项者评价为“优”。对于回顾性研究,0~5 项评价为“差”,6~10 项评价为“优”。⑥⑧⑫不适用于回顾性研究)。

1.5 统计学分析 统计学软件用 Cochrane 协作网提供的 RevMan 5.0.18。根据 P 值和 I² 判断异质性的 大小,以 P>0.05 为同质检验水准。无异质性的组间合并采用固定效应模型;如果组间存在异质性则采用随机效应模型。二分类变量采用 OR 值,以 95%CI 表示。

2 结果

2.1 纳入研究的方法学质量评价及特征 按检索策略和资料收集方法,共查到相关文献 65 篇。经阅读标题、摘要和全文后,共有 4 篇文献符合纳入标准。其中 RCT 2 篇^[6-7],按前述质量评价标准均为高质量;前瞻性队列研究 1 篇^[8],按前述质量评价标准评价为“差”;回顾性队列研究 1 篇^[9],按前述质量评价标准为“优”。

本研究的样本总量 265 例,其中融合组 132 例,非融合组 133 例。具体研究特征见表 1。每个研究均进行了两组在年龄、性别比例、骨折节段方面的比较,结果显示差异无统计学意义。

2.2 Meta 分析结果

2.2.1 手术时间和术中出血量 其中 3 个研究报告了 2 种方法的手术时间和术中出血量情况,其中融合组 102 例,非融合组 103 例。具体 Meta 分析结果见图 1-2。各研究间无异质性(手术时间:P=0.19, I²=39%;术中出血量:P=0.07, I²=62%),故采用固定效应模型。结果显示两组在手术时间、术中出血量方

表 1 纳入研究的主要特征
Tab.1 Characteristics of the included studies

纳入研究文献	组别	平均年龄(岁)	性别(例)		爆裂骨折分类方法	失访(例)	平均随访时间(月)
			男	女			
Wang 2006	融合	39.0	19	11	Denis 分型	0	39
	不融合	41.0	23	5		0	43
Qian 2006	融合	42.3	18	12	未明确	0	16(14~24)
	不融合	41.5	16	14		0	
Dai 2009	融合	35.5	28	9	Denis 分型	0	>60
	不融合	33.7	28	8		0	
Hwang 2009	融合	45.8	20	15	McAfee 分型	0	38(29~52)
	不融合	40.5	28	11		0	35(29~45)

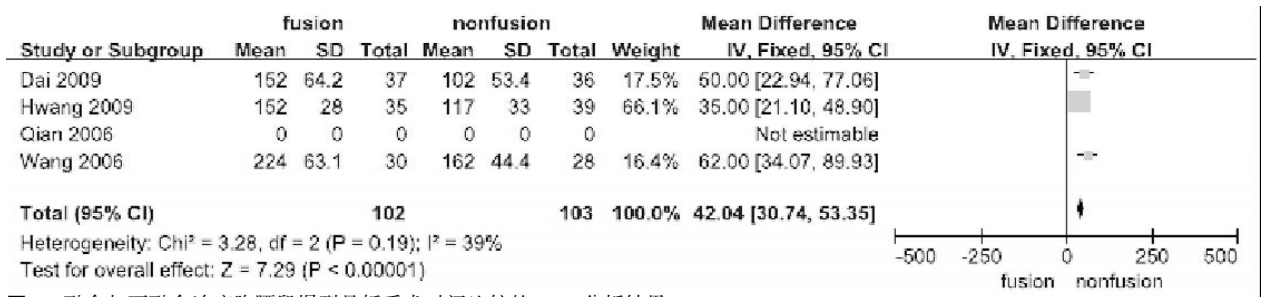


图 1 融合与不融合治疗胸腰段爆裂骨折手术时间比较的 Meta 分析结果

Fig.1 Meta-analysis of operative time between fusion and nonfusion groups

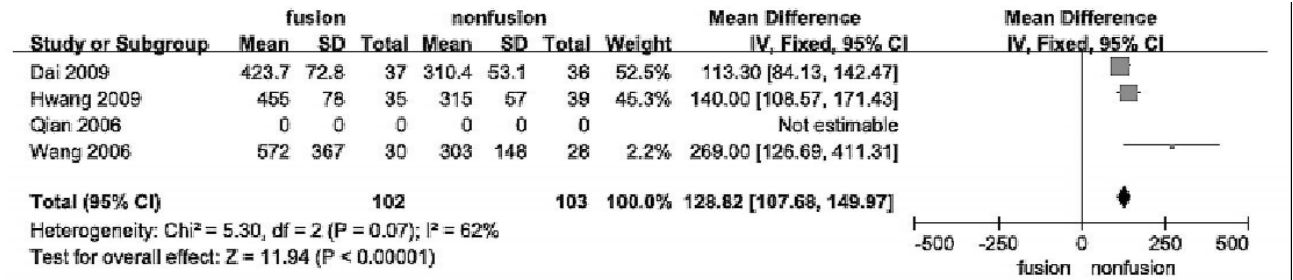


图 2 融合与不融合治疗胸腰段爆裂骨折术中出血量比较的 Meta 分析结果

Fig.2 Meta-analysis of blood loss between fusion and nonfusion groups

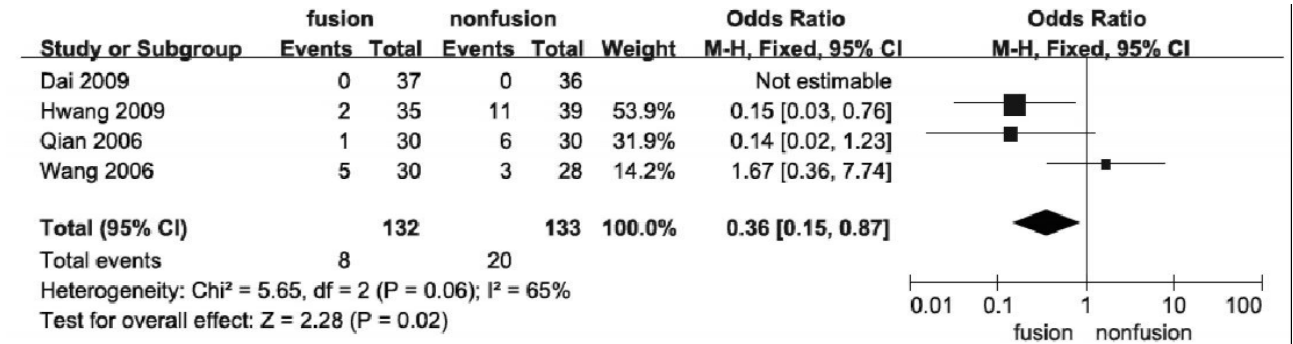


图 3 融合与不融合治疗胸腰段爆裂骨折手术并发症比较的 Meta 分析结果

Fig.3 Meta-analysis of surgical complication between fusion and nonfusion groups

面均存在统计学差异,不融合组手术时间、术中出血量均明显少于融合组。手术时间:MD=42.04,95%CI (30.74,53.35); 术中出血量:MD=128.82,95%CI (107.68,149.97)。

2.2.2 术后内固定失败的发生 目前多数文献以最终随访时后凸角度增加超过 10°以及出现内固定松动、断裂为诊断内固定失败的标准。4 个研究报告了融合与非融合治疗胸腰段爆裂骨折术后内固定失败发生率方面的差异,共有 265 例患者,其中融合组 132 例,非融合组 133 例。具体 Meta 分析结果见图 3。各研究间无异质性(P=0.06,I²=65%),故采用固定效应模型。结果显示两组在内固定失败发生率方面存在统计学差异,不融合组内固定失败发生率更高 OR=0.36,95%CI(0.15,0.87)。

2.2.3 脊柱后凸畸形矫正情况 4 个研究报告了 2 种方法对于治疗成人胸腰段爆裂骨折术前、术后及最终随访时脊柱后凸的矫正情况,共有 265 例患者,其中融合组 132 例,非融合组 133 例。均对 Cobb

角进行测量。由于术后即刻矫正效果主要取决于椎弓根螺钉技术而非植骨融合技术,因此本文仅比较术前及最终随访时的 Cobb 角情况。具体 Meta 分析结果见图 4-5。术前 Cobb 角各研究间有异质性(P=0.02,I²=68%),故采用随机效应模型。结果显示两组术前 Cobb 角无统计学差异,MD=2.46,95%CI(-0.69,5.62)。最终随访时 Cobb 角各研究间有异质性(P<0.000 01,I²=95%),故采用随机效应模型。结果显示两组随访时 Cobb 角无统计学差异,MD=-2.98,95%CI(-7.00,1.04)。

2.2.4 神经功能恢复情况 4 个研究报告了 2 种方法治疗前后神经功能恢复情况。均采用 Frankel 分级或 ASIA 分级。为便于进行 Meta 分析,我们借鉴田禾等^[10]的方法并稍作修改,仅以术前即有神经损伤表现的患者为基数,统计术后随访 2 年以上,神经功能提高至少 1 级以上的患者总数来进行比较。具体 Meta 分析结果见图 6。各研究间无异质性(P=0.49,I²=0%),故采用固定效应模型。结果显示两组在神经

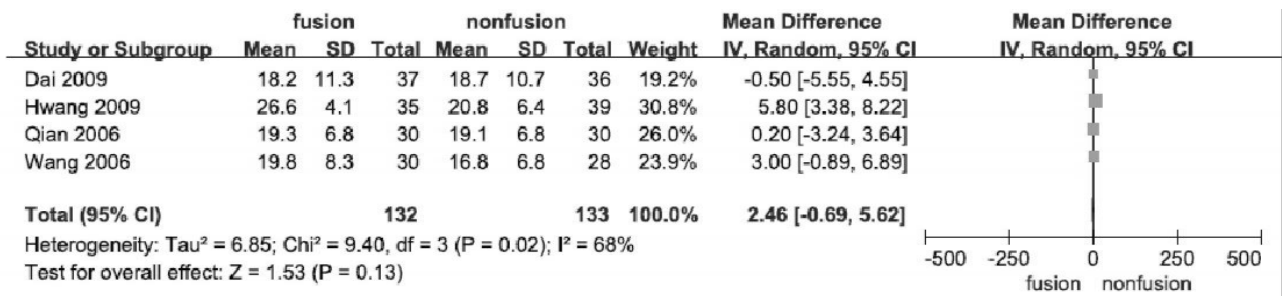


图 4 融合与不融合治疗胸腰段爆裂骨折术前前后凸角比较的 Meta 分析结果

Fig.4 Meta-analysis of preoperative kyphosis between fusion and nonfusion groups

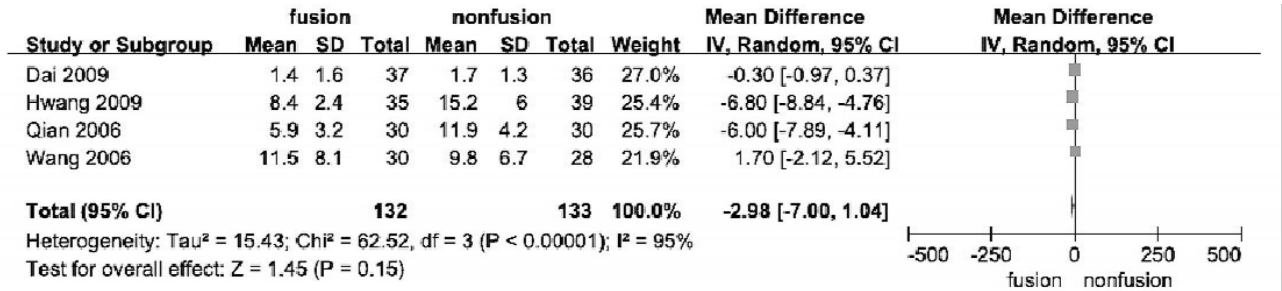


图 5 融合与不融合治疗胸腰段爆裂骨折随访时后凸角比较的 Meta 分析结果

Fig.5 Meta-analysis of follow-up kyphosis between fusion and nonfusion groups

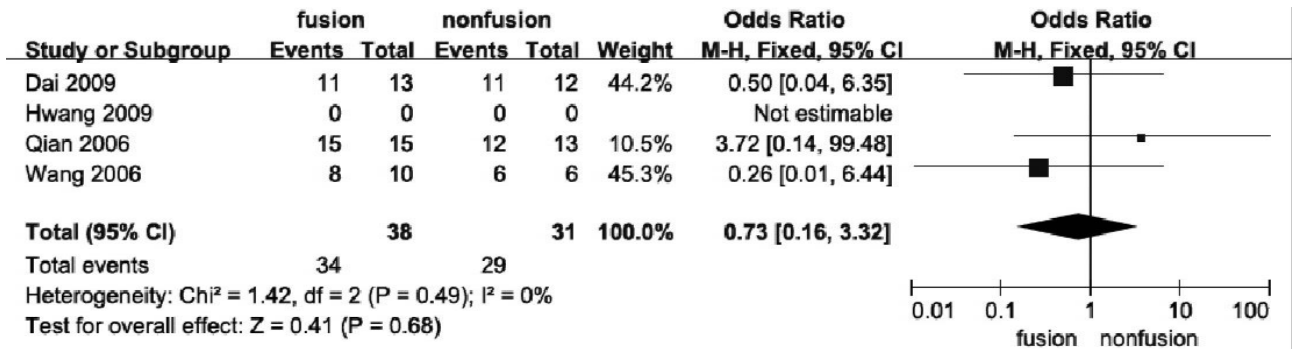


图 6 融合与不融合治疗胸腰段爆裂骨折术后神经功能恢复比较的 Meta 分析结果

Fig.6 Meta-analysis of neurological function improvement between fusion and nonfusion groups

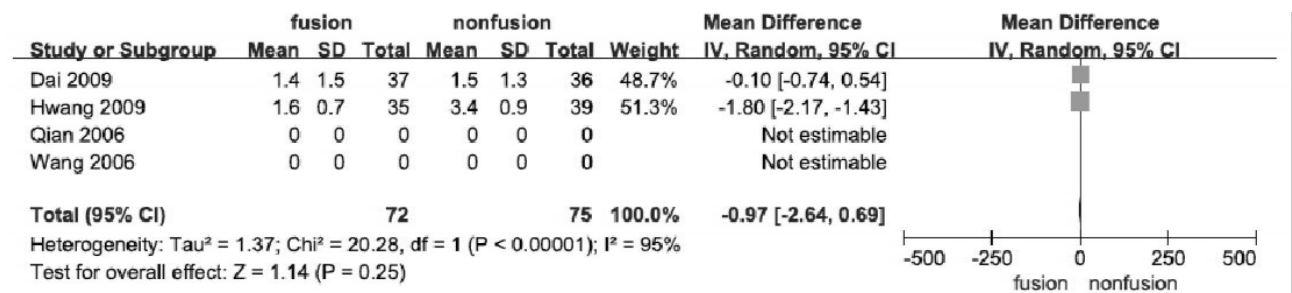


图 7 融合与不融合治疗胸腰段爆裂骨折随访时腰痛比较的 Meta 分析结果

Fig.7 Meta-analysis of back pain between fusion and nonfusion groups

功能恢复方面无统计学差异, $OR = 0.73$, $95\% CI$ (0.16, 3.32)。

2.2.5 随访时腰痛情况 4 个研究报告了 2 种方法治疗后患者腰痛的情况。其中 1 篇 RCT 研究及 1 篇回顾性研究采用 VAS 评分法。另两篇文献采用 LBOS 评分(low back outcome score), 但其中 1 篇仅给出了优良率, 未给出具体数值。我们对可进行比较的采用 VAS 评分的两篇文献进行 Meta 分析, 具体

结果见图 7。各研究间有异质性 ($P < 0.000 01$, $I^2 = 95\%$), 故采用随机效应模型。结果显示两组在神经功能恢复方面无统计学差异, $MD = -0.97$, $95\% CI$ (-2.64, 0.69)。

3 讨论

后路短节段椎弓根钉内固定(PSS)技术可以在保留脊柱运动节段的同时达到椎管间接减压、维持脊柱稳定、恢复骨折椎体高度及脊柱正常序列关系

的目的。此方法自 1985 年由 Dick 等^[11]报道后迅速得到广泛应用,是目前治疗胸腰段爆裂骨折最常采用的手术方法。传统的做法在 PSS 同时常进行后外侧植骨融合,以期获得更好的长期临床效果,减少矫正度数的丢失以及内固定失败的发生率。但后外侧植骨融合是否真能达到上述目的?本研究试图利用循证医学的方法对上述问题进行深入研究。

3.1 Meta 分析结果 Meta 分析结果显示非融合组在手术时间、术中出血量方面明显低于融合组。而产生这一差异的原因主要来自于术中是否采用融合技术。Dai 等^[6]认为,减少手术时间和降低出血量是非融合方法的主要优势,而这一点对于多发创伤或重症患者显得尤为重要。

由于术后即刻矫正效果主要取决于椎弓根螺钉技术而非植骨融合技术,因此本文仅比较术前及最终随访时的 Cobb 角情况。结果显示两组无论在术前还是最终随访时 Cobb 角均无统计学差异。在有关胸腰椎骨折的另一篇系统评价中,Verlaan 等^[12]共纳入了 132 篇相关文献,比较不同手术方法在临床疗效方面的差异。结果显示后路短节段固定组在最终随访时有平均 7.6° 的角度丢失,后路长节段固定组为 4.9°,而前路手术组仅为 3.1°。结合本文的研究结果进一步提示单纯后外侧融合无法阻止随访时矫正度数的丢失。

随访时后凸角度的增加有可能引起神经损伤症状的进一步加重以及腰背部疼痛。本研究结果显示,两组在最终随访时腰痛程度上无统计学差异。分析产生这一结论的原因有两种可能,一种可能即两组在随访时后凸角度方面确无统计学差异,另一种可能说明随访时后凸畸形程度与腰背部疼痛程度无关^[12-13]。Mumford 等^[13]对 41 例胸腰段骨折患者进行保守治疗,结果发现随访时椎体塌陷率达 8%,但患者未表现出明显的腰背部疼痛。Chow 等^[14]的研究也提示,术后残存后凸角度的大小与腰背部疼痛程度无关。由于进一步的神经损伤多发生在严重的创伤性后凸畸形患者,而本文纳入的 4 篇研究中随访时局部仅有轻、中度后凸畸形,且手术减压方式一致,因此在最终随访时的神经功能恢复方面并无统计学差异。

目前文献中对后路短节段固定术后内固定失败的诊断标准为:随访时 Cobb 角增加超过 10°,或出现内固定松动、断裂^[15-16]。根据上述诊断标准,本研究结果显示非融合组在内固定失败的发生率方面显著高于融合组,其中主要的并发症为内固定松动及断裂。椎体高度恢复后由于缺乏前路支撑,使得椎弓根螺钉在悬梁臂效应下承受较大的应力,这是导致

术后出现内固定失败的主要原因。由于术中多数患者需行椎板切除,椎管减压,爆裂骨折后脊柱后柱结构的破坏进一步加重了脊柱不稳。坚强的后外侧融合有助于重建后柱的稳定性,减少内固定承受的应力,降低内固定失败的发生率。

3.2 研究质量评价 严格入选标准以及良好的一致性系统是系统评价能够得出准确结论的前提。本研究将骨折节段限定在胸腰段脊柱,同时治疗方法必须是采取后路短节段椎弓根螺钉内固定技术。本文纳入的 4 篇文献在基线资料比较上无明显差异,同时在骨折分型, Cobb 角测定方法的选择上也有较好的一致性。4 篇文献中有 2 篇采用了 Denis 分型系统,1 篇采用了 McAfee 分型系统。而 Cobb 角的测量 3 篇采用了相同的方法,即以骨折上位椎的上终板和骨折下位椎的下终板为基础进行测量。这些关键技术方面的一致性保证了本文的研究结果具有较高的可信度。

据此我们得出如下结论:与融合组相比,后路短节段椎弓根钉内固定不结合后外侧融合治疗胸腰段爆裂骨折可减少手术时间及术中出血量;两组在维持后凸矫正度数、神经功能恢复以及腰痛方面无统计学差异;后外侧融合在减少内固定松动、防止内固定断裂方面具有显著的优势。考虑目前的医疗环境,建议在使用后路短节段椎弓根钉内固定治疗胸腰段爆裂骨折时常规采取植骨融合技术。由于关于此命题的相关文献,特别是高质量的 RCT 研究较少,样本量偏小,故以上结果仅供临床参考。

参考文献

- [1] Dai LY, Jiang LS, Jiang SD. Conservative treatment of thoracolumbar burst fractures: a long-term follow-up results with special reference to the load sharing classification[J]. Spine, 2008, 33(23): 2536-2544.
- [2] Aligizakis A, Katonis P, Stergiopoulos K, et al. Functional outcome of burst fractures of the thoracolumbar spine managed non-operatively, with early ambulation, evaluated using the load sharing classification[J]. Acta Orthop Belg, 2002, 68(3): 279-287.
- [3] Sanderson PL, Fraser RD, Hall DJ, et al. Short segment fixation of thoracolumbar burst fractures without fusion[J]. Eur Spine J, 1999, 8(6): 495-500.
- [4] Jadad AR, Moore RA, Carroll D, et al. Assessing the quality of reports of randomized clinical trials: is blinding necessary[J]. Control Clin Trials, 1996, 17(1): 1-12.
- [5] Thomas KC, Bailey CS, Dvorak MF, et al. Comparison of operative and nonoperative treatment for thoracolumbar burst fractures in patients without neurological deficit: a systematic review[J]. J Neurosurg Spine, 2006, 4(5): 351-358.
- [6] Dai LY, Jiang LS, Jiang SD. Posterior short-segment fixation with or without fusion for thoracolumbar burst fractures. a five to seven-year prospective randomized study[J]. J Bone Joint Surg Am, 2009, 91(5): 1033-1041.
- [7] Wang ST, Ma HL, Liu CL, et al. Is fusion necessary for surgically

treated burst fractures of the thoracolumbar and lumbar spine? a prospective, randomized study[J]. Spine, 2006, 31(23):2646-2653.

[8] Qian BP, Qiu Y, Wang B, et al. Effect of posterolateral fusion on thoracolumbar burst fractures [J]. Chin J Traumatol, 2006, 9(6):349-355.

[9] Hwang JH, Modi HN, Yang JH, et al. Short segment pedicle screw fixation for unstable T₁₁-L₂ fractures; with or without fusion? A three-year follow-up study[J]. Acta Orthop Belg, 2009, 75(6):822-827.

[10] 田禾, 宋玉成, 陈江涛, 等. 前路与后路内固定治疗成人胸腰段脊柱骨折的系统评价[J]. 中华外科杂志, 2008, 46(20):1562-1567.
Tian H, Song YC, Chen JT, et al. Systematic review of anterior versus posterior surgical treatment of thoracolumbar fractures [J]. Zhonghua Wai Ke Za Zhi, 2008, 46(20):1562-1567. Chinese.

[11] Dick W, Kluger P, Magerl F, et al. A new device for internal fixation of thoracolumbar and lumbar spine fractures; the 'fixateur interne'[J]. Paraplegia, 1985, 23(4):225-232.

[12] Verlaan JJ, Diekerhof CH, Buskens E, et al. Surgical treatment of traumatic fractures of the thoracic and lumbar spine: a systematic review of the literature on techniques, complications, and outcome [J]. Spine, 2004, 29(7):803-814.

[13] Mumford J, Weinstein JN, Spratt KF, et al. Thoracolumbar burst fractures. The clinical efficacy and outcome of nonoperative management[J]. Spine, 1993, 18(8):955-970.

[14] Chow GH, Nelson BJ, Gebhard JS, et al. Functional outcome of thoracolumbar burst fractures managed with hyperextension casting or bracing and early mobilization[J]. Spine, 1996, 21(18):2170-2175.

[15] Gelb D, Ludwig S, Karp JE, et al. Successful treatment of thoracolumbar fractures with short-segment pedicle instrumentation[J]. J Spinal Disord Tech, 2010, 23(5):293-301.

[16] Liao JC, Fan KF, Keorochana G, et al. Transpedicular grafting after short-segment pedicle instrumentation for thoracolumbar burst fracture; calcium sulfate cement versus autogenous iliac bone graft [J]. Spine, 2010, 35(15):1482-1488.

(收稿日期:2010-10-26 本文编辑:王宏)

《中国骨伤》编辑委员会名单

名誉主编:(按首字汉语拼音字母顺序为序)

陈可冀(中国科学院院士) 葛宝丰(中国工程院院士) 沈自尹(中国科学院院士)
王澍寰(中国工程院院士) 吴咸中(中国工程院院士) 钟世镇(中国工程院院士)

顾问:(按首字汉语拼音字母顺序为序)

陈渭良 丁继华 冯天有 顾云伍 胡兴山 蒋位庄 孔繁锦 黎君若 李同生 梁克玉
刘柏龄 孟和 沈冯君 施杞 时光达 石印玉 孙材江 袁浩 赵易 朱惠芳
朱云龙 诸方受

主编:董福慧

副主编:(按首字汉语拼音字母顺序为序)

敖英芳 白人骁 金鸿宾 李为农(常务) 吕厚山 邱勇 孙树椿 王岩 王满宜
卫小春

编委委员:(按首字汉语拼音字母顺序为序)

敖英芳 白人骁 毕大卫 陈仲强 董健 董福慧 董清平 杜宁 樊粤光 范顺武
郭万首 郭卫 何伟 胡良平 金鸿宾 雷仲民 蒋青 蒋协远 李盛华 李为农
李无阴 刘兴炎 刘亚波 刘智 刘忠军 刘仲前 罗从风 吕厚山 吕智 马远征
马真胜 邱勇 阮狄克 沈霖 孙常太 孙树椿 孙天胜 谭明生 谭远超 童培建
王岩 王爱民 王和鸣 王坤正 王满宜 王序全 王拥军 韦贵康 卫小春 肖鲁伟
徐荣明 徐向阳 姚共和 姚树源 俞光荣 余庆阳 袁文 詹红生 张俐 张保中
张春才 张功林 张英泽 赵平 赵建宁 赵文海 郑忠东 周卫 朱立国 朱振安
邹季 顾华(美国) John W. McDonald(美国)