

# 经皮自体骨髓移植治疗骨折不愈合的临床观察

马江涛<sup>1</sup>, 俞敏<sup>1</sup>, 张孟超<sup>1</sup>, 竺湘江<sup>2</sup>, 徐宏宇<sup>2</sup>, 梁国钧<sup>3</sup>

(1.新昌县张氏骨伤医院,浙江 新昌 312500;2.嵊州市人民医院;3.新昌县人民医院)

**【摘要】** 目的:观察经皮自体骨髓移植治疗骨折不愈合的临床效果。方法:2001年6月至2007年12月,29例骨折不愈合采用经皮自体骨髓注射的方法治疗。男20例,女9例;年龄20~71岁,平均40岁。均为外伤性骨折,胫骨13例,股骨10例,肱骨3例,尺骨2例,桡骨1例,其中开放性11例。骨髓移植时所有患者经过手术内、外固定,髓内钉15例,钢板12例,外支架2例。病程6~12个月,平均8.5个月。骨不连类型:萎缩型26例,肥大型3例。所有病例予3次经皮自体骨髓注射,间隔1个月,骨髓注射量6~15ml。**结果:**29例全部获得随访,时间5~22个月,平均14个月。其中4例随访至第3次注射后3个月仍然未见明显骨痂形成,判定为治疗失败,改行自体植骨术(其中3例重新内固定),随访结束。其余25例在3~8个月(平均4.5个月)内获得骨性愈合,到拆除固定时随访结束。**结论:**经皮自体骨髓移植是治疗骨折不愈合的有效手段,操作简单,经济安全。但是,稳定的内、外固定是自体骨髓移植的前提,骨缺损过多,骨折间隙>5mm,骨不连且对线对位不良需要矫正者,不适宜采用该方法。

**【关键词】** 骨髓移植; 骨折,不愈合; 外科手术

**Clinical observation on percutaneous autologous bone marrow grafting for treatment of fracture nonunion** MA Jiang-tao\*, YU Min, ZHANG Meng-chao, ZHU Xiang-jiang, XU Hong-yu, LIANG Guo-jun. \*Xinchang Zhangshi Orthopaedic Hospital, Xinchang 312500, Zhejiang, China

**ABSTRACT Objective:** To observe the effectiveness of percutaneous bone marrow grafting for treatment of fractures nonunion. **Methods:** From June 2001 to December 2007, 29 consecutive cases of fractures nonunion were treated with percutaneous autologous bone marrow grafting included 20 males and 9 females, ranging in age from 20 to 71 years, with an average of 40 years. All the cases were traumatic fractures involving 13 of tibia, 10 of femur, 3 of humerus, 2 of ulna, 1 of radius, 11 cases of them were open fractures. All the cases were performed internal or external fixation before marrow grafting, intramedullary pin in 15 cases, plate in 12 cases, external fixator in 2 cases. The time from injury to therapy were from 6 to 12 months, with an average of 8.5 months. The type of nonunion included atrophic in 26 cases, hypertrophic in 3 cases. All the cases were performed 3 times injection, the interval was 1 month. According to the different fracture, the amount of bone marrow was from 6 to 15 ml. **Results:** All the 29 cases were followed-up for from 5 to 22 months with an average of 14 months. Four of them were not observed obvious callus after 3 months from the 3th injection, judged unsuccessful therapy, changed to perform autologous bone grafting (3 of them re-internal fixation), the follow-up ended. The other 25 cases obtained bone union during 3 to 8 months with an average of 4.5 months, the follow-up ended at the time of internal fixation removal. **Conclusion:** Percutaneous autologous bone marrow grafting is an effective, easy and economic therapy for fracture nonunion. But stable internal or external fixation is the premise. Excessive bone defect, the gap more than 5 mm and mal-align requiring rectification is not appropriate for this therapy.

**Key words** Bone marrow transplantation; Fractures, ununited; Surgical procedures, operative

Zhongguo Gushang/China J Orthop & Trauma, 2009, 22(11): 862-864 www.zggszz.com

骨折不愈合是困扰骨科医生的常见问题,自体骨移植仍然是治疗的金标准。但是,自体植骨来源有限,对于供区的副损伤难以避免,并且对患者的生理创伤和经济压力也是可想而知。鉴于此,国内外学者孜孜以求一种既简便易行,又切实有效的方法来治疗骨折不愈合。2001年6月至2007年12月,

采用经皮自体骨髓移植治疗骨折不愈合29例,取得良好的治疗效果,报告如下。

## 1 资料与方法

**1.1 一般资料** 本组29例,男20例,女9例;年龄20~71岁,平均40岁。均为外伤性骨折,胫骨13例,股骨10例,肱骨3例,尺骨2例,桡骨1例,其中开放性11例。所有患者经过手术内、外固定,其中3例经过二次内固定,首次为钢板内固定,第二次采用髓内钉固定。骨髓移植时髓内钉固定15例,钢板固定

通讯作者: 马江涛 Tel:0575-86261621 E-mail:majiangtao6645@126.com

12 例,外支架固定 2 例。病程 6~12 个月,平均 8.5 个月。骨不连类型:萎缩型 26 例,肥大型 3 例。

**1.2 诊断标准** ①骨折 6 个月以上;②患者自觉疼痛、功能受限,临床检查有异常活动或假关节;③X 线检查无骨折愈合征象。

**1.3 治疗方法** 29 例中 22 例门诊治疗,7 例住院治疗。骨髓移植前检查骨折局部无皮肤感染,血常规、血沉正常;C 反应蛋白阴性。所有患者保留原固定物。骨折端和拟抽取骨髓部位消毒、铺巾,局部浸润麻醉。准备 2 枚 16G 骨穿针,在 C 形臂 X 线机辅助定位下,先用 1 枚骨穿针刺入骨不连部位(不要拔出针芯),并尽可能地剥离骨折端周围的瘢痕组织,以利于骨髓液的渗入,最好能打通骨折间隙,如有必要可以从多个方向进行穿刺剥离,这枚骨穿针留在骨折端。然后用第 2 枚骨穿针于同侧或对侧髂前、髂后上棘穿刺抽取骨髓液 3 ml(不加抗凝剂),立即拔出第 1 枚骨穿针的针芯并与之连接,将骨髓液缓慢注入,常常需要加压。注射完毕后,重新插入第 1 枚骨穿针的针芯并调整下一次的注射部位。再用第 2 枚骨穿针以相同方法旁开第 1 次抽取点 2 cm 以上抽取,同法注入骨折端。一般股骨骨折抽取 5 点,共 15 ml;胫骨、肱骨骨折抽取 3 点,共 9 ml;尺、桡骨骨折抽取 2 点,共 6 ml。注射结束后,厚敷料加压包扎。间隔 1 个月后进行第 2 次移植,共 3 次。

**2 结果**

本组 29 例全部获得随访,时间 5~22 个月,平均 14 个月。其中 4 例(3 例肥大型骨不连,1 例萎缩性骨不连)随访至第 3 次注射后 3 个月仍然未见明显骨痂形成,则判定为治疗失败,改行自体植骨(其中 3 例重新内固定),随访结束。另外 25 例在 3~8 个月,平均 4.5 个月内获得骨性愈合,到拆除内固定时随访结束。典型病例见图 1-3。所有患者术后无局部感

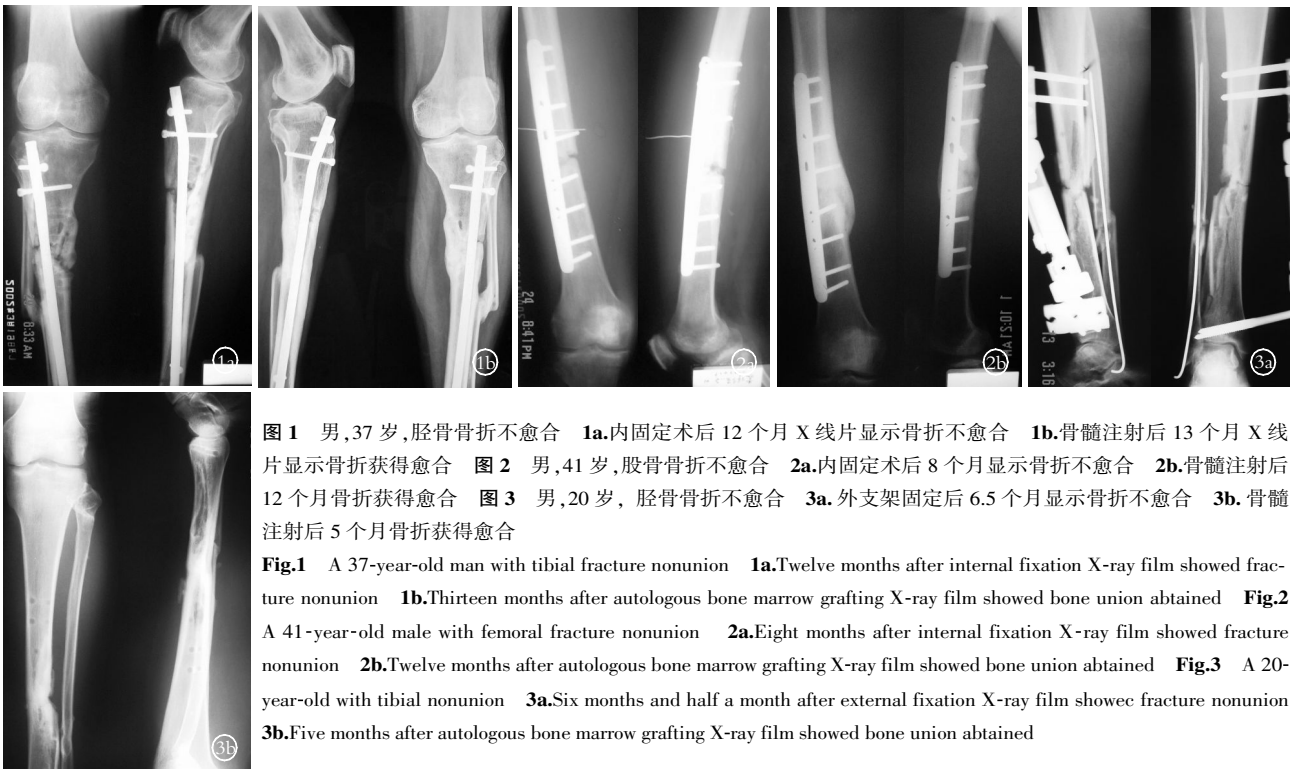
染,但部分患者诉注射部位酸胀感,10 例出现 38.5℃ 以下的低热,经抬高患肢等对症处理后缓解。

**3 讨论**

**3.1 自体骨髓移植促进骨折愈合的理论依据和临床应用** 骨髓组织中含有两种重要的干细胞,即造血干细胞和间充质干细胞。间充质干细胞是一类具有多分化潜能的组织细胞,在体内外特定的条件下可以向成骨细胞、软骨细胞、脂肪细胞、肌细胞、肌腱细胞、肝细胞甚至神经胶质细胞分化。利用骨髓的成骨作用,易善钧等<sup>[1]</sup>、王民选等<sup>[2]</sup>、龚志峰等<sup>[3]</sup>、Goel 等<sup>[4]</sup>采用经皮自体骨髓移植结合外固定架等方法,治疗骨折不愈合获得了良好的疗效。另有学者采用自体骨髓复合硫酸钙、异体骨基质等治疗骨不连,同样取得满意的效果<sup>[5-6]</sup>。除了对骨折不愈合的治疗,Gangji 等<sup>[7]</sup>采用自体骨髓移植治疗早期股骨头坏死,能明显缓解患者的临床症状。郑艳峰等<sup>[8]</sup>在处理严重粉碎性骨折时 I 期进行自体骨髓移植,以促进骨折的愈合。也有学者用来治疗单纯型骨囊肿<sup>[9]</sup>,疗效满意。

**3.2 自体骨髓移植治疗骨不连的优越性及注意事项** 自体骨髓移植为骨不连的治疗提供了一种可供选择的方法,其优越性明显:①自体骨髓来源丰富,可以反复多次采集;②没有排异反应;③组织损伤小;④操作简单,基本上可以在门诊完成,本组仅开始阶段的 7 例住院治疗;⑤疗效显著。但必须强调的是,稳定的内、外固定是自体骨髓移植的前提。本组治疗失败的 4 例中有 3 例为肥大型骨不连,骨折端的不稳定可能是治疗失败的原因。其次,骨缺损过多,骨折间隙>5 mm,也不适宜采用自体骨髓移植,而应该行植骨术。本组病例骨折间隙都<3 mm。另外,骨不连且对线对位不良需要矫正者,不适宜采用该方法。

操作过程中应注意:①对骨折端的剥离要充分,尽量使痂



**图 1** 男,37 岁,胫骨骨折不愈合 **1a.**内固定术后 12 个月 X 线片显示骨折不愈合 **1b.**骨髓注射后 13 个月 X 线片显示骨折获得愈合 **图 2** 男,41 岁,股骨骨折不愈合 **2a.**内固定术后 8 个月显示骨折不愈合 **2b.**骨髓注射后 12 个月骨折获得愈合 **图 3** 男,20 岁,胫骨骨折不愈合 **3a.**外支架固定后 6.5 个月显示骨折不愈合 **3b.**骨髓注射后 5 个月骨折获得愈合

**Fig.1** A 37-year-old man with tibial fracture nonunion **1a.**Twelve months after internal fixation X-ray film showed fracture nonunion **1b.**Thirteen months after autologous bone marrow grafting X-ray film showed bone union obtained **Fig.2** A 41-year-old male with femoral fracture nonunion **2a.**Eight months after internal fixation X-ray film showed fracture nonunion **2b.**Twelve months after autologous bone marrow grafting X-ray film showed bone union obtained **Fig.3** A 20-year-old with tibial nonunion **3a.**Six months and half a month after external fixation X-ray film showed fracture nonunion **3b.**Five months after autologous bone marrow grafting X-ray film showed bone union obtained

痕组织松动,最好能打通骨折间隙,必要时多点穿刺剥离。②抽取骨髓的每个部位不要超过 3 ml,否则得到的是静脉血,而不会增加间充质干细胞的数量;第二个部位抽取骨髓要间隔 2 cm 以上。

**3.3 尚需进一步研究的问题** 自体骨髓移植尽管已经在对骨不连、骨坏死、骨囊肿等治疗中取得了可喜的疗效,但是具体的成骨机制、骨髓注射的间隔时间和数量等方面都有待于进一步阐明和规范。目前对自体骨髓移植促进成骨的研究主要集中在间充质干细胞,但是据研究<sup>[10]</sup>,每毫升骨髓中只有约 2 000 个间充质干细胞,远未达到骨组织工程接种所需要的数量。因此,采用物理离心方法相对浓缩骨髓血中的间充质干细胞,可能提高骨不连的治愈率<sup>[11-12]</sup>。另外,由于骨髓中含有的间充质干细胞数量有限,Quarto 等<sup>[13]</sup>已经成功从骨髓中分离出间充质干细胞,然后进行体外扩增,获得足够数量的间充质干细胞。

参考文献

[1] 易善钧,潘有春,李延林,等.单侧外固定器与红骨髓移植治疗胫骨骨不连.中国骨伤,2004,17(10):608-609.

[2] 王民选,任启光,刘思杰,等.UADF 植骨固定自体骨髓血注入治疗肱骨骨折不愈合.中国骨伤,2003,16(4):240-241.

[3] 龚志峰,沈光程,兰子江,等.经皮自体骨髓移植治疗骨折不愈合.中国中西医结合外科杂志,2007,13(2):134-135.

[4] Goel A,Sangwan SS,Siwach RC,et al. Percutaneous bone marrow grafting for the treatment of tibial non-union. Injury,2005,36(1):203-206.

[5] Bajada S,Harrison PE,Ashton BA,et al. Successful treatment of refractory tibial nonunion using calcium sulphate and bone marrow

stromal cell implantation. J Bone Joint Surg Br,2007,89(10):1382-1386.

[6] Wilkins RM,Chimenti BT,Rifkin RM. Percutaneous treatment of long bone nonunions;the use of autologous bone marrow and allograft bone matrix. Orthopedics,2003,26(5 Suppl):s549-554.

[7] Gangji V,Hauzeur JP,Matos C,et al. Treatment of osteonecrosis of the femoral head with implantation of autologous bone-marrow cells. A pilot study. J Bone Joint Surg (Am),2004,86(6):1153-1160.

[8] 郑艳峰,朱家骏,徐志文,等.经皮自体骨髓移植治疗严重粉碎性骨折.中国骨与关节损伤杂志,2008,23(8):693-694.

[9] Park IH,Micic ID,Jeon IH. A study of 23 unicameral bone cysts of the calcaneus:open chip allogeneic bone graft versus percutaneous injection of bone powder with autogenous bone marrow. Foot Ankle Int,2008,29(2):164-170.

[10] Muschler GF,Nitto H,Boehm CA,et al. Age- and gender-related changes in the cellularity of human bone marrow and the prevalence of osteoblastic progenitors. J Orthop Res,2001,19(1):117-125.

[11] 童培建,厉驹,瞿杭波,等.经皮自体骨髓间充质干细胞移植治疗四肢骨折骨不连.中华创伤杂志,2007,23(7):499-501.

[12] Hernigou P,Poignard A,Beaujean F,et al. Percutaneous autologous bone-marrow grafting for nonunions. Influence of the number and concentration of progenitor cells. J Bone Joint Surg Am,2005,87(7):1430-1437.

[13] Quarto R,Mastrogiacomo M,Cancedda R,et al. Repair of large bone defects with the use of autologous bone marrow stromal cells. N Engl J Med,2001,344(5):385-386.

(收稿日期:2009-07-24 本文编辑:王玉蔓)

## 克氏针交叉固定治疗小儿肱骨髁上骨折 126 例

赵永刚,王能,童伟

(大理州人民医院骨科,云南 大理 672100)

**关键词** 肱骨髁上骨折; 骨折固定术,内; 儿童

### Kirschner wire cross fixation for the treatment of supracondylar fracture of the humerus in 126 cases of children

ZHAO Yong-gang, WANG Neng, TONG Wei. Department of Orthopaedics, the People's Hospital of Dali State, Dali 672100, Yunnan, China

**Key words** Supracondylar fractures of humerus; Fracture fixation, internal; Child

Zhongguo Gushang/China J Orthop & Trauma, 2009, 22(11):864-865 www.zggszz.com

肱骨髁上骨折在儿童中常见,是伸直、屈曲或者直接的肘部高能量损伤。伸直型骨折发生的机制是跌倒时患肢在伸直位,该类型骨折只有在屈曲位才能稳定,并可合并髁间骨折或关节内骨折;屈曲型骨折发生的机制是跌倒时肘关节处于屈曲位,该类型骨折在伸直位比较稳定<sup>[1]</sup>。肱骨髁上骨折治疗方法多,发生并发症多,特别是早期治疗不当,很容易形成晚期并发症。我们采用切开复位克氏针交叉固定的方法,取得较好

效果,现报告如下。

#### 1 临床资料

1996 年 1 月至 2008 年 5 月收治儿童髁上骨折 126 例,致伤原因为行走时跌倒损伤或骑自行车摔倒,其中男 72 例,女 54 例;年龄 3~11 岁,平均 5.5 岁。伸直型 108 例,屈曲型 18 例。受伤至手术时间 8 h~3 d,如合并神经损伤则行急诊手术,平均住院 7~10 d。