

· 经验交流 ·

# 微创松质骨螺钉固定治疗股骨颈骨折

胡景阳, 翁润民, 葛大明, 雷广宇  
(渭南市中心医院骨科, 陕西 渭南 714000)

**关键词** 股骨颈骨折; 骨折固定术, 内; 外科手术, 微创性

**Closed reduction and cannulated screw for the treatment of the femoral neck fracture** HU Jing-yang, WENG Run-min, GE Da-ming, LEI Guang-yu. Department of Orthopaedics, the Central Hospital of Weinan, Weinan 714000, Shaanxi, China

**Key words** Femoral neck fractures; Fracture fixation, internal; Surgical procedures, minimally invasive  
Zhongguo Gushang/China J Orthop & Trauma, 2009, 22(7): 537-538 www.zggszz.com

随着人口老龄化进展及交通业的发展, 股骨颈骨折病例逐年增多。我科自 2003 年 6 月至 2008 年 6 月对不同类型的股骨颈骨折进行微创松质骨螺钉内固定, 58 例取得随访, 疗效满意, 报告如下。

## 1 临床资料

本组 58 例, 男 36 例, 女 22 例; 年龄 39~75 岁, 平均 62 岁; 左侧 31 例, 右侧 27 例; 基底部 34 例, 经颈型 23 例, 头下型 1 例; 内收型 32 例, 外展型 26 例。全部病例均为新鲜骨折。30 例有并存病, 其中心血管疾病 15 例, 呼吸系统疾病 7 例, 脑血管疾病 3 例, 糖尿病 12 例, 骨质疏松症 13 例, 同时合并 3 种并存病以上者 7 例。

## 2 治疗方法

**2.1 术前准备** 患肢持续皮牵引制动, 全面查体, 纠正并存病。床上大小便功能训练, 术前常规准备。

**2.2 手术方法** 手术在腰麻联合硬膜外麻醉下进行, 对于麻醉失败或不能耐受麻醉者, 可在局麻强化下进行。持续牵引患肢, 在 C 形臂 X 线机透视下缓慢屈曲、外展、内旋, 大部分病例均可满意复位。对于复位不满意者, 可经皮向远折端打入骨圆针进行撬拨复位。待复位满意后自大转子尖下皮肤刺 1 个 2 cm 针口。沿纵轴向股骨颈打入导针至头下 1~1.5 cm, 透视

正侧位满意后用空心钻头沿导针钻孔, 测深, 远折端攻丝, 拧入直径 10 mm 松质骨螺钉 2 枚或 6 mm 松质骨螺钉 3 枚, 并适当加压, 检查螺钉固定牢固, 缝合皮肤。

**2.3 术后处理** 术后预防性应用抗生素 3~7 d, 平均 5 d, 不用或少用止血药物。患肢外展 10°~30°中立位矫形“丁”字鞋固定或持续皮牵引。继续积极治疗内科并存病, 加强护理, 预防并发症, 特别是褥疮、肺炎、泌尿系感染, 深静脉栓塞也不可忽视。术后第 2 天行股四头肌等长收缩功能锻炼及踝关节背伸、跖屈功能锻炼; 第 3 天即可半卧位或坐起, 并做髌膝关节屈伸功能锻炼; 术后 3 周部分负重, 包括蹬被子或蹬足筋等活动; 术后 1 个月拍片复查, 若无特殊情况即可扶拐下床, 3 个月弃拐。

## 3 结果

58 例均获随访, 时间 6 个月~5 年, 平均 2 年 3 个月。按 Harris 髋关节评分标准<sup>[1]</sup>, 包括疼痛、功能、关节活动及畸形 4 个方面, 满分为 100 分, 90~100 分为优, 80~89 分为良, 70~79 分为可, <70 分为差。本组 Harris 评分结果见表 1, 手术后各项指标改善明显, 优 30 例, 良 18 例, 可 8 例, 差 2 例。其中 56 例骨性愈合, 5 例轻度髓内翻, 1 例骨愈合不良, 1 例股骨头坏死。股骨头坏死 1 例, 行走时有明显疼痛, II 期手术做假体

**3.3 并发症比较** DHS 组头切割 3 例, 钉板崩裂髓内翻 1 例, 头旋转 1 例。PFN 组螺钉后退造成髓外侧疼痛 6 例。PFN 在设计上的特点使其能更好的防止髓内翻、头切割及头旋转的并发症。PFN 是一种较新型的内固定系统, 与 DHS 相比具有手术损伤小的优势。它较短的力矩使其抗张力更强, 适用于不稳定粗隆间骨折。随着国内大量 PFN 手术的开展, 其优缺点会得到更多的检验。

## 参考文献

[1] 黄公怡, 王福权. 鹅头钉治疗股骨转子间骨折的疗效分析. 中华骨科杂志, 1984, 4(6): 349-353.  
[2] Daniel FA, Menezes, Axel Gamulin, et al. Is the proximal femoral Nail a suitable implant for treatment of all trochantence fractures.

Clin Orthop Relat Res, 2005, 439: 221-227.

[3] 章暉, 邹剑, 罗从凤, 等. 股骨近端髓内钉与动力髌螺钉治疗老年股骨转子间及转子下骨折的比较研究. 中华骨科杂志, 2004, 24(11): 649-652.  
[4] 庄健, 金冬泉, 王传忠, 等. DHS、短重建钉内固定治疗股骨粗隆间骨折 85 例. 中国骨与关节损伤杂志, 2006, 21(3): 224-225.  
[5] 孙建峰, 邓磊, 韩斌, 等. 两种入路动力髌螺钉治疗老年股骨粗隆间骨折. 中国骨伤, 2006, 19(4): 193-195.  
[6] Banan H, Al-Sabti A, Jimulia T, et al. The treatment of unstable, extracapsular hip fractures with the AO/ASIF proximal femoral nail (PFN): our first 60 cases. Injury, 2002, 33(5): 401-405.

(收稿日期: 2008-11-25 本文编辑: 王玉蔓)

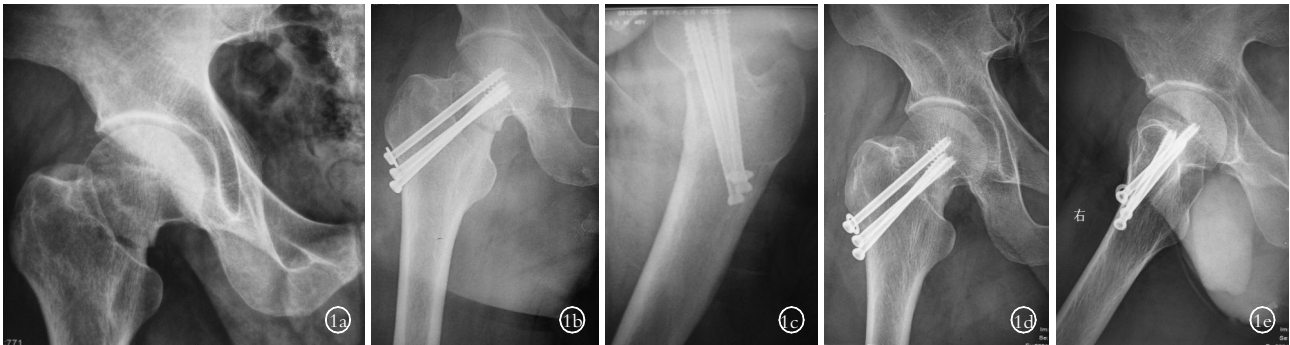


图 1 男性患者,45 岁,股骨颈骨折 1a.术前 X 线片示股骨颈基底部骨折 1b,1c.术后正侧位 X 线片示骨折对位良好 1d,1e.术后 1 年正侧位 X 线片示骨折愈合

置换。未发现断钉及内固定物游走。典型病例见图 1。

表 1 58 例患者手术前后 Harris 评分结果( $\bar{x}\pm s$ ,分)

时间	病例数	疼痛	功能	畸形	关节活动
术前	58	30±5.0	5±2.0	2±1.0	2±0.3
术后	58	42±2.0	39±1.5	3±0.8	4±0.8

#### 4 讨论

4.1 股骨头及颈的血供 股骨头的血供主要来自外髂动脉,供给头之外侧 2/3~3/4;下髂动脉供给头之内下 1/4~1/2;圆韧带动脉供给头凹窝部分。由于其由远到近的特殊供血方式,在其骨折错位后,极易引起血供减少,从而引起股骨头缺血坏死(20%~30%)<sup>[2]</sup>。

4.2 手术适应证与手术时机 本手术几乎适应所有年龄病例,尤其是年轻人及有严重并存病的老年人。条件允许时手术越早越好,一般在 3 d 内完成。超过 2 周,头下型骨折且有明显错位者不宜行此术式。

4.3 治疗体会 股骨颈骨折以往多发生于老年人,但随着交通事故及工伤的增多,中青年患者在逐年上升。对于股骨颈骨折,由于股骨头坏死的高发生率,人们往往首先考虑假体置换,但因人工假体的使用寿命有限,对于年轻患者来说,二次手术翻修不可避免,所以,寻求更安全更有效的方法势在必行。笔者通过亲身体会,认为微创松质骨螺钉固定治疗股骨颈骨折具有以下优点:①松质骨螺钉固定,变 AO 的坚强固定为 BO

的稳定固定,减少应力遮挡及骨吸收,有利于骨折自然愈合。

②微创技术,即以最小的生理干扰达到最佳的骨折复位及固定技术,对于那些体质差、有严重内科病等不能耐受重大手术打击的患者尤为适应。③最大程度地减少了股骨头颈部的血液供应的影响,为骨折的愈合创造有利条件<sup>[3]</sup>。④有学者通过 3 年随访对比得出结论,早期负重并不增加内固定失败率及骨折不愈合率<sup>[2]</sup>。所以,若患者无特殊不适,鼓励患者早期下床活动。⑤对于股骨颈骨折,术后只要骨折愈合,无股骨头坏死,其髋关节功能总好于人工关节置换,且 II 期行髋关节置换的风险并不比 I 期置换的高<sup>[4]</sup>,所以对于年轻患者,我们有理由免除或延迟假体置换的时间。⑥由于本手术简便易行,经济实用,在基层医院更为适用。

#### 参考文献

- [1] Franzén H, Nilsson LT, Strömqvist B, et al. Secondary total hip replacement after fractures of the femoral neck. J Bone Joint Surg (Br), 1990, 72: 784-787.
- [2] 周临东, 丁轲轲, 赵和庆. 不同钉位布局影响股骨颈内固定效应的生物力学研究. 中国骨伤, 2006, 19(12): 730-732.
- [3] 郭峭峰, 张春, 张晓文, 等. 阔筋膜张肌髁骨瓣转移和加压空心螺钉治疗股骨颈骨折. 中国骨伤, 2008, 21(4): 275-276.
- [4] 周末喜, 许世存, 郑廷忠, 等. 加压空心螺钉内固定与人工髋关节置换术治疗老年股骨颈骨折的疗效比较. 骨与关节损伤杂志, 2004, 19(11): 742.

(收稿日期:2009-03-25 本文编辑:王玉蔓)

### 本刊关于一稿两投和一稿两用等现象的处理声明

文稿的一稿两投、一稿两用、抄袭、假署名、弄虚作假等现象属于科技领域的不正之风,我刊历来对此加以谴责和制止。为防止类似现象的发生,我刊一直严把投稿时的审核关,要求每篇文章必须经作者单位主管学术的机构审核,附单位推荐信(并注明资料属实、无一稿两投等事项)。希望引起广大作者的重视。为维护我刊的声誉和广大读者的利益,凡核实属于一稿两投和一稿两用等现象者,我刊将择期在杂志上提出批评,刊出其作者姓名和单位,并对该文的第一作者所撰写的一切文稿 2 年内拒绝在本刊发表,同时通知相关杂志。欢迎广大读者监督。

《中国骨伤》杂志社