

外旋型踝关节骨折中后踝的治疗

付胜良, 丁立祥, 姚琦

(北京世纪坛医院骨科, 北京 100038)

【摘要】 目的:总结踝关节骨折中后踝的诊断、手术方法, 阐述后踝骨折复位固定的重要性。**方法:**2004 年 1 月至 2008 年 1 月手术治疗的踝关节外旋型骨折合并后踝骨折患者 25 例, 男 17 例, 女 8 例; 年龄 21~67 岁, 平均 34 岁。按 Lauge-Hansen 分型, 旋前外旋型 IV 型 13 例, 旋后外旋型 III 型 7 例、IV 型 5 例。后踝骨折中 20 例采用螺钉内固定, 5 例采用石膏外固定。术后用 X 线即时评估标准观察手术复位效果。**结果:**随访时间为 7~36 个月, 平均 15 个月, 按 Leeds 临床评定标准进行评定, 优 21 例, 良 2 例, 差 2 例。对踝关节作活动范围的评估并与健侧比较, 两者在背伸、跖屈方面无明显差异。**结论:**良好的复位、固定, 以及后踝正确处理是恢复踝关节正常功能的保证。

【关键词】 踝损伤; 骨折; 骨折固定术, 内

Surgical treatment for posterior malleolus fracture of external rotation FU Sheng-liang, DING Li-xiang, YAO Qi. Department of Orthopaedic Surgery, Shijitan Hospital, Beijing 100038, China

ABSTRACT Objective: To evaluate a surgical technique and outcome and illustrate its important of open reduction and internal fixation for fractures of posterior malleolus. **Methods:** From Jan. 2004 to Jan. 2008, 25 cases were treated with open reduction and internal fixation involving 17 males and 8 females with an average age of 34 years (ranged from 21 to 67 years old). According to Lauge-Hansen classification; 13 cases of type pronation-external rotation (IV), 7 and 5 cases of type supination-external rotation (III and IV). Twenty cases were treated with screw, 5 cases were treated with gypsum. To evaluate the outcome of operation with X-ray. **Results:** After seven months to three years followed-up, clinic therapeutic effect of each patient was evaluated according to the Leeds scoring system, the results were excellent in 21 cases and good in 2. As compared with the uninjured side on the evaluation of the activity range of ankle joint, there were no significant difference in back-extend and plantar flexion. **Conclusion:** In order to obtain ankle joint satisfactory result, open reduction and rigid internal fixation must be adopted in the fracture of posterior malleolus.

Key words Ankle injuries; Fractures; Fracture fixation, internal

Zhongguo Gushang/China J Orthop & Trauma, 2009, 22(5): 381-383 www.zggszz.com

踝关节骨折是创伤骨科中最常见的骨折之一, 为关节内骨折, 合并后踝骨折更需要精确的解剖复位和坚强的内固定, 以确保关节早期活动以及促进关节软骨的修复。如果踝关节骨折未能达到解剖复位, 下胫腓联合不稳定或后踝处理不当致距骨半脱位, 可导致早期退行性关节炎和迟发性踝关节不稳定。2004 年 1 月至 2008 年 1 月, 对 25 例手术治疗并有完整资料的踝关节外旋型合并后踝骨折患者进行回顾性分析, 总结临床经验, 报告如下。

1 资料与方法

1.1 临床资料 本组 25 例, 男 17 例, 女 8 例; 年龄 21~67 岁, 平均 34 岁。受伤原因: 体育伤 7 例, 坠落伤 8 例, 生活伤 7 例, 交通伤 3 例。骨折按 Lauge-Hansen 分型, 旋前外旋型 IV 型 13 例, 旋后外旋型 III 型 7 例、IV 型 5 例, 其中开放性骨折 1 例。

1.2 治疗方法

1.2.1 手术方法 内踝采用偏前弧形切口, 外踝采用腓骨正中纵行切口, 骨折固定顺序依次为外踝、内踝、后踝和下胫

腓联合。外踝骨折采用外踝解剖钢板、1/3 管形钢板固定。内踝骨折块较大, 采用半螺纹空心拉力螺钉固定, 骨折复位后先行导针固定并透视, 达到解剖复位后将螺钉沿导针拧入固定; 内踝骨折较小, 采用张力带钢丝固定。后踝的固定与否由骨折线累及关节面的大小决定: 骨折块较小, 不固定; 如果后踝骨折块移位 <1 mm, 经皮从前或从后用半螺纹空心拉力螺钉固定; 移位 >1 mm, 从跟腱外缘或内侧另作切口复位固定。下胫腓关节分离, 用 1 枚皮质骨螺钉在距关节面 2~3 cm 处自腓骨向胫骨固定(三皮质), 如腓骨骨折行钢板固定, 可利用其中的钢板孔固定下胫腓联合。闭合切口前透视, 确定内、外、后踝及下胫腓联合解剖复位后, 闭合伤口, 并短腿石膏固定(见图 1)。

1.2.2 术后处理 术后常规予小腿中立位石膏固定 4~6 周, 有利于韧带的愈合。术后 4~6 周开始不负重踝关节功能锻炼, 6~8 周开始部分负重。

1.3 疗效评价方法 按 Leeds 等^[1]X 线术后即时评估标准进行疗效评定。好: 外踝无内外侧移位, 前后移位 <2 mm; 内踝

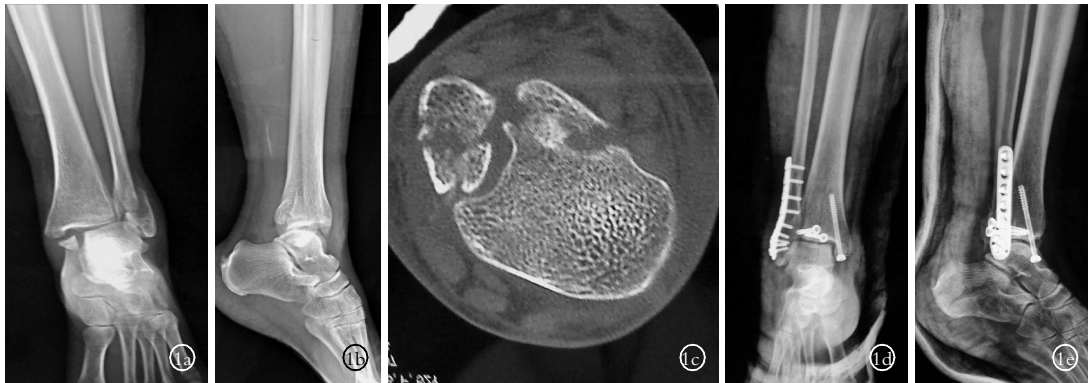


图 1 患者,女,45 岁,踝关节旋后外旋型骨折 **1a.**术前正位 X 线片示内外踝骨折,下胫腓有损伤,无明显分离,距骨向外侧半脱位 **1b.**术前侧位 X 线片示后踝骨折并移位,距骨向后半脱位 **1c.**术前 CT 示后踝粉碎骨折,移位明显 **1d.**术后正位 X 线片示内外踝骨折复位良好,下胫腓无分离,踝穴正常 **1e.**术后侧位 X 线片示后踝复位固定良好,距骨无脱位

Fig.1 A 45-year-old woman with supination-external rotation fracture of of ankle **1a.**Preoperative AP X-ray film showed exterior and interior fracture of ankle, infer-tibiofibular ligament injury but no diastasis, lateral dislocation of talus **1b.**Preoperative lateral X-ray film showed fractures and displacement of posterior malleolus, posterior dislocation of talus **1c.**Preoperative CT showed thrypsis fractures and displacement of posterior malleolus **1d.**Postoperative AP X-ray film showed exterior and interior fracture of ankle reduced well, no infer-tibiofibular diastasis, with normal ankle mortise **1e.**Postoperative lateral X-ray film showed fractures of posterior malleolus reduced and fixed well, without talus dislocation

无内外侧移位,前后重叠移位<2 mm;后踝移位<2 mm;内踝穴间隙正常;下胫腓分离(胫腓间隙)2.5~4 mm。良:外踝内外侧移位<2 mm,前后移位 2~5 mm;内踝无内外侧移位,前后重叠移位 2~5 mm;后踝移位 2~5 mm;内踝穴间隙增宽<2 mm;下胫腓分离(胫腓间隙)4~6 mm。差:外踝内外侧移位>2 mm,前后移位>5 mm;内踝有内外侧移位并伴有成角或旋转,前后重叠移位>5 mm;后踝移位>5 mm,伴距骨后脱位;内踝穴间隙增宽>2 mm;下胫腓分离(胫腓间隙)>6 mm。

1.4 统计方法 运用 SPSS 10.0 统计软件包对数据进行计算,采用成组设计定量资料的 *t* 检验对治疗后患侧与健侧踝关节活动范围进行比较,*P*<0.05 为差异有统计学意义。

2 结果

本组随访 7~36 个月,平均 15 个月。按 Leeds 等^[1]X 线术后即时评估标准评定:优 21 例,良 2 例,差 2 例。随访期间,对踝关节活动范围作评估并与健侧比较。踝关节背伸活动范围:患侧(22.64±3.25)°,健侧(23.08±1.86)°,患侧与健侧比较,*t*=0.587,*P*=0.56>0.05,患侧与健侧踝关节背伸活动范围无明显差异。踝关节跖屈活动范围:患侧(42.79±3.38)°,健侧(44.21±3.21)°,患侧与健侧比较,*t*=1.48,*P*=0.14>0.05,患侧与健侧跖屈活动范围比较无明显差异。

3 讨论

3.1 后踝的解剖功能与骨折的机制 后踝也称胫骨远端后结节,是 Volkman 三角向外延伸部分,起到增大胫距关节接触面积、降低胫距关节单位面积上压力的作用。外踝、后踝参与踝穴的构成,是防止距骨向后移位的骨性阻挡物,下胫腓后韧带水平走向内侧,连接外踝至胫骨后结节,是保证外、后踝正常联结的较强韧性物,维持踝关节的稳定和踝穴的正常状态。但踝关节受到外旋暴力时,使下胫腓后韧带受到较强内旋力的牵拉致后踝撕脱骨折,踝关节同时受到轴向和剪切暴力时,后踝发生大块骨折。

3.2 后踝骨折的诊断 后踝骨折占踝关节骨折 14%~44%^[2-3],

后踝骨折包括后外侧丘(Volkman fragment)及累及整个胫骨后缘的骨折(骨折线可延伸至内踝),两种类型均是关节内骨折。术前 X 线诊断依据包括^[3-4]:①正位 X 线片示内踝处双皮质影;②正位 X 线片示胫骨远端干骺端出现骨折线;③正位 X 线片示后踝向上移位或关节面出现双线征;④侧位 X 线片示后踝向上移位;⑤侧位 X 线片示距骨向后半脱位。X 线片有上述 5 点中任何一条出现,即行 CT 检查^[5],明确骨折块位置、大小,骨折线方向、是否延伸到内踝,以便确定手术切口—跟腱内侧或外侧切口。

3.3 后踝骨折的治疗 近年来对后踝的作用越来越重视,后踝 1/2 截骨面相当于踝关节正常接触面积的 65%。Fitzpatrick 等^[6]通过生物力学试验证实,后踝骨折可导致踝关节接触应力中心向前和内侧移动,并使其在运动中承受巨大接触应力,从而引起踝关节创伤性关节炎,后踝的稳定对防止距骨后脱位起到重要作用。Rammelt 等^[7]主张关节内骨折面台阶>1 mm 均应予纠正。有学者认为:当后踝骨折块大于或等于胫骨骨折关节面的 10%时,则需要手术复位和固定后踝骨折^[8]。我们的策略是:后踝骨折块只要够 1 枚拉力螺钉固定,术中就给予固定,并根据术前 CT 结果确定螺钉的位置和方向(垂直骨折线),可以经皮从前或从后用半螺纹空心拉力螺钉固定(后踝骨折块移位<1 mm)或从跟腱内、外缘另作切口复位固定(后踝骨折块移位>1 mm)。对于骨折切开复位内固定顺序,丁洪伟等^[9]认为三踝骨折内固定时按照外、后、内的顺序进行;也有学者认为先后踝,后内外踝的复位。我们认为先复位外踝、内踝,同样有利于后踝的复位。最新 CT 检查表明^[4]:有 20%后踝骨折可延伸至内踝,建议从内踝后方切开复位内固定,我们依据 CT 结果确定从跟腱内或外缘另作切口。本组病例中,后踝从前向后经皮螺钉内固定 3 例,从后向前经皮螺钉内固定 5 例,经跟腱外侧切开复位螺钉内固定 9 例,经跟腱内侧切开复位螺钉内固定 3 例,因骨折块小无法内固定 5 例,我们没有尝试过用钢板固定后踝,但对后踝粉碎骨折选用小型钢板内

固定是不错的方法。后踝解剖复位和固定有 3 方面作用:恢复关节面平整,防止距骨后脱位,恢复下胫腓联合。

参考文献

- [1] Leeds HC, Ehrlich MG. Instability of the distal tibiofibular syndesmosis after bimalleolar and trimalleolar ankle fractures. *J Bone Joint Surg (Am)*, 1984, 66(4):490-503.
- [2] Koval KJ, Lurie J, Zhou W, et al. Ankle fractures in the elderly: what you get depends on where you live and who you see. *J Orthop Trauma*, 2005, 19(9):635-639.
- [3] Bois AJ, Dust W. Posterior fracture dislocation of the ankle: technique and clinical experience using a posteromedial surgical approach. *J Orthop Trauma*, 2008, 22(9):629-636.
- [4] Haraguchi N, Haruyama H, Toga H, et al. Pathoanatomy of posterior malleolar fractures of the ankle. *J Bone Joint Surg Am*, 2006, 88(5):1085-1092.
- [5] 郁文. 波及踝穴的后踝骨折 58 例手术治疗的临床疗效分析. *中国骨伤*, 2008, 21(1):64-65.
- [6] Fitzpatrick DC, Otto JK, Mckinley TO, et al. Kinematic and contact stress analysis of posterior malleolus fractures of the ankle. *J Orthop Trauma*, 2004, 18(5):271-278.
- [7] Rammelt S, Gavlik JM, Barthel S, et al. The value of subtalar arthroscopy in the management of intra-articular calcaneus fractures. *Foot Ankle Int*, 2002, 23(10):906-916.
- [8] Langenhuijsen JF, Heetveld MJ, Uitee JM, et al. Results of ankle fractures with involvement of the posterior tibial margin. *J Trauma*, 2002, 53(1):55-60.
- [9] 丁洪伟, 朱保华, 谢发青, 等. 踝关节外侧稳定结构损伤后重建. *中国骨伤*, 2008, 21(1):37-38.

(收稿日期:2009-02-27 本文编辑:连智华)

· 病例报告 ·

应用 Ilizarov 技术治疗先天性胫骨前弯畸形 1 例报告

马善军¹, 周天健², 关自德¹, 张建兵¹

(1.海州脑瘫医院, 江苏 连云港 222023; 2.中国康复研究中心博爱医院)

关键词 胫骨; 下肢畸形, 先天性; 支架(骨科)

Application of Ilizarov technique for treatment of tibia curve deformity: a case report MA Shan-jun*, ZHOU Tian-jian, GUAN Zi-de, ZHANG Jian-bing. *Haizhou Spastic Cerebral Hospital, Lianyungang 222023, Jiangsu, China

Key words Tibia; Lower extremity deformities, congenital; Braces

Zhongguo Gushang/China J Orthop & Trauma, 2009, 22(5):383-384 www.zggszz.com

先天性胫骨前弯畸形是婴幼儿骨科少见的疾病^[1-2],它严重影响了患儿的功能和发育,不进行治疗可能引发骨折的危险。我们对 1 例先天性胫骨前弯畸形患儿进行了 Ilizarov 支架矫正治疗,经临床观察及长期随访,取得满意效果。

患儿,女,5 岁,1998 年 10 月 12 日入住我院,系第二胎第二产,父母无近亲结婚史,无家族性遗传病史,母亲怀孕期间无异常,家人无先天性畸形病例。患儿为足月顺产,生后体格及智力发育正常,1 岁时家人发现其左下肢较右侧缩短,小腿前弓畸形,体表未发现牛奶咖啡斑点。X 线检查示左胫骨中下段向前成角 35° 弯曲畸形,腓骨正常(见图 1)。家人发现近年胫骨前弯无改善和好转,来院治疗。经院内外专家会诊,并查阅文献资料^[1-2]后诊断为先天性胫骨前弯,排除骨皮质增生症、先天性胫骨假关节等疾病可能。

取小腿外侧切口显露胫腓骨,切除腓骨约 1.5 cm。在胫骨最弯处做胫骨嵴前切口,将胫骨骨膜环形剥离,用线锯将胫骨前“V”形截骨 2 cm,保留胫骨骨膜后方及侧方连续性。截骨后前弓畸形基本消失,将所切除腓骨块放置于胫骨髓腔内支撑

固定,并起到植骨作用。选择 2 个钢环,3 根螺纹调节杆,组成 Ilizarov 矫形外固定架。在截骨近端穿入 2 根直径 2.5 mm 克氏针交叉固定于近端钢环,于截骨远端穿入 2 根直径 2.5 mm 克氏针交叉固定于远端钢环。加压固定钢针,固定好螺母,缝合手术切口(见图 2)。

术后拍片检查胫骨前弯完全矫正。术后 3 d 开始旋转螺纹杆逐渐撑开,每日延长 0.5 mm,调整 4~6 d 后拍 X 线片见截骨固定良好,胫骨力线形成,长度保持。治疗中可扶物下地或床边康复,2 周后拆线出院。对患儿于术后 3 个月~6 年多次随访,未见畸形复发,外观及行走功能良好,未出现关节肿胀和疼痛,家人对手术满意,X 线片检查胫骨前弯畸形消失(见图 3~4)。

讨论

胫骨前弯畸形是小儿骨科中并不少见的畸形,主要有胫骨骨折畸形愈合、先天性胫骨假关节、骨肿瘤以及先天性胫骨弯曲畸形等疾病引起。先天性胫骨弯曲畸形相对是一种少见的疾病,通常根据弯曲的方向被分为:后内侧弯畸形、前内侧弯畸形和前外侧弯畸形 3 类,目前多数学者认为该畸形发生原因是由胚胎发育异常引起,而非遗传性变异^[1-2],临床表现