

屈伸位颈椎 MR 扫描对颈椎管狭窄程度的研究

钟远鸣¹, 史明², 李智斐¹, 许建文¹, 张家立¹, 杨光¹, 韦家鼎¹

(1.广西中医学院第一附属医院脊柱外科, 广西 南宁 530023; 2.广西贵港骨科医院脊柱骨科)

【摘要】 目的:研究颈椎管狭窄者在颈椎屈伸位下椎管狭窄程度的变化。方法:30 例颈椎管狭窄,男 13 例,女 17 例;年龄 28~66 岁,平均 39 岁。颈椎椎管矢状径 10 mm 以下即绝对狭窄者 12 例,颈椎椎管矢状径 10~12 mm 即相对狭窄者 18 例。均行中立、前屈、后伸位 MR 扫描,获取 MR 图像后评价颈椎管的狭窄程度和颈髓受压情况的变化。结果:颈椎管狭窄者在后伸位上出现颈椎管狭窄加重 19 例,较前屈位 8 例明显多($P<0.05$)。结论:对于颈椎管狭窄的影像学诊断,屈伸位颈椎 MR 扫描可较好地补充常规中立位 MR 检查,而且后伸位 MR 较中立位和前屈位更具敏感性。

【关键词】 颈椎; 椎管狭窄; 核磁共振,生物分子

Study the degree of cervical spinal canal stenosis by MRI in flexion and extension of the cervical vertebrae ZHONG Yuan-ming*, SHI Ming, LI Zhi-fei, XU Jian-wen, ZHANG Jia-li, YANG Guang, WEI Jia-ding. *Surgical Department of Spinal, the 1st Hospital Affiliated to Guangxi TCM College, Nanning 530023, Guangxi, China

ABSTRACT Objective: To study the degree and changes of cervical spinal canal stenosis by MRI scans in flexion and extension of the cervical vertebrae. **Methods:** Thirty cases of cervical stenosis included 13 male and 17 female with an average age of 39 years ranging from 28 to 66 years. The sagittal diameter of cervical spinal canal were below 10 mm (absolute stenosis) in 12 cases, within 10 to 12 mm (correspondence stenosis) in 18 cases. MRI scans in neutrality, flexion, extension performed and the degree of cervical spinal canal stenosis and the changes of spinal cord compression were evaluated after MRI scans obtained. **Results:** Nineteen patients of extension occurred stenosis more serious, 8 patients of flexion occurred ($P<0.05$). **Conclusion:** For the cervical stenosis imaging diagnostic, flexion and extension of cervical MRI scan can be used to supplement conventional MRI examination neutral position, and the extension of MRI is more sensitivity than neutral position and flexion bit.

Key words Cervical vertebrae; Spinal stenosis; Nuclear magnetic resonance, biomolecular

Zhongguo Gushang/China J Orthop & Trauma, 2009, 22(2): 126-127 www.zggszz.com

颈椎管狭窄症是指颈椎管在发育性管腔狭窄的基础上,骨性或纤维性增生引起一个或多个平面管腔狭窄,导致脊髓血液循环障碍、脊髓压迫等一系列临床症状。以往对颈椎管狭窄的 MR 影像学诊断多限于常规体位(中立位)成像,随着 MR 的普及,对一些非常规位的 MR 研究越来越多。本研究通过对部分颈椎管狭窄患者行屈伸位的颈椎 MR 扫描,并与常规中立位下的 MR 图像进行对比,对屈伸位下颈椎管狭窄程度的变化情况做出了初步研究。

1 资料与方法

1.1 临床资料 30 例颈椎病患者,男 13 例,女 17 例;年龄 28~66 岁,平均 39 岁;身高 146~182 cm,平均 164 cm。经过 X 线和 CT 检查,发现颈椎椎管矢状径 10 mm 以下即绝对狭窄者 12 例,颈椎椎管矢状径 10~12 mm 即相对狭窄者 18 例。

1.2 MRI 检查

1.2.1 设备及体位 检查设备应用 GE 公司 Signa Infinity

超导 1.5 T 磁共振扫描仪,体位采用颈胸腰椎/全颈容积正交相控阵线圈(CTL/ Volume Neck QD Phased Array Coil)。受检者仰卧于检查床上,精确摆位严格保证颈部左右对称,受试者脊柱中心线与扫描中心线一致,定位激光线与头颈正中矢状面重合,激光线中心对准受试者甲状软骨。首先行常规自然位置即中立位扫描,以标准颈椎成像体位作为中立位,然后依次做过伸位及过屈位扫描。颈向前屈曲使下颌尽量达胸骨作为过屈位,颈向后屈曲使颈部尽量伸仰作为过伸位。

1.2.2 成像序列 中立位行 Sag FSE T1WI (TR:600 ms、TE:12 ms), Sag FSE T2WI (TR:3300 ms、TE:108 ms), Axi FSE T2WI (TR:300 ms、TE:22 ms) 成像,矩阵(matrix)为 320×224,视野(field of view, FOV)为 18×18,激励次数(number of excitation, NFX)为 4 次,层厚(Slice Thickness)为 3.0 mm,层间距(Spacing)为 1.0 mm。屈位和伸位均行 Sag FSE T2WI,扫描条件同上。

1.3 图像分析 观察前屈位和后伸位下颈椎管狭窄程度的变化情况,分析产生这些变化的因素及其与颈段脊柱运动的关系。

基金项目:广西医疗卫生重点课题(编号:重 200820)

通讯作者:钟远鸣 E-mail: shiming621@126.com

对颈椎管狭窄程度的评判我们采用了 Muhle 等^[1]的三级四分法:0 级,颈髓腹背侧蛛网膜下腔无变窄;1 级,颈髓腹或背侧蛛网膜下腔部分变窄;2 级,颈髓腹或背侧蛛网膜下腔完全变窄,但无脊髓受压;3 级,颈髓前或后缘不同程度受压。其分级示意图见图 1。观测工作均在 ADW 4.2 工作站上完成。

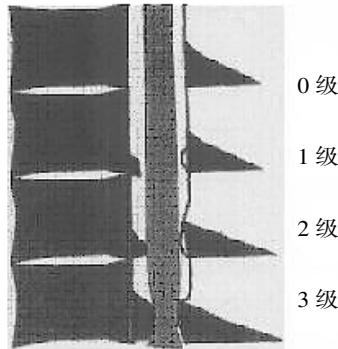


图 1 颈椎管狭窄程度分级示意图

Fig.1 Conceptual diagram of degree grading of cervical spinal stenosis

2 结果

对 30 例 CSM 患者 150 个椎间节段行屈伸位 MR 扫描后按照 Muhle 的三级四分法评价并统计,结果见表 1。对 30 例 CSM 患者行屈伸位 MR 扫描后颈椎管狭窄程度的变化情况统计结果如表 2。

表 1 3 种位置下颈椎管狭窄节段数目(节段)

Tab.1 Narrow segments of low cervical spine in three positions(segment)

位置	0 级	1 级	2 级	3 级
中立位	46	58	34	12
过屈位	52	23	45	30
过伸位	17	38	61	34

表 2 屈伸位相对于中立位下颈椎管狭窄加重和减轻(例)

Tab.2 The number of cases in flexion and extension positions opposed to the neutral position for the low cervical spinal stenosis aggravates or reduces (case)

位置	加重	减轻	无变化	合计
过屈位	8	11	22	30
过伸位	19	2	9	30

统计结果表明,前屈、后伸位在致颈椎管狭窄加重方面差异有统计学意义(单向有序列联表资料的 Ridit 检验, $U=1.886, P=0.029<0.05$), 后伸位较前屈位更容易导致或加重颈椎管狭窄。

3 讨论

颈椎的解剖特点决定了在动态条件下其椎管矢状径必然发生相应变化。国内外不少学者已通过不同的方法证实:过屈位椎管矢状径最大,中立位次之,过伸位最小^[2-4]。但这些研究大多是通过脊髓造影或尸体标本测量所得的结果,有学者认为蛛网膜下腔内的造影剂本身会对椎管产生扩大的作用而人为地使椎管直径增大,而尸体标本测量由于样本缺乏、病理模

型不可靠,椎管矢状径的测量结果也可能与实际有很大误差。

具有高分辨力的颈椎动态 MR 扫描以一种无创性的检查比较明确地显示了屈伸状态下的变化及脊髓前后方结构(椎体后缘,骨赘、前、后纵韧带,黄韧带以及椎板、小关节)的压迫作用^[5],而且我们认为屈伸位下的颈椎体位更接近于日常生活状态,故而屈伸位下的颈椎 MR 检查具有更高的临床意义。

本组研究表明,过屈、过伸位时分别有 26.7%、63.3% 的患者引起椎管狭窄程度加重。Muhle 等^[1]的报道分别为 24% 和 45%;朱杏莉等^[6]的报道分别为 26% 和 78%。数值略有不同,但均提示后伸位较后屈位更容易引起颈椎管狭窄程度加重。

分析产生这种变化的原因主要是,颈椎运动时,颈椎管骨性结构的位置可沿一定轴线发生变化,韧带等软组织结构由于固有的弹性和柔韧性,伸展时变薄,短缩时增厚,使颈椎管管径发生变化,且颈椎的这种动态改变更加明显。后伸位下,退变椎体向后滑移,后纵韧带弯曲,加重前部蛛网膜下腔狭窄,脊髓前缘受压,而后方增厚的椎板、增生的小关节、短缩增厚的黄韧带、折叠的硬脊膜均可导致有效颈椎管腔狭窄加重。另外,如果伴有颈椎曲度变直、骨桥形成或运动节段固定时,则可导致骨性椎管狭窄更明显,甚至颈髓钳样受压,最终导致脊髓型颈椎病的发生。前屈位,颈椎运动轴在其前部,导致颈髓比过伸位拉长,且轴向张力增高,颈髓倾向以最短路径通过椎管而前移,颈髓变薄变细,相对节省了颈椎管空间^[1]。可见,颈椎后伸位下颈髓增粗,并出现前、后方双重压迫作用,颈椎管狭窄程度加重。本组前屈、后伸位椎管狭窄程度变化的统计结果也显示,对于颈椎管狭窄的影像学诊断,后伸位 MRI 较中立位和前屈位更具敏感性。

总之,屈伸位颈椎 MR 扫描能够更详细地显示颈椎管及其周围结构的影响因素,也为临床上发育性颈椎管狭窄向颈椎管狭窄症的演变机制提供了理论依据,对于颈椎管狭窄症的早期诊断具有重要意义,对预防发育性颈椎管狭窄发展为颈椎管狭窄症也有重要作用。

参考文献

- [1] Muhle C, Weinert D, Falliner A, et al. Dynamic changes of the spine canal in patients with cervical spondylosis at flexion and extension using magnetic resonance imaging. *Investigative Radiology*, 1998, 33(8):444-449.
- [2] 张芳,张媛,高树明,等. 颈椎动态 MRI 评估颈椎管变化. *中华放射学杂志*, 2007, 41(9):965-957.
- [3] Sohn HM, You JW, Lee JY. The relationship between disc degeneration and morphologic changes in the intervertebral foramen of the cervical spine: a cadaveric MRI and CT study. *J Korean Med Sci*, 2004, 19: 101-106.
- [4] 宋沛松,韩伟,崔华中,等. 动态 MRI 评估过伸性颈椎损伤发生过程中椎管内容、椎体及椎间盘相关变化的意义. *中国临床康复*, 2004, 8(26):5561-5563.
- [5] 张威江,汪华,胡振民. 脊髓型颈椎病 MRI 运动扫描解释脊髓动态致压因素. *临床放射学杂志*, 2003, 22(12):1061-1063.
- [6] 朱杏莉,全显跃,黄凡衡,等. 颈椎病屈伸位动态 MRI 检查评价椎管的变化. *广东医学*, 2006, 27(3):368-369.

(收稿日期:2008-10-20 本文编辑:连智华)