

· 经验交流 ·

# 微创内固定术治疗复杂胫骨干骨折

陈华, 罗从风, 宋飒, 唐明杰, 孙玉强, 曾炳芳  
(上海交通大学附属第六人民医院骨科, 上海 200233)  
关键词 胫骨骨折; 外科手术, 微创性; 内固定器

**Treatment of complicated tibial shaft fracture with less invasive stabilization system** CHEN Hua, LUO Cong-feng, SONG Sa, TANG Ming-jie, Sun Yu-qiang, ZENG Bing-fang. Department of Orthopaedics, the 6th Peoples Hospital Affiliated of Shanghai Jiaotong University, Shanghai 200233, China

**Key words** Tibial fractures; Surgical procedures, minimally invasive; Internal fixators

Zhongguo Gushang/China J Orthop & Trauma, 2008, 21(2): 147-148 www.zggszz.com

由于胫骨特殊的解剖位置结构, 胫骨干骨折是骨科的常见损伤, 复杂的胫骨干骨折由于血供薄弱, 力学不稳定, 其治疗对于外科医生是一项巨大的挑战。微创内固定系统(less invasive stabilization system, LISS)主要用于治疗股骨下端和胫骨近端骨折<sup>[1]</sup>, 2004 年 1 月至 2005 年 12 月我们使用 LISS 治疗 11 例复杂胫骨干骨折, 发现 LISS 治疗复杂胫骨干骨折有其独特优势。

## 1 临床资料

复杂性胫骨干骨折 11 例, 男 9 例, 女 2 例; 年龄 20~45 岁, 平均 35 岁。致伤原因: 压砸伤 4 例, 车祸伤 5 例, 坠落伤 2 例。采用 AO 分型, 42-C1 型 6 例, 42-C2 型 4 例, 42-C3 型 1 例。7 例为闭合性骨折, 4 例为 Gustilo IIIA 型开放性骨折。所有骨折均于术前临时外固定支架或骨牵引治疗, 开放性骨折急诊行清创、静脉抗感染, 并急诊行临时外固定支架固定, 术后 2 周更换 LISS 固定。伤后至手术时间 0~14 d, 平均 5 d。内植物采用 Synthes 胫骨 11 孔或 13 孔 LISS 钢板。

## 2 治疗方法

**2.1 手术方法** 手术采用连续硬膜外麻醉, 术中常规应用抗生素, 使用骨科透视手术床, 患者取仰卧位。小腿近端外侧纵行切口长 5~7 cm, 从胫骨近端外侧纵行分离胫骨前肌筋膜,

以胫骨嵴为标志, 多种复位方法结合整复骨折(手法复位、点式钳等器械、外固定支架)。透视满意后由 2 名助手维持屈膝牵引, 通过可透视导向器引导钢板在胫骨前肌和胫骨外侧骨膜之间置入, 在透视下调节钢板位置, 远近端各 1 枚克氏针临时固定钢板。利用 Pull-Push 装置微调内外翻力线, 位置满意后用 5 mm 带锁自攻螺钉单皮质固定<sup>[2]</sup>, 确保主要骨折块有多枚锁钉固定。

**2.2 术后处理** 常规消肿抗感染 3 d, 肿胀消退后 CPM 锻炼膝关节, 6 周后开始部分负重, 根据患者的一般情况以及骨折愈合情况逐渐增加负重。每月门诊随访 1 次, 并摄胫腓骨正侧位 X 线片, 观察功能恢复情况。

## 3 结果

本组随访时间 6~27 个月, 平均 15 个月, 通过定期摄片评价骨折愈合和下肢力线。根据 Freedman 定义正常胫骨力线: 冠状位为 0°, 矢状位正常后倾角为 8°(胫骨干和胫骨平台夹角)。测量值超过正常值 5°则为畸形, 旋转畸形需对比健侧肢体。力线测量值由本试验组 3 名医师的测量值平均得出。骨折愈合的放射学标准为在正侧位上有 3 层以上的骨桥形成。手术时间 60~150 min, 平均 93.6 min; 出血量 100~450 ml, 平均 197.3 ml。7 例力线测量属正常范围, 3 例出现不同程度的

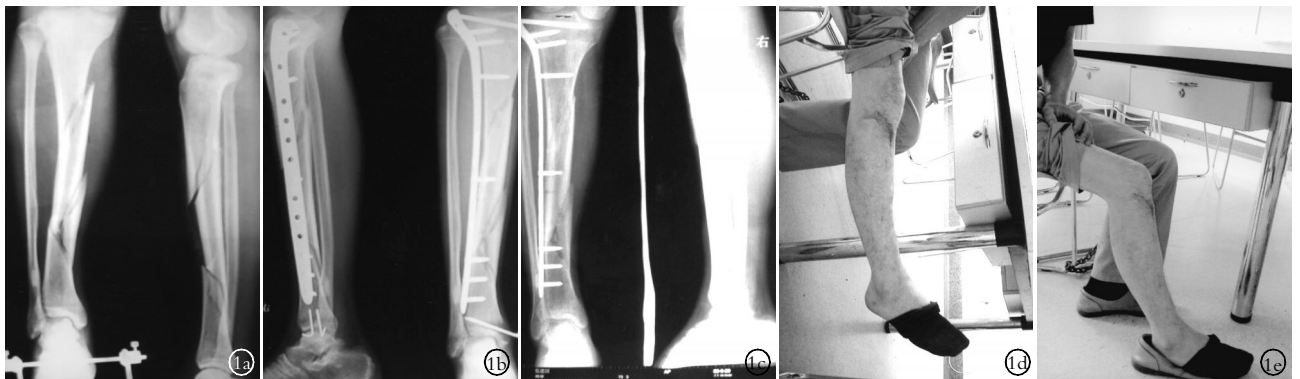


图 1 患者, 男, 43 岁, 车祸致右胫骨粉碎性骨折, 右内踝骨折, 伤后 5 d 利用 LISS 内固定胫骨干骨折, 克氏针固定内踝, 5 个月后骨折愈合, 活动肌力满意 1a. 术前胫腓骨跟骨骨牵引正侧位 X 线片 1b. 术后 X 线示骨折复位佳, 下肢力线满意 1c. 术后 5 个月正侧位 X 线示胫腓骨折愈合, 无移位 1d, 1e. 术后 1 年小腿活动肌力满意, 膝关节伸直、屈曲活动满意

内翻畸形(8°、10°、14°),1 例后倾角增大为 15°,之后经过随访未发现显著功能障碍。11 例患者的膝关节最佳活动度:屈曲 100°~135°,平均 125°;伸直 0°~10°,平均 3°。术后 10~19 周 X 线显示达到骨性愈合,平均骨折愈合时间 13 周。本组未发生骨不连、深部组织坏死、感染及深筋膜高压等重大并发症,2 例 Gustilo III A 型开放性骨折发生浅表伤口感染,感染伤口通过单纯换药、静脉输液抗感染得以愈合。1 例高能损伤发生轻微的创伤性关节炎(其骨折 AO 分型 C2-C3),患者自认为可以忍受未做关节镜检查。2 例因小腿外侧肌肉萎缩,LISS 钢板戳顶小腿近端皮肤,造成局部不适以及膝关节活动受限,于术后 8 个月拆除内固定,未发生再骨折。典型病例见图 1。

#### 4 讨论

**4.1 LISS 治疗复杂性多段胫骨干骨折的优势** LISS 是一种新型的微创内固定技术,相当于“体内的内支架系统”。LISS 钢板和骨皮质是零接触的,可以有效地保护骨膜血供<sup>[2]</sup>。同时 LISS 钢板是解剖型钢板,使用前无须塑形,强度高。LISS 置入过程简便,手术创伤小,并发症少。LISS 的另一个特点就是其自锁螺钉的角稳定性,它可以通过锁钉和钢板之间的锁定力以对抗骨折块的分离压缩力,而传统非锁定钢板的抗分离力是依靠钢板和骨骼之间的摩擦力完成的<sup>[3]</sup>。LISS 钢板的力学稳定性高于传统钢板,非常有利于力学稳定性差的复杂性胫骨干骨折。同时 13 孔 LISS 钢板的长度足够长,足以固定长节段的胫骨干合并胫骨平台的骨折。

**4.2 LISS 治疗复杂性胫骨干骨折的适应证** LISS 适用的胫骨干复杂性骨折是骨折合并软组织条件差、Gustilo III A 型以下开放性骨折。在骨折急性期清创消肿,软组织条件改善后,通过穿皮钢板技术插入 LISS。复杂性胫骨干骨折通过一段时间的骨牵引恢复大体的小腿力线和长度后,就可以利用 LISS 解

剖型钢板固定。使用传统接骨板和髓内钉治疗胫骨干复杂性骨折可能造成严重并发症,例如髓内钉插入造成的骨折块爆裂,非锁定钢板无角稳定性导致骨折纵向短缩者可以考虑用 LISS 治疗。

**4.3 LISS 治疗复杂性胫骨干骨折的禁忌证** LISS 钢板的插入依靠穿皮钢板技术,膝关节周围复杂骨折合并胫骨干骨折不适用 LISS 治疗。如果闭合或小切口复位极困难最好不用 LISS。严重开放骨折在急性期不适于使用 LISS 固定。

**4.4 手术要点** LISS 治疗复杂性胫骨干骨折的重点难点在于闭合复位和维持,钢板置入的过程简便,LISS 钢板固定前必须先复位,钢板不能作为复位的工具。术者在铅衣保护下,复位过程中反复透视,监测小腿的力线,以健侧为标准检查患肢的长度。骨折位置的维持主要依靠 2 名助手牵引,维持困难者可依靠临时外固定支架。植入钢板以后还可以通过 Pulling-device 微调内外翻<sup>[4]</sup>。

#### 参考文献

- 1 罗从风,姜锐,曾炳芳.应用微创内固定系统治疗胫骨近端骨折.中华创伤骨科杂志,2005,7(12):1124-1127.
- 2 周琦石,黄枫,何才勇,等.LISS 固定系统治疗胫骨近端干骺端粉碎骨折初步临床报告.中华创伤骨科杂志,2005,7(6):592-593.
- 3 Ricci WM,Rudzki JR,Borrelli J Jr. Treatment of complex proximal tibia fractures with the less invasive skeletal stabilization system. J Orthop Trauma,2004,18(8):521-527.
- 4 Cole PA,Zlowodzki M,Kregor PJ. Treatment of proximal tibia fractures using the less invasive stabilization system;surgical experience and early clinical results in 77 fractures. J Orthop Trauma,2004,18(8):528-535.

(收稿日期:2007-04-23 本文编辑:王宏)

## 幼年型强直性脊柱炎 5 例诊治分析

王刚祥<sup>1</sup>,陶惠民<sup>2</sup>,徐宏宇<sup>1</sup>

(1.嵊州人民医院骨科,浙江 嵊州 312400;2.浙江大学医学院附属第二医院骨科)

**关键词** 脊柱炎,强直性; 儿童; 诊断; 治疗

**Analysis of diagnosis and treatment for Juvenile ankylosing spondylitis in 5 cases** WANG Gang-xiang\*,TAO Hui-min, XU Hong-yu. \*Department of Orthopaedics, the Peoples Hospital of Chengzhou, Chengzhou 312400, Zhejiang, China

**Key words** Spondylitis, ankylosing; Child; Diagnosis; Therapy

Zhongguo Gushang/China J Orthop & Trauma, 2008, 21(2): 148-149 www.zggszz.com

幼年型强直性脊柱炎(Juvenile ankylosing spondylitis)不同于成人型强直性脊柱炎的脊柱椎间盘、纤维环韧带骨化融合和骶髂关节破坏<sup>[1]</sup>,而主要表现为髌膝等外周大关节不对称性破坏所致的反复发作性肿痛,而腰背部及骶髂关节痛不明显。此病在临床上易忽视,也易被误诊,患者常求诊于多家医院多个专科,早期得不到慢作用抗风湿药物的治疗,迁延日久,常留下关节障碍。我们从 2003 年 10 月至 2006 年 4 月在临床上遇到 5 例已在多家医院多次求诊的幼年型强直性脊柱炎患者,现将诊治经验报告如下。

### 1 临床资料

5 例幼年型强直性脊柱炎患者,均为男性;年龄 17~21 岁,平均 19.5 岁;病程 3~8 年,平均 6 年;均无外伤史。全部患者脊柱 X 线片无“竹节样”表现;2 例有强直性脊柱炎家族史。单髌反复发作性肿痛 2 例,关节活动受限,其中 1 例有足跟痛;单膝反复发作性肿痛 2 例,其中 1 例有轻度髌痛;1 例踝关节反复发作性肿痛,伴有足底痛。全部患者有低热,无午后潮热、盗汗,无体重减轻,无皮疹,无紫癜,无红斑及皮肤结节,无面部浮肿。查体:髌反复发作性肿痛患者有腹股沟压痛,脊柱及