

织周围血供。②术前对照 X 线片选择大小适当的环抱器,环抱器内径比患骨骨内径小 10% ~ 15%,以达到持续加压抱紧效果,尽量选用天鹅型环抱器,不仅有环抱加压力,且有很好的骨断端纵向相向加压力。③环抱器应在 0 ~ 4 °C 低温冰水中均匀撑开,撑开力量及角度不可过大,每部分变形量不超过 8%,以免破坏记忆功能,影响固定效果^[2]。④环抱器支柱应尽量置于骨折张力侧,增强抗弯能力。⑤临床手术及术后对照证明,手术操作简单,置入和取出均较方便。⑥术后骨不连骨延迟愈合问题都得到很好解决,缩短了骨愈合时间,提前了

功能锻炼的时间,骨关节功能恢复较好,该方法治疗难治性骨不连等,是可选的好方法。

参考文献

- 1 郑永军,杨玉明,陈瑞和,等.记忆合金内固定器材手术失败原因分析.骨与关节损伤杂志,2003,18(11):738.
- 2 姚正凯,燕中,等.镍钛记忆合金环抱器及植骨治疗锁骨骨折术后骨不连.临床骨科杂志,2005,8(1):84.

(收稿日期:2006-07-11 本文编辑:连智华)

• 技术与方法 •

介绍一种治疗骶部褥疮的新方法

张功林,章鸣

(温岭市骨伤科医院,浙江 温岭 317500)

关键词 骶尾部; 褥疮; 修补手术, 外科

Introducing a new method for the treatment of bed sore at the point of sacral ZHANG Gong-lin, ZHANG Ming The Orthopaedics Hospital of Wenling, Wenling 317500 Zhejiang China

Key words Sacrococcygeal region; Decubitus ulcer; Revision, surgical

Zhongguo Gushang / China J Orthop & Trauma 2007, 20(6): 405 www.zggszz.com

骶尾部是最容易发生褥疮的部位,而臀部皮瓣是治疗该部位最常用的皮瓣供区,由于褥疮局部血循较差,或缝合后切口张力较大,采用常规的局部切除或局部皮瓣转移方法治疗,失败率较高^[1-2]。自 2005 年 2 月以来,应用 Ichioka 等^[3]介绍的远侧穿支为血供的 V-Y 前移皮瓣方法治疗,取得满意效果,现介绍如下。

1 手术方法

褥疮用美蓝染色,标记需切除的范围,行褥疮清创术,切除周边瘢痕,包括滑囊与骨性突起,设计 V-Y 前移皮瓣,底边的宽度与褥疮直径相当,三角尖部接近大粗隆。先切开 V 形上下缘至深筋膜下平面,在切口内侧(骶旁区)从肌肉与筋膜之间向外侧分离皮瓣,向外侧分离的范围依褥疮创面的大小而定。将皮瓣向外分离一半是安全的,保留从肌肉向皮瓣走行的穿支血管(图 1-2)。然后顺三角皮瓣的外侧缘在臀大肌做弧形切开,深度达臀大肌深面的筋膜(即臀大肌与梨状肌表面),臀大肌连同其上皮瓣在此筋膜面向内切,一直到皮瓣内缘无张力地能与褥疮对侧皮缘缝合。皮瓣下留置引流,皮瓣供区创面按 V-Y 前移皮瓣的方式 I 期直接缝合。

2 讨论

尽管应用臀部 V-Y 推移皮瓣治疗骶尾部褥疮已是常用

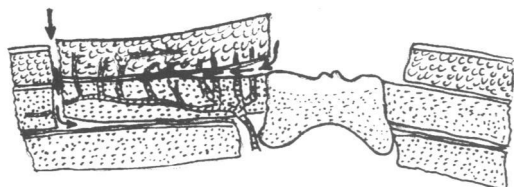


图 1 皮瓣切取示意图,箭头表示分离层面

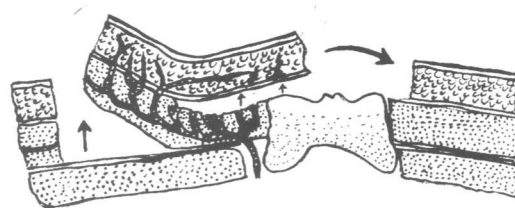


图 2 皮瓣推移方向示意图

的治疗方法^[1-2],由于血管蒂在外侧,蒂的牵拉限制了皮瓣向内侧推移,因而,向内侧推移的范围有限是其不足之处。本方法可以克服这一问题,操作要点是皮瓣内侧半被掀起时要注意保留好从肌肉发出至皮瓣的穿支血管,然后顺三角皮瓣的外侧缘弧形切开臀大肌至深部肌肉筋膜之上,一直能使皮瓣充分内移。臀大肌从远侧或外侧全厚切取,避免损伤穿支血管或其主干,以获得最大限度的皮瓣内移,用单侧皮瓣修复褥疮最大直径为 16 cm。本方法能使单侧皮瓣充分内移,方法简单、安全可靠,保存了对侧臀大肌功能不受损,特别适用于骶部较大褥疮的修复^[3]。

参考文献

- 1 Josvay J, Sashegyi M, Kelen P, et al Clinical experience with the hatchet-shaped gluteus maximus musculocutaneous flap. Ann Plast Surg 2005; 55: 179-182.
- 2 Melton C, Esra C, Hasan F, et al The gluteal perforator-based flap in repair of pressure sores. Br J Plast Surg 2004; 57: 342-347.
- 3 Ichioka S, Okabe K, Tsuji S, et al Distal perforator-based fasciocutaneous V-Y flap for treatment of sacral pressure ulcers. Plast Reconstr Surg 2004; 114: 906-909.

(收稿日期:2006-11-03 本文编辑:李为农)