

## 膝关节髌下皱襞的临床意义

张磊, 刘劲松, 孙晋

(中国中医科学院望京医院关节镜及运动医学科, 北京 100700)

**【摘要】** 目的: 观察膝关节镜下髌下皱襞结构的变化, 探讨膝关节髌下皱襞的临床意义。方法: 回顾性总结分析膝关节镜手术病例 400 例, 男 177 例, 女 223 例; 年龄 9~79 岁, 平均 42 岁。术前均有膝关节疼痛、肿胀和交锁等现象, 保守治疗无效, 行膝关节镜检查及镜下手术。术中证实单纯的髌下皱襞病变 11 例, 术前有膝前区疼痛症状者 8 例, 疼痛区域模糊不定者 3 例, 膝关节反复肿胀、积液者 2 例; 术前诊断为半月板损伤 4 例, 关节软骨损伤 2 例, 髌股关节骨性关节炎 1 例, 髌下脂肪垫损伤 4 例。11 例均行膝关节镜下髌下皱襞切除术。结果: 400 例膝关节镜手术中发现有髌下皱襞结构的 284 例 (71%); 有髌下皱襞病变的 52 例 (13%), 其中单纯的髌下皱襞病变 11 例 (2.75%)。髌下皱襞病变镜下表现为髌下皱襞肿胀、增厚、纤维化、丧失弹性, 与髌间凹产生撞击。11 例单纯髌下皱襞病变均行关节镜下髌下皱襞切除术, 术后随访 9 例, 2 例失访, 随访时间 3~24 个月, 平均 14 个月。疗效评定优 7 例, 良 1 例, 可 1 例, 差 0 例, 优良率 88.89%。结论: 髌下皱襞具有明确的临床意义, 其病变可以引起临床症状。

**【关键词】** 髌下皱襞; 膝关节; 关节镜

**Clinical significance of the infrapatellar plica** ZHANG Lei, LIU Jin-song, SUN Jin. Department of Arthroscopy & Sports Medicine, Wangjing Hospital, China Academy of Chinese Medicine Science, Beijing 100700, China

**ABSTRACT Objective:** To observe the pathologic infrapatellar plica under arthroscopy and explore the clinical significance of the infrapatellar plica **Methods:** Four hundreds knees that undergone arthroscopic procedure were reviewed. The patients were comprised of 177 men and 223 women; The age at the operation averaged 42 years; All the patients had pain, swollen, and locking preoperatively, conservative treatment were ineffective, then undergone the arthroscopic procedure. During the operation, the pathological infrapatellar plica existed independently in 11 knees, the clinical symptoms preoperatively were anterior knee pain in 8 knees, characteristically dull pain, poorly localized in 3 knees, swelling and effusion repeatedly in 2 knees; The preoperative diagnosis were meniscus lesion in 4 knees, articular cartilage injury in 2 knees, patellofemoral osteoarthritis in 1 knee, and Hoffa's disease in 4 knees. All the pathological infrapatellar plica were resected under arthroscopy. **Results:** The incidence of the infrapatellar plica was 71% (284 cases) of the 400 knees examined. The pathological infrapatellar plica accompanied with other abnormality was found in 52 cases (13%), and the only pathological infrapatellar plica was noted in 11 cases (2.75%). It was found to be thickened and fibrotic and to have lost its normal elasticity, the pathologic plica was impinged at the intercondylar notch. After the pathologic plica were resected, 9 cases of the only pathological infrapatellar plica were available at follow-up and 2 had lost, the mean follow-up was 14 months (range 3 to 24 months). The results were evaluated, excellent in 7 knees (77.78%), good in 1 knee (11.11%), fair in 1 knee (11.11%) and no poor. **Conclusion:** Infrapatellar plica has clinical significance and its pathological change could cause symptoms.

**Key words** Infrapatellar plica; Knee joint; Arthroscopes

膝关节的髌下皱襞也称为“黏液韧带”或“翼状韧带”,位于髌间窝,由髌间窝顶端延伸至脂肪垫,与前交叉韧带平行。以往认为髌下皱襞的临床意义只是阻隔于膝关节内外侧腔室之间,给关节镜下观察和操作造成困难,而极少引起临床症状<sup>[1]</sup>。我们在临床工作中发现,仅有髌下皱襞病变的病例在切除髌下皱襞后临床症状消失,说明这些症状与髌下皱襞的

病变有关。因此,我们对 2002 年 5 月 - 2004 年 3 月留有图像记录的 400 例膝关节镜手术进行回顾性总结分析,统计髌下皱襞的出现比率及髌下皱襞病变的发病率,并观察随访关节镜下髌下皱襞切除术的治疗效果,以进一步阐明髌下皱襞的临床意义。

### 1 资料与方法

**1.1 一般资料** 400例患者,男 177例,女 223例;年龄 9~79岁,平均 42岁。均有膝关节疼痛、肿胀和交锁等现象,保守治疗无效,遂行膝关节镜检查及镜下手术。术中证实单纯的髌下皱襞病变 11例,其中有明确外伤史者 3例,男性;过度使用性损伤者(Overuse injury) 6例,男性;原因不明者 2例,男 1例,女 1例。11例中有膝前区疼痛症状者 8例,疼痛区域模糊不定者 3例,膝关节反复肿胀、积液者 2例。11例患者中术前诊断为半月板损伤 4例,关节软骨损伤 2例,髌股关节

骨性关节炎 1例,髌下脂肪垫损伤 4例。

**1.2 治疗方法** 行膝关节镜检查及镜下手术。单纯的髌下皱襞病变行关节镜下髌下皱襞切除术。

**1.3 镜下观察** 镜下发现有髌下皱襞结构者 284例(71%)。髌下皱襞病变的 52例(13%),其中合并骨性关节炎者 37例,合并关节软骨损伤者 2例,合并半月板损伤者 2例,单纯髌下皱襞病变 11例。髌下皱襞病变的镜下表现为髌下皱襞部分撕裂 1例,充血肿胀 6例,纤维化增生 4例,肿胀增生的髌下皱襞在膝关节屈伸过程中与髌间凹顶端产生撞击(图 1~4)。

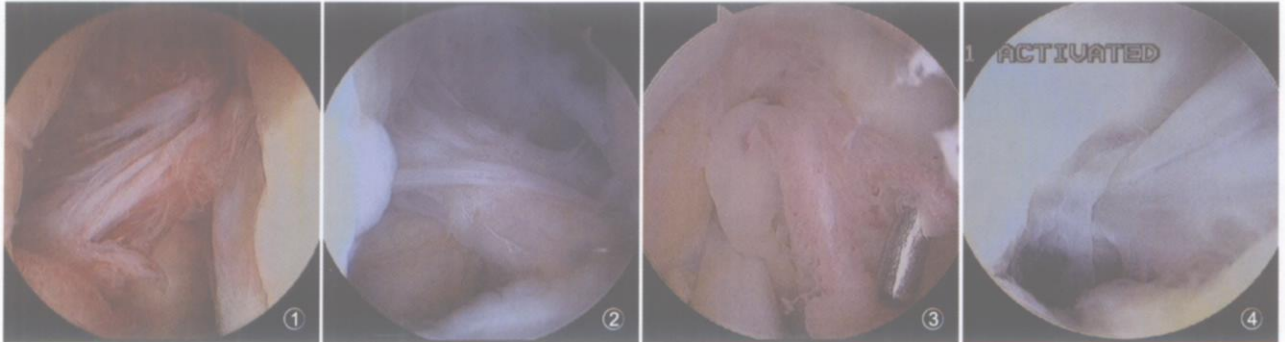


图 1 髌下皱襞部分撕裂 图 2 髌下皱襞纤维化 图 3 髌下皱襞肿胀 图 4 髌下皱襞撞击  
 Fig 1 Infrapatellar plica was partial ruptured Fig 2 Infrapatellar plica was thickened and fibrotic  
 Fig 3 Infrapatellar plica was swollen Fig 4 Infrapatellar plica was impinged

### 2 结果

11例单纯髌下皱襞病变行关节镜下髌下皱襞切除术后随访 9例,2例失访。随访时间 3~24个月,平均 14个月。疗效评价:优 7例,症状体征完全消失,膝关节功能正常,恢复正常生活及运动;良 1例,偶有疼痛,膝关节功能正常,不影响日常生活与运动;可 1例,症状与体征有改善,日常生活不受影响,不能参加体育运动;差 0例,症状体征无改善,影响生活质量。优良率 88.89%。

### 3 讨论

膝关节滑膜皱襞综合征中关于内侧滑膜皱襞病变的文献报告较多,而髌下皱襞病变的报告少见,而且认为它只是其他综合征的一种表现<sup>[2]</sup>。这一方面说明髌下皱襞病变的发生率相对较低,另一方面也说明目前对髌下皱襞病变的认识不足。在本组 400例膝关节镜手术中,确实发现了独立存在的髌下皱襞病变,主要表现为髌下皱襞的增生、变性和撞击夹挤,而且经关节镜下髌下皱襞切除后,均获得了优良的效果,也证实了其临床症状是由髌下皱襞引起。髌下皱襞与其他滑膜皱襞结构一样,若发育异常或受到创伤、炎症等因素的刺

激,就可能出现增生、变性等病理改变,并导致相应的临床症状<sup>[3]</sup>。因此我们认为,髌下皱襞的病变是一种独立存在的临床疾病,“髌下皱襞综合征”可作为一个独立的病名明确提出。本组病例中发现,髌下皱襞病变多发于青壮年男性,与创伤及过度使用性损伤有关,但临床症状和体征无特异性,容易误诊,需在关节镜下才能明确诊断。另外,部分骨性关节炎同时伴有髌下皱襞的增生肥厚,说明髌下皱襞的退变也是骨性关节炎的病理改变之一;另一方面,髌下皱襞的撞击、摩擦也可能导致或加剧骨性关节炎。

#### 参考文献

- Dupont J. Synovial plicae of the knee. Controversies and review. Clin SportsMed, 1997, 16: 87-121.
- Kim SJ, Kim JY, Lee JW. Pathologic infrapatellar plica. Arthroscopy, 2002, 18 (5): 25.
- Kim SJ, Choe WS. Pathological infrapatellar plica: a report of two cases and literature review. Arthroscopy, 1996, 12 (2): 236-239.

(收稿日期:2006-05-10 本文编辑:李为农)

## 更正启事

由于编校失误,《中国骨伤》杂志 2006年 19卷第 6期 326页“可吸收螺钉治疗踝关节骨折”一文的“结果”,第 17行“踝关节功能评分标准 第 6条“放射检查”,其中 b、c、d各条的具体得分遗漏了。补充如下: b 上关节间隙狭窄,但间隙大于 2 mm,距骨倾斜大于 2 mm,或改变大于关节间隙的一半(10分); c 关节间隙中度狭窄,间隙是 1~2 mm(5分); d 关节间隙重度狭窄,上关节间隙小于 1 mm,内侧关节间隙增大,严重重复活动改变(软骨下骨硬化和骨赘形成)(0分)。在此对由于我们的失误给读者带来的不便深表歉意。