

不可忽视强直性脊柱炎早期的临床症状

Earlier clinical symptom of ankylosing spondylitis can not be neglected

朱通伯¹, 颜小琼², 王桂宁², 彭加友²

ZHU Tong-bo, YAN Xiaojiong, WANG Gui-ning, PENG Jiayou

关键词 强直性脊柱炎; 放射诊断 **Key words** Spondylitis, ankylosing; Radiodiagnosis

强直性脊柱炎(ankylosing spondylitis, AS)的晚期症状,大家都熟悉,如临床上严重的驼背畸形,不能弯腰,还有髋关节强直在各种不同程度的畸形等。到了晚期,治疗也比较困难,所以在临床上认识一些比较少见的早期症状,不遗漏地抓紧作 X 线和 CT 检查,以避免临床的漏诊、误诊。本文叙述的一些特殊症状都是经过综合分析,确诊为早期强直性脊柱炎的。

1 典型病例

例 1:男,10 岁,右髋关节疼痛,曾去过几个医院,诊断为右髋关节结核,按结核治疗不见效。来门诊检查,症状不像关节结核,不肿,能走路。拍骨盆平片见右髋关节关节腔狭窄、骨质疏松,但无破坏,

还有双侧骶髂关节模糊,以右侧为甚,关节边缘不规则,作 CT 检查已是 II 期 AS(图 1,2)。给予正确治疗后,症状明显好转。故凡髋关节疼痛病人必须拍骨盆片,两侧髋关节对比观察,并仔细观察两侧骶髂关节,以免漏诊、误诊和误治。有的病人在其他医院将类似情况的髋关节手术只见滑膜炎,无结核性改变,再照骨盆片发现了 AS 两侧骶髂关节改变。

例 2:男,16 岁,从头顶、右肩、右腋下、右髋外侧、右小腿外侧、右足底,有线样酸痛,头皮也痛。拍 X 线片:右肩骨质疏松,双膝、双踝、双前臂及腕正常,头颅及头皮也正常,骶髂关节平片及 CT 为 AS 期(图 3,4)。其兄 2 年前确诊为 AS。头皮也痛的还有 2 例。

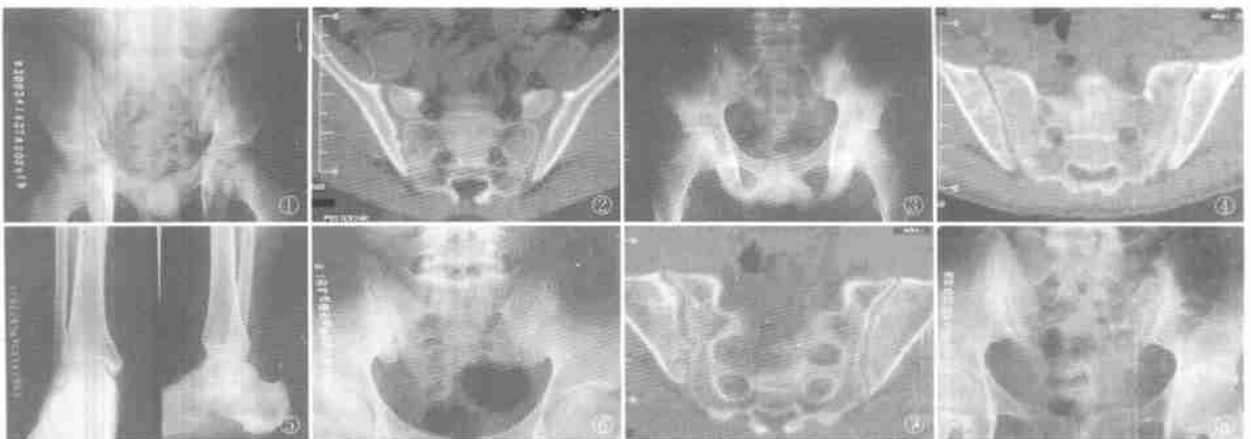


图 1 (例 1)骨盆平片见右髋关节腔狭窄、骨质疏松,但无破坏,还有骶髂关节边缘略不整齐,宽窄不一,以右侧为甚 图 2 (例 1)CT 片见右侧骶髂关节面有缺刻,下部关节间隙较窄。左侧关节面骨皮质浓密不均,右为 AS II 期,左为 AS I 期,总的 AS II 期 图 3 (例 2)骨盆平片,两侧骶髂关节模糊浓密、边缘毛糙 图 4 (例 2)CT 片,右侧骶髂关节关节面髂骨侧骨皮质大部消失,中部还留下一小段,骨松质模糊浓密,为 AS I 期。左侧关节面髂骨侧浓密不均,上部有一缺刻,关节面附近骨松质模糊浓密,关节间隙变窄,为 AS II 期 图 5 (例 3)右跟骨后下角骨刺 图 6 (例 3)骶髂关节正位片,两侧骶髂关节浓密不均,关节面不规则,右侧较明显 图 7 (例 3)CT 片右侧骶髂关节面不光整,有缺刻,左侧关节面下部髂骨侧骨皮质消失,为 AS II 期 图 8 (例 4)骨盆片两侧骶髂关节附近大面积浓密,关节面不规则,并节间隙宽窄不一,以左侧为甚。左髋关节间隙狭窄,边缘不规则,为 AS III 期

例 3:男,18 岁,右足跟痛,足部略肿,无红、热,左足跟也痛过,右足跟拍 X 线平片有跟骨骨刺(图 5)。因年轻不应有跟骨骨刺,拍骨盆片见两侧髋髌关节浓密不均,关节面不规则,作 CT 扫描为 AS 期(图 6,7)。

例 4:男,28 岁,下腰痛不能弯腰,夜间痛、晨僵,左髌亦痛。骨盆片:双侧髋髌关节附近浓密不均,范围较宽,关节面不规则,关节间隙宽窄不一,左髌关节间隙狭窄,边缘浓密不均,且不规则,为 AS 期,左髌亦受累(图 8)。因诊断已明确,免去 CT 扫描。

2 讨论

强直性脊柱炎起病缓慢而隐匿,早期症状多不典型,我们通过临床观察并有案可查的有 61 例患者,其早期的临床症状各不相同。主要表现在:颈部皮肤痛 2 例,头皮痛 2 例,四周关节游走性痛 3 例,髌部痛 10 例,大腿痛 10 例,膝痛 14 例,双髌双膝痛 3 例,踝痛 4 例,足趾痛 5 例,肩痛 2 例,上背痛 3 例,胸痛 3 例。以上病例经过影像学检查和综合分析,均被诊断为 AS。在临床上凡骨盆正位片上两侧髋髌关节有可疑改变,就应结合病史、体征,再加上拍一定体位的髋髌关节 X 线片、CT 片,一旦诊断成立,就能够不失时机地对患者进行综合性的治疗,包括中西药物、理疗、热水浴浸泡等,改善生活质量(包括营养、保暖、保健操等等),可以完全控制病情。

根据我们所见的这些症状,有头皮痛、膝关节或足跟痛、胸部不适、下腹部不适、髌部及大腿外侧紧张痛等等,推敲这些症状的出现,都是有 AS 病理学基础的,因为 AS 是一种附骺病,也可称附着点病,它的发病部位是在关节囊、韧带和肌腱等附着在骨骼处的非特异性炎症病变。影像学表现首先可见于髋髌关节,因为它的周围都是韧带和关节囊。临床症状最多见的就是下腰背痛,即髋髌关节的周围,因为是附着点病,所以在上背部、颈背部、大腿上段背面、膝关节背面、足跟等处都可以有疼痛或不适的症状。因为这些部分都是有肌腱韧带等附着的,从头向下,依次是脊柱的小关节、棘突间、胸锁关节、肋骨胸骨关节的肌腱、韧带附着点,髌周围有梨状肌、股二头肌肌腱附着在坐骨结节、头颅骨上有腱膜附着。膝关节背面的腓肠肌、比目鱼肌和半腱肌、半膜肌等等的肌腱附着处。足跟部有跟腱附着等,如果不失时机作髋髌关节影像学检查是可以发现有阳性的影像学表现的,因为髋髌关节是最典型的发病部位。所以,髋髌关节的影像学病变是诊断强直性脊柱炎的

金指标^[1,2]。除此以外,其他按各个部位的症状,头颅骨、坐骨结节、跟腱附着处的跟骨结节等的影像学表现,可以出现在各期,早期只是疼痛没有骨质改变。不是每一例一定有这些症状,认识这些症状除了可以避免漏诊外,还可以避免误诊、误治,因为绝大部分病例的主诉是下腰背痛,所以门诊医生就立刻联想腰椎间盘突出。有些医生临床检查除了发现下腰背部的压痛外,直腿抬高试验可以发生假阳性,因为股二头肌拉紧了,大腿后部是可以痛的,但是加强试验可以是阴性,小腿外侧面和足背、足底等没有感觉异常,跟趾过伸试验也是阴性,膝腱和跟腱反射也没有异常,因为并不是坐骨神经受压。不是腰椎间盘突出症,而 CT 发现的腰椎间盘突出,假如没有压迫神经根(因为在椎管内是有一定安全间隙的,不一定要压迫神经根),如果手术就造成了误治。因为真正的病因没有发现,所以手术后症状是不会消失的。由于医生没有注意髋髌关节,漏诊了 AS,失掉了早期治疗的机会,到脊柱强直了才发现。如果能弯腰,下腰背部是僵硬的。拾物试验阳性,必须屈膝才成。弯腰时髋髌部痛也是 AS 的表现,至于病程有时病人诉说不清,必须从时痛时不痛的那段时间开始。有的病人只告诉医生最近疼痛剧烈的时间是 1 个月或几天,还须详细询问有无四周关节痛,有无消化道、泌尿道疾患及皮肤病等作相应疾病的鉴别诊断,以免误诊还需观察病人双手和眼睛。观察 X 线片,如果双侧髋髌关节处浓密、模糊、关节间隙不清,需进一步作 CT 检查。有的病例过去无明显病史,因扭伤或打球受伤来拍腰椎或骨盆 X 线片才发现。医生阅片须仔细,不能忽视观察髋髌关节。

期 AS 的影像学表现为髋髌关节的髌骨侧骨皮质浓密不均甚至骨皮质消失,相应的关节间隙狭窄,附近的髌骨侧骨松质内有模糊浓密的浸润,以 CT 片为准,因为 CT 片是切线位拍摄,清晰可靠。

本文目的在于提醒骨科、风湿科医师不要疏忽 AS 早期不典型的临床症状,以免漏诊。凡是具有这些症状的病例,而又难于确诊为其它疾病时,一定要仔细观察髋髌关节的 X 线正位片,还要加拍 CT 片,防止漏诊早期强直性脊柱炎。

参考文献

- 1 曾庆馥,陈肃标. 髋髌关节炎的早期影像学诊断. 中华风湿病学杂志, 2002, 6(8): 225-226.
- 2 曾庆馥. 早期髋髌关节炎的临床特点和病理观点. 中华内科杂志, 2002, 41(9): 623.