

状、大小,并结合小腿的皮肤条件进行设计。①皮肤缺损面积较小,周围皮肤无挫伤时,可采用局部转移皮瓣,本组应用5例。②选择同侧肢体带血管蒂的岛状皮瓣修复,如腓肠肌内侧头肌皮瓣、外踝上皮瓣、胫后动脉皮支皮瓣等。Masquelet等^[4]提出腓肠神经营养血管蒂的皮瓣,我们临床应用5例,认为供区隐蔽,易于切取,值得提倡。③对皮肤缺损面积较大者,可利用交腿皮瓣或游离皮瓣进行修复。

参考文献

- 1 荣国威,崔桂华,刘沂,等译.骨科内固定.北京:人民卫生出版社,1995.106-107.
- 2 潘志军,黄宗坚,袁中兴,等.重度开放性胫腓骨骨折的治疗.中华骨科杂志,1997,17(6):373.
- 3 赵天兰,程新德.应用随意皮瓣及轴型皮瓣修复大面积头皮缺损及颅骨外露.中华显微外科杂志,1996,19(4):311.
- 4 Masquelet AC, Romana MC, Volf G. Skin island flaps supplied by the vascular axis of the sensitive superficial nerves: Anatomic study and clinical experience in the leg. Plast Reconstr Surg, 1992, 89: 1115.

(收稿日期:2003-03-04 本文编辑:李为农)

•病例报告•

血源性腱鞘结核 1 例

Case report of Hematogenous tuberculosis of tendon sheath

匡安

KUAN GA N

关键词 结核; 腱鞘 Key words Tuberculosis; Tendon sheath

患者,男,25岁,1998年3月被玻璃割伤右手,致右中、环指伸指肌腱断裂,伤后在我院行清创肌腱缝合,伤口I期愈合,伸指功能恢复如初,术后5个月发现右手背原伤处出现包块,以后逐渐增大并向腕部延伸,既往无结核病史及结核病人接触史。

查体见右手背尺侧腕横纹以远2cm处有两处分叶状肿块,各约3cm×2cm×1cm,横行排列,表面光滑,质软,有囊性感,左右推挤略有活动,无压痛,按压肿块可缩小,腕背侧韧带上方出现包块,手指主动伸指功能存在,腕背伸10°,屈曲正常,胸透无异常,白细胞数 $7.6 \times 10^9/L$ 。以右手背腱鞘囊肿收入院,入院后择期在臂丛神经阻滞麻醉下行囊肿切除术,术中见右手第3、4伸指肌腱腱鞘梭形肿大,表面光滑,近端延续至腕背侧韧带,切开韧带,见肿物各约8cm×2cm×1.5cm,切开腱鞘有少许淡黄色液体流出,并见腱鞘内膜满布小分叶状淡黄色组织,不与肌腱黏连,肌腱充血、水肿、无破坏,全部切除病变腱鞘,查邻近其它组织无异常,病理报告为腱鞘结核(图1),检查血沉14mm/h,立即行抗痨治疗,切口I期愈合,出院后继续抗痨治疗6个月,复查血沉2mm/h,治愈。随访4年无复发。

讨论

腱鞘结核大部分继发于骨或关节结核,原发于腱鞘的结核临床少见,一般认为有两种发病机制^[1]:①血行播撒引起的,患者多有身体其它部位的结核灶存在。②直接感染所致,本例的发病部位有明确的外伤史,且于伤后5个月即出现包块,既往无结核菌感染史,也无肺门钙化点和结核病人接触史,血常规和血沉化验均正常,因此可以考虑为结核菌直接感染所致,由于直接感染所致的腱鞘结核极为罕见,加之对该病

认识不足,是造成本例术前诊断错误的主要原因。

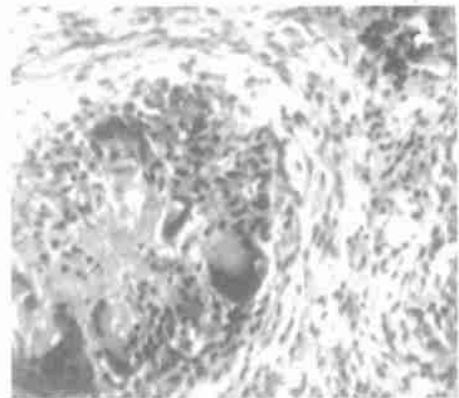


图1 术后病理示干酪性坏死,朗罕式巨细胞及类上皮细胞(HE×40)

Fig 1 Postoperative pathological section showed caseous necrosis, Langhans' giant cells and epithelioid cells(HE×40)

腱鞘囊肿一般呈半球形,表面光滑,活动性差,张力较大,都有囊性感,而腱鞘结核形状多不规则,扪之柔软,弹性差,其包块横向活动度较大,纵向无活动,病程长者可有捻发音,血沉检查及胸透对大部分患者有参考意义,本例均正常。

手术治疗是本病的主要治疗方法,应将病变的腱鞘及坏死的肌腱全部切除,术后抗痨治疗6个月以上,并尽量早期活动患指,避免肌腱黏连。

参考文献

- 1 天津医院骨科编.临床骨科学(二):结核.北京:人民卫生出版社,1974.285.

(收稿日期:2003-08-11 本文编辑:连智华)