

· 临床研究 ·

髌韧带旷置法治疗胫骨结节骨软骨炎

Treatment of osteochondrosis of tubercle of tibia with displacement of patellar ligament

汤芳生
TANG Fang-sheng

【关键词】 骨软化症; 髌骨 【Key words】 Osteochondrosis; Tibia

我院自 1997~ 1999 年间,采用髌韧带旷置法治疗胫骨结节骨软骨炎,取得满意疗效,报道如下。

1 临床资料

1.1 一般资料 本组 17 例,男 13 例,女 4 例;双膝同时患病 6 例;年龄 10~ 14 岁;病史最长为一年,最短为 3 个月。诊断标准符合①有活动量或运动量过多病史。②胫骨结节处肿痛,尤以上、下楼梯,跑、跳时疼痛加重。③检查可见胫骨结节处增大,压痛点在髌韧带附着处,膝关节抗阻检查或充分压曲下蹲时疼痛加重。④膝关节摄片,均无骨性改变或轻度改变。

1.2 手术适应症 选择适合以上诊断标准病例,经减轻关节活动,膝关节胶布固定治疗二个月无效者为本方法适应症。

2 治疗方法

2.1 手术方法 患者取平卧位,患膝下垫枕,使膝屈曲 30°~ 45°,用 φ2mm 克氏针经皮肤横穿髌骨中部,作骨隧道,然后经骨隧道引入双股 1.0 编织吸收性缝线,两端各保留 16cm,另在胫骨结节髌远端髌下 0.3~ 0.5cm 钻孔,横穿胫骨及皮肤,将髌骨两侧保留线经皮下内侧引向外侧,外侧引向内侧,髌前交叉,于内、外侧孔分别引出可吸收缝合线,将内侧引出线反折于皮下,经胫前骨隧道引向外侧,两股线汇合,保持膝关节屈曲 30°~ 45°,拉紧打结,埋于皮下,如图示。

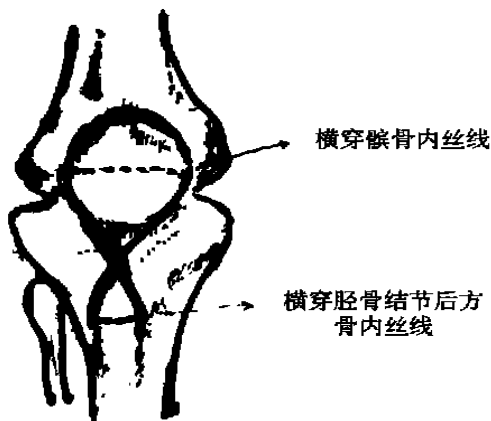


图 1 髌韧带旷置示意图

2.2 术后处理 术后第二天即可下床,逐渐增加膝关节活

动。无须制动。

3 治疗结果

3.1 疗效标准 优:临床症状、体征完全消失,随访 1~ 2 年未复发。良:临床症状、体征全部消失,过度活动后又出现轻微疼痛及骨骺结节处压痛,稍休息后又消失。差:临床症状好转,但上下楼梯跑跳仍感疼痛,膝关节抗阻检查疼痛, X 线片示:胫骨结节肥大增生。

3.2 治疗结果 本组 17 例中,经随访观察 1~ 2 年,优 13 例,良 4 例,差 0 例,术后未发生感染,未影响膝关节功能及骨骺发育。

4 讨论

目前认为胫骨结节骨软骨炎是由于髌韧带对胫骨结节反复牵拉损伤,造成髌韧带胫骨结节附着处发生肌腱炎、腱鞘炎或滑囊炎,与邻近组织形成的病灶钙化和骨化局部隆突^[1],以非手术治疗为主,多采用减轻膝关节活动量或停止活动,关节胶布固定或长期石膏固定,一般须固定 4~ 6 周或更长时间。因患者为青少年,症状一减轻,就会放弃固定,恢复活动,影响了疗效,有 30% 会造成病残^[2]。若长时间固定,难免影响关节功能,造成肢体肌力下降,所以我们认为应积极治疗。运用髌韧带旷置法,使股四头肌的肌力通过双股可吸收线作用于胫骨结节髌下骨质,有利于:①避免或消弱了股四头肌肌力对髌腱及胫骨结节的牵拉,阻断了外力对髌腱及胫骨结节骨骺的损伤性炎症刺激,有利于炎症消除,避免炎症造成异位骨化;②胫骨近端骨与胫骨凸突的骨化中心联合成胫骨结节,在融合前,该处的血循环来自髌韧带^[1],剧烈运动、损伤、髌韧带过分牵拉骨骺,影响血循环,造成骨骺缺血、骨骺骨质致密^[3]。松弛的髌韧带,有利血液循环、肌腱炎、腱鞘炎或滑囊炎等无菌炎症的消退及肌腱修复。该方法损伤小,可靠。

该方法对髌骨及胫骨有一定手术损伤,应严格掌握手术适应症,不宜多用。若胫骨结节已形成骨形畸形,该方法则无法改观外形。

参考文献

- 1 吉士俊,潘少川,王继孟. 小儿骨科学. 济南: 山东科学技术出版社, 1999. 31.
- 2 雍宜民. 实用骨科临床学. 北京: 科学技术文献出版社, 1999. 480.
- 3 陆裕朴,胥少汀,葛宝丰,等. 实用骨科学. 北京: 人民军医出版社, 1991. 1282-1283.