

# 保留后韧带结构的椎管成形术治疗 腰椎管狭窄症

李文基 覃辉 程友昌 程德根 黄敏宏  
(肇庆市端州区人民医院, 广东 肇庆 526040)

**【摘要】** 目的 探讨使椎板开门椎管扩大成形术更完善的方法。方法 设计保留后韧带结构的椎板开门椎管扩大成形术治疗椎管狭窄症 107 例。结果 术后矢状径平均为 1.7cm, 平均扩大 0.75cm, 截面积平均 1.86cm<sup>2</sup>, 平均增加 0.91cm<sup>2</sup>。随访 87 例, 时间为术后 5~8 年。疗效评定: 优 64 例, 良 23 例。结论 后韧带结构为坚韧有弹性的骨韧带条, 在维护脊柱稳定的过程中, 有无法替代的价值。术式既有后路手术直视减压的优点, 又有效地扩大椎管矢状径, 增加截面积, 术后脊柱较稳定。

**【关键词】** 椎管狭窄; 外科手术; 纵韧带

**Treatment for spinal canal stenosis with laminoplasty preserving intact posterior complex structures of lumbar spine** LI Wenji, QIN Hui, CHENG Youchang, et al. Duanzhou Hospital of Zhaoqing City (Guangdong Zhaoqing, 526040)

**【Abstract】 Objective** To describe a method for the improvement of opening door laminoplasty in treating spinal canal stenosis **Methods** 107 cases of spinal canal stenosis were treated with opening door laminoplasty which preserved the intact posterior complex structures. **Results** The sagittal diameter of spinal canal was 1.7cm and was enlarged by 0.75cm on the average. The section area of spinal canal was 1.86cm<sup>2</sup> and was enlarged by 0.91cm<sup>2</sup> on the average. 87 cases were followed up and the follow up period ranged from 5 to 8 years. 64 cases achieved excellent and 23 cases good results. **Conclusion** The posterior complex structures are the bone and ligament strips which are strong and elastic. Their function could not be replaced on the protection of the stability of spine. This operative procedure has the advantage of laminectomy and decompression and is also able to enlarge the sagittal diameter effectively and increases section area. The lumbar spine is more stable than merely carrying out laminectomy.

**【Key Words】** Spinal canal stenosis; Surgical, operative; Laminoplasty

后路切除后部结构减压治疗腰椎管狭窄症引起的脊柱不稳等外科问题已为学者关注<sup>[1]</sup>, 近年来学者们研究尽量减少后部结构破坏程度的治疗方式<sup>[2,3]</sup>。自 1993 年开始, 我们设计保留后韧带结构的椎板开门椎管扩大成形术治疗腰椎管狭窄症, 手术对后部结构及稳定性破坏较少, 报告如下。

## 1 临床资料

本组 107 例, 男 71 例, 女 36 例; 年龄 24~60 岁。均有典型的腰痛, 一侧腿麻胀痛、间歇性跛行、踝反射减弱等症体征。下肢麻胀痛、间歇性跛行, 小腿外侧、足底感觉减退、踝反射减弱, 左侧 68 例, 右侧 39 例。狭窄部位: L3 9 例, L4 64 例, L5 34 例。

手术适应症: 具有上述症状体征, 并经 CT 扫描检查, 矢状径少于 1cm, 截面积少于 1cm × 1cm。

## 2 治疗方法

以 L<sub>4</sub> 椎板右开门为例说明(图 1)。患者俯卧位, 以 L<sub>4</sub> 棘突为中心后正中纵行切口, 长约 10cm。在棘突尖部的两侧切开腰背筋膜, 将宽约 1.0~1.5cm 的筋膜和棘上韧带完整地保留在棘突上, 剥离牵开双侧椎旁肌, 用棘突剪在 L<sub>4</sub> 棘突基底部剪断 L<sub>4</sub> 棘突, 至此, 后韧带结构已完整地保留下来。用神经剥离器紧贴 L<sub>4</sub> 椎板内板分开 L<sub>4,5</sub> 双侧黄韧带在 L<sub>4</sub> 椎板内板的附丽, 同法分开 L<sub>3,4</sub> 双侧黄韧带在 L<sub>3</sub> 椎板内板的附丽, 用薄型斜口枪式咬骨钳切除 L<sub>3,4</sub> 双侧黄韧带。用高速微型电动摆锯在 L<sub>4</sub> 右关节突内缘 2mm 处切断椎板, 用高速微型电动磨钻, 用 3mm

之球状磨头在 L<sub>4</sub> 左关节突内缘 2mm 处椎板开槽。对侧助手持有齿血管钳夹住 L<sub>4</sub> 棘突向后提拉, 术者持骨膜起子置入右侧椎板断裂间隙, 将切断的椎板向后轻轻撬起, 使左侧椎板青枝骨折, 右侧椎板“开门”。然后拿电动骨钻用直径 2mm 的钻头在右侧椎板钻骨孔, 用角针将 2 条 7 号丝线引过骨孔, 与棘上

韧带缝合固定。至此, L<sub>4</sub> 椎板已保持“开门”状态, 椎管骨性矢状径、截面积已扩大。切除 L<sub>4,5</sub> 双侧黄韧带, 相应探查处理椎间盘及神经根通道, 至神经根松动约 1cm 左右。探查处理完毕, 冲洗切口, 置胶管负压引流管一条, 逐层缝合切口, 术毕。术后 8~10 周用围腰保护下床功能锻炼。

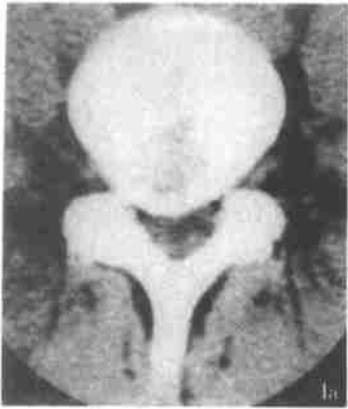


图 1a 术前所见 L<sub>4</sub> 椎管矢状径 0.9cm, 截面积 0.92cm<sup>2</sup>, 硬膜囊受压变形, 侧隐窝狭窄。



图 1b 术后所见右侧椎板“开门”, 左侧椎板(门枢)青枝骨折, 保留后韧带结构, 椎管矢状径 1.70cm, 截面积 1.75cm<sup>2</sup>, 硬膜囊膨隆, 侧隐窝扩大。

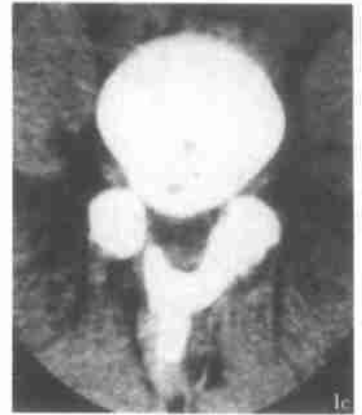

图 1c 术后一年所见右侧椎板与棘突、左侧椎板已骨性愈合。

### 3 治疗结果

本组每例术前术后均行 CT 扫描检查。每例均行: ①观察椎板与棘突、“门枢”骨性愈合时间。②测量术前后椎管矢状径及计算截面积<sup>[4]</sup>, ③用术后矢状径、截面积分别减去术前矢状径、截面积, 计算出术后增加值。④再计算出矢状径、截面积术前后平均值及术后平均增加值。结果: 椎板与棘突、“门枢”骨性愈合时间术后 6~12 个月。矢状径: 术前平均 0.95cm, 术后 1.70cm, 扩大 0.75cm。截面积: 术前 0.97cm<sup>2</sup>, 术后 1.86cm<sup>2</sup>, 增加 0.91cm<sup>2</sup>。有完整随访资料的 87 例, 随访时间: 术后 5~8 年。疗效按腰椎不稳定与椎管狭窄症专题研讨会(1994)标准评定<sup>[5]</sup>: 优, 术前症状缓解, 腰椎活动度、直腿抬高试验、神经功能均恢复, 并能恢复原来的工作和生活; 良, 术前症状部分缓解, 腰椎活动度、直腿抬高试验、神经功能部分恢复, 不能恢复原来的工作和生活; 差, 治疗无效或症状加重, 有关体征无改善。本组优 64 例, 良 23 例, 无差级病例。

### 4 讨论

自 Hazelett 等<sup>[6]</sup>报道了腰椎小关节突切除与腰椎不稳定发生相关以来, 对椎管狭窄症后路减压术后脊柱不稳定引起了广泛重视<sup>[1~3]</sup>。戴力扬等<sup>[7]</sup>进行了系列生物力学研究, 表明腰椎后部结构在承受

压缩载荷方面具有重要作用; 平林冽<sup>[8]</sup>报道了颈椎椎板开门椎管扩大成形术, 保留了椎板及小关节突, 试图提高术后脊柱的稳定性; Hukuda 等<sup>[9]</sup>对椎板切除和椎板成形术进行了远期疗效随访, 发现椎板成形术并无显著优越性。Hukuda 的临床研究说明后韧带结构在维护脊柱稳定的过程中, 有无法替代的价值。近年有学者选择节段性椎板开窗减压<sup>[2]</sup>、椎管内扩大术<sup>[3]</sup>等治疗方式, 虽有解剖结构切除较少的优点, 但也有较大的局限性, 较难直视下减压脊髓神经根管, 扩大椎管截面积, 使手术的彻底性受到影响。我们认为, 重要的是既能保证后路手术的减压质量, 又能尽量减少解剖结构的切除, 较完整地保留脊柱后部结构, 将手术对后部结构的破坏程度降到最小。基于这一思路, 在椎板开门椎管扩大成形术的基础上, 我们设计保留后韧带结构(宽约 1.0~1.5cm 的筋膜、棘上韧带、棘突、棘间韧带), 使椎板开门椎管扩大成形术术式更完善, 既有后路手术直视减压充分的优点, 又有效地扩大椎管骨性矢状径, 扩大神经根管, 增加椎管截面积, 舒缓脊髓神经根在椎管内的容纳, 术后脊柱较稳定。在 107 例的研究过程中, 我们发现后韧带结构为横截面宽约 1.0~1.5cm, 长约 2.5~3.5cm 的坚韧有弹性的骨韧带条。周跃等<sup>[10]</sup>对后韧带结构进行了生物力学研究:

随着载荷的增加, 腰椎的屈曲弧度逐渐增大, 后韧带的紧力逐渐增大, 只切除椎板保留后韧带结构组的压力可达  $1656 \pm 106\text{N}$ , 与正常组相差不显著, 而后部结构切除组的压力只有  $1141 \pm 53\text{N}$ , 与保留后韧带组相差极显著, 说明保留后韧带结构将明显增加腰椎抗屈抗弯强度, 提高弯腰时脊柱的稳定。我们认为: 后韧带结构在维护脊柱的稳定过程中, 抵抗剪切力、旋转力有着不可缺少的作用, 手术时保留此韧带结构的连续性完整性尤为重要。

本治疗方式除了有保留此骨-韧带条的优点外, “开门”的方法也与以往不同, 以往是将椎板在棘突部纵行劈开后, 向外旋转“开门”, 因而破坏了椎板的类半圆弓状结构, 故“开门”后椎管后壁的形态也有改变, 也较难探查处理神经根通道的病变。本术式是将一侧椎板在关节突内缘切断后, 向另一侧旋转“开门”, 这样就有效地扩大椎管矢状径, 增加截面积, 因是将整个椎板旋转, 椎板的类半圆弓状结构没有改变, 故“开门”后椎管后壁的形态也为类半圆弓状, 较接近椎管的生理形态, 脊髓在椎管内的容纳更适合。待术后“门枢”及“活页”(椎板)与棘突骨性愈合后, “开门”成形的椎板既可起到骨性管壁作用, 保护脊髓, 防止硬膜粘连, 还可支撑顶起后韧带结构, 使其保持一定的张力, 充分发挥竖脊肌及腰背筋膜在弯腰时的紧张功能, 共同防止脊柱滑移, 这些均为以往椎板成形术所不具备的优点。

施术的操作技巧及注意点: ①黄韧带连接毗邻的二椎板, 起于上一椎板的内板, 止于下一椎板的外板。我们在分离黄韧带时, 先将神经剥离器预弯成弧形, 紧贴上一椎板的内板向上分离, 当神经剥离器有突破感时, 说明黄韧带与内板已分开。我们体会到黄韧带与硬膜通常无粘连, 神经剥离器不会捅穿硬膜。②在“开门”侧椎板上钻骨孔时, 一助手用有

齿血管钳轻轻夹持固定椎板, 术者持预弯好的骨膜起子紧贴内板置入硬膜外腔保护硬膜囊, 对侧的助手持电动骨钻在椎板上钻骨孔, 此时用力要均匀轻柔, 不要操之过急, 钻头穿过内板即止, 退钻时开动骨钻缓慢退出, 这样不会造成“门枢”青枝骨折移位。骨孔钻好后, 取一枚 7 号角针, 在后 1/3 处折断, 将针刃的前 2/3 弃去, 留下带针孔的后 1/3, 长约为 1.3cm 合适, 过长“开门”后的硬膜外腔不够位置出针。双 7 号丝线穿过针孔, 术者对侧的助手持此针穿过骨孔, 术者在硬膜外腔出针, 丝线引过骨孔后, 弃去角针残端, 将丝线穿过另一枚角针, 环绕过后韧带结构, 与棘上韧带缝合固定, 使椎板保持“开门”状态, 此时注意固定后的椎板紧贴棘突基底部, 使利于椎板棘突骨性愈合。

#### 参考文献

- 1 陈其昕, 陈维善. 腰椎狭窄症后路减压术后的腰椎不稳定及其对手术结果的影响. 中华骨科杂志, 1997, 17(10): 603-606.
- 2 张玉发, 刘军, 于晓华, 等. 选择性椎管减压术治疗退行性腰椎管狭窄症. 中国矫形外科杂志, 1995, 2(2): 93-94.
- 3 张礼国. 保留棘突节段性扩大减压术治疗腰椎管狭窄症. 骨与关节损伤杂志, 1995, 10(6): 342-344.
- 4 赵建民, 马志新, 秦凤印. 下腰椎椎管 CT 图像辅助计算机测量分析. 中华骨科杂志, 1999, 19(6): 342-345.
- 5 杨惠林, 唐天驷. 腰椎不稳与腰椎管狭窄症专题研讨会纪要. 中华骨科杂志, 1994, 14(1): 60-63.
- 6 Hazelett JW, Kinnard P. Lumbar apophyseal process excision an spinal instability. Spine, 1982, 7: 17F-173.
- 7 戴力扬, 徐印坎, 张文明, 等. 后部结构切除对腰椎稳定性影响生物力学研究. 中华外科杂志, 1988, 26(5): 272-275.
- 8 平林冽. 颈椎病の外科疗法—后方切除术の适应上—の实际. 整形外科杂志, 1980, 23: 1497-1503.
- 9 Hukuda SK, Mochizuki T. Operation for cervical spondylotic myelopathy: a comparison of the results of anterior and posterior procedures. J Bone Joint Surg(Br), 1985, 67: 609-614.
- 10 周跃, 梅芳瑞, 张峡. 保留后韧带复合结构的多椎板切除临床应用. 中国矫形外科杂志, 1997, 4(2): 90-92.

(收稿 2001-12-15 编辑: 李为农)

## 欢迎订购《中国骨伤》杂志合订本

1. 《中国骨伤》杂志 2001 年合订本(共 12 期·精装), 每卷定价 90.00 元; 2000 年合订本(共 12 期·精装), 每卷定价 82.00 元。

2. 《中国骨伤》杂志 1992~1999 年尚存少量合订本(精装), 每卷定价 40 元。

需要者请汇款至《中国骨伤》编辑部, 并在附言条口注明所需卷数。请在汇款中另加书价的 20% 作为邮资。

联系地址: 北京东直门北新仓 18 号, 中国中医研究院《中国骨伤》杂志编辑部 邮编: 100700 电话: 64014411-2693。